TRƯỜNG ĐẠI HỌC Y HÀ NỘI
BỘ MÔN PHỤ - SẢN

THỦ THUẬT SẢN PHỤ KHOA

(Tài liệu dùng cho nữ hộ sinh trung học, sinh viên y khoa và bác sĩ đa khoa)

(Tái bản lần thứ 12 có sữa chữa và bổ sung)

NHÀ XUẤT BẢN Y HỌC
HÀ NỘI - 2008

Scanned by CamScanner

MỤC LỤC

	Trang
Khám thai phụ trong khi có thai (PTS.Phạm Thị Hoa Hồng	9
Xét nghiệm nước tiểu tìm protein (BS. Nguyễn Việt Hùng)	16
Thông đái - Thụt phân (BS. Nguyễn Việt Hùng)	21
Đo chiều cao tử cung và vòng bụng (BS. Ma Thị Huế)	26
Đo các đường kính ngoài của khung chậu (BS. Ma Thị Huế)	30
Đo các đường kính: Nhô-hậu vệ, cụt - hạ vệ, lưỡng ụ ngồi (BS. Ma Thị Huế)	36
Khám thai phụ khi chuyển dạ (PTS. Phạm Thị Hoa Hồng)	42
Theo dõi và nhận định cơn cơ tử cung (GS. Nguyễn Khắc Liêu)	52
Kỹ thuật bấm ối (BS. Ma Thị Huế)	55
Tiêm ocytoxin vào cơ tử cung và truyền nhỏ giọt tĩnh mạch (PTS. Phạm Thị Hoa Hồng)	58
Đỡ đẻ thường ngôi chỏm (GS. Dương Thị Cương)	61

Scanned by CamScanner

Nghiệm pháp bong rau 66
(BS. Trần Phương Mai)
Kiểm tra bánh rau và màng rau 70
(BS. Trần Phương Mai)
Đỡ đẻ sinh đôi 73
(GS. Dương Thị Cương)
Kiểm tra bánh rau trong trường hợp đẻ sinh đôi 75
(BS. Trần Phương Mai)
Cắt rốn và làm rốn sơ sinh 80
(PGS. Trần Hán Chúc)
Tiêm tĩnh mạch rốn sơ sinh 84
(PTS. Phạm Thị Hoa Hồng)
Khám phát hiện các dị dạng sơ sinh 88
(GS. Nguyễn Khắc Liêu)
Cân và đo các đường kính sơ sinh 92
(PGS. Trần Hán Chúc)
Mặc áo - quấn tã cho sơ sinh 97
(PGS. Trần Hán Chúc)
Tắm trẻ sơ sinh 100
(BS. Nguyễn Đức Hinh)
Cho trẻ sơ sinh bú 102
(BS. Nguyễn Đức Hinh)
Chăm sóc rốn sơ sinh 104
(PGS. Trần Hán Chúc)
Cắt và khâu tầng sinh môn 107
(PTS. Phạm Thị Hoa Hồng)

Scanned by CamScanner

Bóc rau nhân tạo - Kiểm soát tử cung
(PTS. Phạm Thị Hoa Hồng) 112
Theo dõi sản dịch sau đẻ
(PGS. Trần Hán Chúc) 116
Kỹ thuật làm foóc-xép
(PGS. Vũ Nhật Thăng) 119
Kỹ thuật làm giác hút
(GS. Dương Thị Cương) 126
Đỡ ngôi ngược theo phương pháp Tsovianov
(PGS. Vũ Nhật Thăng) 130
Thủ thuật hạ tay trong ngôi ngược
(PGS. Vũ Nhật Thăng) 133
Thủ thuật Bracht
(PGS. Vũ Nhật Thăng) 136
Thủ thuật Mauriceau
(PGS. Vũ Nhật Thăng) 138
Xoay thai
(GS. Dương Thị Cương) 141
Thủ thuật chọc sọ - Kẹp đỉnh sọ
(GS. Dương Thị Cương) 148
Khám phụ khoa
(BS. Ma Thị Huế) 152
Lấy bệnh phẩm tìm nấm và trichomonas
(BS. Ma Thị Huế) 159
Hướng dẫn soi cổ tử cung
(GS. Dương Thị Cương) 161

Scanned by CamScanner

Chọc dò túi cùng Douglas 171
(BS. Nguyễn Việt Hùng)
Buộc chỉ 173
(BS. Nguyễn Việt Hùng)
Rửa tay - Mặc áo - Đeo găng tay
trong phẫu thuật 175
(BS. Nguyễn Việt Hùng)
Cắt chỉ - Thay băng 178
(BS. Nguyễn Việt Hùng)
Nạo sẩy thai 180
(BS. Nguyễn Đức Hinh)
Nạo phá thai 183
(BS. Nguyễn Đức Hinh)
Nạo thai trứng 186
(BS. Trần Phương Mai)
Hút điều hòa kinh nguyệt 190
(GS. Nguyễn Khắc Liêu)
Kỹ thuật đặt và tháo dụng cụ tử cung 192
(GS. Nguyễn Khắc Liêu)
Kỹ thuật đặt dụng cụ tử cung có dây 197
(GS. Dương Thị Cương)
Kỹ thuật đặt dụng cụ tử cung TCu 380A 199
(GS. Dương Thị Cương)

Scanned by CamScanner

KHÁM THAI PHỤ TRONG KHI CÓ THAI

Trong thời kỳ thai nghén, thai phụ cần đi khám ít nhất ba lần để theo dõi sự phát triển của thai nhi và để tiên lượng cuộc đẻ. Chỉ có đi khám thai mới phát hiện được các thai nghén có nguy cơ cao để đề phòng. Khi khám cần theo các trình tự như sau:

1. KHÁM TOÀN THÂN

1.1. Hỏi: thai phụ có mắc bệnh gì trước và trong khi có thai không.

1.2. Nhìn: sự phát triển toàn thân có cân đối không, cao hay lùn, có bị gù, có đi lệch không, da niêm mạc hồng hay nhợt nhạt, có phù không.

1.3. Nghe tim phổi và khám các bộ phận để phát hiện các bệnh nội khoa.

1.4. Đo huyết áp tối đa và tối thiểu để xem có sự thay đổi huyết áp trong khi có thai không. Nếu huyết áp tối đa trên 140mmHg,tối thiểu trên 90mmHg là cao huyết áp. Nếu biết số đo huyết áp của thai phụ trước khi có thai thì phải coi là bệnh lý khi số tối đa tăng trên 30mmHg và tối thiểu tăng trên 15mmHg.

Scanned by CamScanner

1.5. Cân: mỗi lần khám đều phải cân để theo dõi sự phát triển của thai. Bình thường trong 9 tháng có thai, thai phụ tăng 10kg đến 12kg, nếu thấy tăng nhiều phải xem có hội chứng protein niệu và có phù ẩn không.

2. KHÁM SẢN KHOA

2.1. Hỏi:

- Số lần có thai, tiền sử sinh đẻ và số con còn sống.

- Ngày đầu tiên của kỳ kinh cuối cùng để tính tuổi thai và dự tính ngày đẻ. Tuổi thai tính theo tuần lễ (đủ tháng 38-42 tuần).

- Thời gian thai máy: bình thường thai máy vào khoảng tuần lễ thứ 20, tính từ ngày đầu của kỳ kinh cuối cùng. Có thể dựa vào ngày thai máy để tính tuổi thai.

- Hỏi xem thai đạp bên nào thì bên đó là chi, và lưng ở bên đối diện.

2.2. Nhìn:

- Bụng to hay nhỏ, có tuần hoàn bàng hệ và sẹo mổ cũ không, có những vết rạn nâu hay trắng.

- Hình của tử cung:

+ Nếu hình trứng: thai nằm dọc, có thể là ngôi đầu hay ngôi mông.

+ Nếu hình bè ngang: thường là ngôi ngang.

+ Nếu hình trái tim: tử cung hai sừng.

Scanned by CamScanner

2.3. Đo chiều cao tử cung và vòng bụng:

Dựa vào chiều cao tử cung và vòng bụng có thể ước tính trọng lượng của thai và tuổi thai. Vòng bụng trung bình 90cm, chiều cao tử cung trung bình 32cm cho một thai đủ tháng.

2.4. Sờ nắn:

Sờ nắn các phần của thai nhi đóng một vai trò quan trọng trong việc chẩn đoán thai nghén và tiên lượng cuộc đẻ.

Để thai phụ nằm ngửa, hai chân chống để đùi tạo với mặt giường một góc 45°, làm cho các cơ bụng chùng, nắn dễ hơn.

Người khám ngồi bên trái thai phụ, dùng hai bàn tay áp sát vào thành bụng. Nắn theo thứ tự cực dưới, cực trên và hai bên tử cung.

2.4.1. Nắn cực dưới: để chẩn đoán ngôi đầu hay ngôi mông. Nếu là đầu sẽ thấy một khối rắn tròn. Khi chưa đủ tháng khối này còn cao so với khớp vệ và khi hai tay đẩy lên thì nó di động dễ dàng trong buồng ối, tạo nên dấu hiệu lúc lắc của đầu thai nhi. Nếu là mông sẽ thấy một khối mềm và thường là ít di động hơn, không có hình tròn rõ như ngôi đầu. Ngôi ngang thì không nắn thấy khối nào ở trên khớp vệ.

2.4.2. Nắn cực trên: nếu là ngôi đầu sẽ thấy ở cực trên mông và hai chi hợp thành một khối to hơn đầu. Chỗ rắn, chỗ mềm, không tròn, di động ít, nếu là ngôi mông sẽ thấy cực trên là một khối tròn đều như quả bóng, dễ di động.

Scanned by CamScanner

2.4.3. Nắn hai bên tử cung: sẽ xác định được lưng và chân tay thai nhi, lưng là một diện phẳng, rắn đều, nối liền cực dưới và cực trên. Đối diện với lưng nắn thấy lồn nhồn những khối to nhỏ khác nhau, di động dễ, có khi nắn mạnh thấy mất đi, rồi lại hiện ra, đó là chân tay thai nhi.

2.4.4. Nắn mỏm vai: tìm mỏm vai có ý nghĩa trong chẩn đoán độ lọt và xác định vị trí nghe tim thai. Có hai cách nắn mỏm vai:

- Từ diện lưng đi xuống phía xương vệ sẽ thấy một rãnh lõm (rãnh cổ) dưới rãnh có một khối rắn, đó là đầu. Trước khi sờ thấy rãnh có một chỗ nhô lên đó là mỏm vai.

- Từ bướu chẩm đi ngược lên phía lưng qua rãnh cổ thấy một chỗ nhô lên liên tục với lưng đó là mỏm vai.

2.5. Nghe tim thai:

Tim thai thường nghe rõ ở mỏm vai. Phải xem tim thai có cường độ mạnh hay yếu, nhịp đều hay không, tần số bao nhiêu lần trong một phút.

2.5.1. Cách nghe tim thai: dùng ống nghe sản khoa, đặt đầu loa vào ổ tim thai, đầu kia áp vào tai người nghe, khi nghe nếu ổ tim thai ở vùng dưới rốn thì người nghe nên quay mặt về phía chân thai phụ. Nếu tim thai ở vùng trên rốn thì người nghe quay mặt về phía đầu thai phụ để nghe được dễ dàng hơn. Khi nghe phải nhận định đúng tiếng tim thai. Đó là hai tiếng đập có âm sắc bằng nhau, không trùng với mạch đập của thai phụ. Nếu

Scanned by CamScanner

nghi ngờ khi nghe tim thai thì nên kết hợp với bắt mạch thai phụ để phân biệt. Cần phân biệt với:

- Tiếng đập của động mạch chủ bụng.
- Tiếng thổi của động mạch tử cung.

Hai tiếng này có nhịp trùng với mạch của thai phụ.

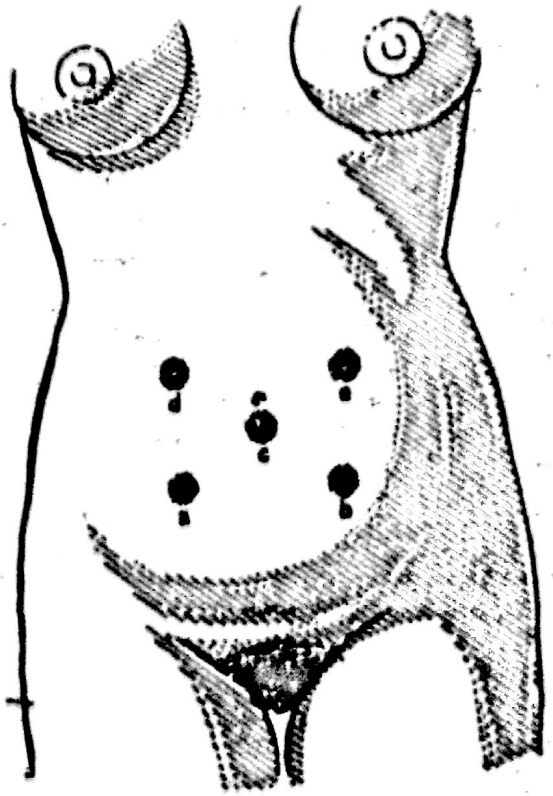

Hình 1. Vị trí nghe tim thai

Scanned by CamScanner

2.5.2. *Nhận định kết quả về tiếng tim thai:* nếu thai phát triển bình thường thì tiếng tim thai đập đều, rõ, tần số khoảng 140 lần một phút, có thể dao động từ 120 lần đến 160 lần trong một phút.

- Tiếng tim thai mờ, xa xăm có thể gặp trong đa ối.

- Nếu không nghe thấy tim thai, đồng thời thai phụ thấy thai không đạp thì có thể là thai chết lưu, cần làm thêm một số xét nghiệm để xác định chẩn đoán.

2.6. Đo các đường kính ngoài của khung chậu:

(Xem bài đo các đường kính ngoài của khung chậu).

- Nếu khung chậu bình thường, ngôi thai thuận thì tiếp tục theo dõi thai theo tuyến quy định.

- Nếu khung chậu bất thường hoặc ngôi thai bất thường phải gửi thai phụ lên tuyến có cơ sở phẫu thuật, để đăng ký quản lý thai.

3. XÉT NGHIỆM

- 100% thai phụ đến khám phải được thử nước tiểu để tìm protein niệu.

- Phải thử công thức máu, máu chảy, máu đông và nhóm máu ít nhất một lần. Nếu có điều kiện phải làm xét nghiệm phát hiện HIV và giang mai.

- Tùy theo bệnh lý của thai phụ mà cho làm các xét nghiệm chuyên sâu cần thiết.

Scanned by CamScanner

Thí dụ: nếu thai phụ mắc bệnh tim thì làm điện tâm đồ, chụp tim phổi. Nếu mắc bệnh thận cho làm các xét nghiệm thăm dò về chức năng thận.

- Nếu nghi ngờ khung chậu hẹp, ngôi bất thường, thai đôi, thai già tháng..., thì nên làm siêu âm để xác định chẩn đoán.

XÉT NGHIỆM NƯỚC TIỂU TÌM PROTEIN

Tất cả các thai phụ đến khám đều phải thử protein trong nước tiểu nhằm phát hiện sớm nhiễm độc thai nghén. Thông thường ta làm định tính protein trong nước tiểu, nếu cần thiết thì làm định lượng. Các phương pháp định tính protein.

1. PHƯƠNG PHÁP DÙNG NHIỆT ĐỘ

1.1. Nguyên tắc:

Protein trong nước tiểu bị đông vón dưới dạng tác dụng của nhiệt độ từ 80^0 đến 100^0, ở điều kiện pH gần với pHi (pHisoelectrique = pH đẳng điện) của protein, và với nồng độ chất điện giải thích hợp.

1.2. Thuốc thử:

- Acid acetic 1/10.
- Dung dịch Natri Clorur: Natri Clorur : 30 g

  Nước cất: 1000ml

1.3. Tiến hành:

Cho vào ống nghiệm: 2ml nước tiểu

1ml dung dịch Natri Clorur

1 giọt acid acetic 1/10

Scanned by CamScanner

Đun từ từ phần trên của ống cho đến khi sôi, quan sát kết quả trên nền đen, ánh sánh chiếu ngang. Nếu có tủa trắng hay vón cục rõ là có protein. Nếu vẫn trong là protein âm tính. Nếu đục lờ cần phân biệt với protein giả. Chỉ cần cho thêm một giọt acid acetic vào thì dung dịch sẽ trở lại trong, đó là protein giả.

Cách thử này thường được thử nhiều nhất ở các phòng khám sản vì đơn giản và nhanh chóng.

2. PHƯƠNG PHÁP DÙNG ACID NITRIC

Dùng một ống nghiệm nhỏ cho vào đó 2 ml nước tiểu.

Dùng một pipét nhỏ, thuôn dầu, hút 2 ml acid nitric, cắm thẳng pipét xuống đáy ống nghiệm và từ từ thả acid nitric khéo léo, để cho có một sự ngăn cách giữa hai chất lỏng, tránh xáo trộn. Phản ứng dương tính nếu xuất hiện ở mặt tiếp giáp của hai chất lỏng một vòng trắng đục.

Có thể làm ngược lại là cho acid nitric vào ống nghiệm trước rồi cho nước tiểu chảy từ từ theo thành ống lên trên để không xáo trộn. Giữa hai lớp này cũng xuất hiện vòng trắng, đó là phản ứng dương tính.

3. PHƯƠNG PHÁP EXTON (DÙNG ACID SULFOSALICYLIC)

3.1. Thuốc thử Exton:

- Natri sulfat kết tinh 200g
- Nước cất nóng 800ml

Scanned by CamScanner

Cho thêm:

- Acid sulfosalicylic 50g
- Nước cất vừa đủ 1000ml

3.2. Tiến hành:

Cho vào ống nghiệm:

Nước tiểu 2ml

Thuốc thử Exton 2ml

Lắc đều:

Nếu đục ngay là dương tính (ít nhất có 0,30g/l).

Nếu chỉ đục sau khi đun cách thủy 60° trong 5 phút, là phản ứng dương tính (ít nhất có 0,15g/l).

Nếu không đục, mặc dù đun cách thủy: phản ứng âm tính.

Chú thích:

- Phương pháp dùng acid nitric nhạy nhưng không đặc hiệu, trái lại phương pháp dùng nhiệt độ kém nhạy nhưng đặc hiệu hơn nhiều.

- Các xét nghiệm về protein đều phải thực hiện trên nước tiểu trong. Nếu nước tiểu đục cần lọc hay ly tâm.

4. PHƯƠNG PHÁP ZOTIER

Phân biệt protein giả và thật. Nguyên tắc: acid nitric ở nhiệt độ thường chỉ kết tủa với protein thật mà không kết tủa với protein giả.

Scanned by CamScanner

Tiến hành:

Cho vào hai ống nghiệm cùng cỡ:

	Ống 1	Ống 2
Acid nitric	0,4	0
Nước tiểu trong	5ml	5ml

Quan sát trên nền đen. Nếu ống 1 xuất hiện lờ lờ đục là có protein thật, ống 2 dùng làm ống chứng để so sánh.

5. PHƯƠNG PHÁP DÙNG ACID TRICLORACETIC 30%

Lấy một ống nghiệm, cho vào đó 2ml nước tiểu trong.

Đem đun nóng già (gần sôi), cho thêm 4 giọt acid tricloracetic 30%, lắc đều, để nguội. Nếu đục là phản ứng dương tính.

Ta có thể đem so độ đục trên thang màu Mestrenat để định lượng protein trong nước tiểu. Ống thử phải cùng cỡ và cùng loại thủy tinh với ống mẫu.

6. PHƯƠNG PHÁP ĐỊNH TÍNH BẰNG DUNG DỊCH DHNOMNÉE

6.1. Nguyên tắc:

Dung dịch Dhnomnée chủ yếu có acid nitric và acid picric màu vàng, khi gặp nước tiểu có protein thì kết tủa, protein làm cho dung dịch trở thành đục trắng nhờ nhờ.

Thuốc thử Dhnomnée gồm:

Scanned by CamScanner

- Acid piric 5g
- Acid citric 20g
- Acid tricloracetic 10g
- Nước cất vừa đủ 100ml

6.2. Cách thử:

Cho vào ống nghiệm:

2 ml dung dịch Dhnounnée

2 ml nước tiểu

Lắc đều, nếu thấy kết tủa là phản ứng dương tính. Nói chung các phương pháp kể trên đều được dùng để định tính protein trong nước tiểu, nếu cần thiết phải làm định lượng tại phòng xét nghiệm sinh hóa.

Scanned by CamScanner

THÔNG ĐÁI

Khi khám sản hay phụ khoa ta thường cho bệnh nhân đi tiểu hoặc thông bàng quang, mục đích để làm xẹp bàng quang, làm cho việc thăm khám được dễ dàng. Trong thời kỳ chuyển dạ đẻ, việc thông đái còn giúp ta phân biệt vòng Bandl với bàng quang đầy nước tiểu.

Chuẩn bị dụng cụ:

1. Ống thông đái:

Một ống thông đái dùng cho nữ (đã tiệt khuẩn).

Một ống thông cao su Nelaton.

2. Găng tay.

3. Kìm kẹp bông và bông để sát khuẩn vùng sinh dục ngoài và lỗ niệu đạo.

4. Dầu parafin.

5. Cồn iod 1%.

6. Khay quả đậu hứng nước tiểu.

Kỹ thuật tiến hành:

Rửa sạch tay, đi găng.

Trải khăn sạch trên bàn khám.

Scanned by CamScanner

Bệnh nhân nằm tư thế phụ khoa. Nếu nằm trên giường thì bệnh nhân chống và dạng hai chân, dưới mông đặt một bô dẹt.

Sát khuẩn vùng âm hộ và lỗ niệu đạo.

Dùng ngón cái và ngón trỏ tay trái banh rộng hai môi lớn để lộ vùng tiền đình. Tìm lỗ niệu đạo, lỗ này thường ở dưới âm vật và trên lỗ âm đạo. Sát khuẩn lại lỗ niệu đạo. Tay phải dùng ống thông nhúng đầu ống vào dầu parafin đã tiệt khuẩn, rồi nhẹ nhàng đưa đầu ống qua lỗ niệu đạo. Chú ý quan sát tìm đúng lỗ niệu đạo, nếu thông nhầm sẽ gây chấn thương vùng tiền đình. Khi đã tìm đúng lỗ niệu đạo thì cho ống thông vào sâu khoảng 6cm là nước tiểu chảy ra và bàng quang xẹp dần. Ghi số lượng và mầu sắc nước tiểu. Nếu muốn là xét nghiệm thì hứng đầu dưới ống thông vào một ống nghiệm.

Chú ý: nếu nước tiểu chảy ra có lẫn máu là có thể có tổn thương ở lỗ niệu đạo, hoặc bàng quang.

Khi thông đái bằng ống thông sắt cần phải nhẹ nhàng, nếu ấn mạnh quá sâu, ống thông sắt có thể làm thủng bàng quang.

Trong khi chuyển dạ, nếu thông đái cho thai phụ thì nên dùng ống cao su Nélaton để có thể luồn lên cao và lách dưới ngôi mà đẩy vào sâu trong bàng quang.

Scanned by CamScanner

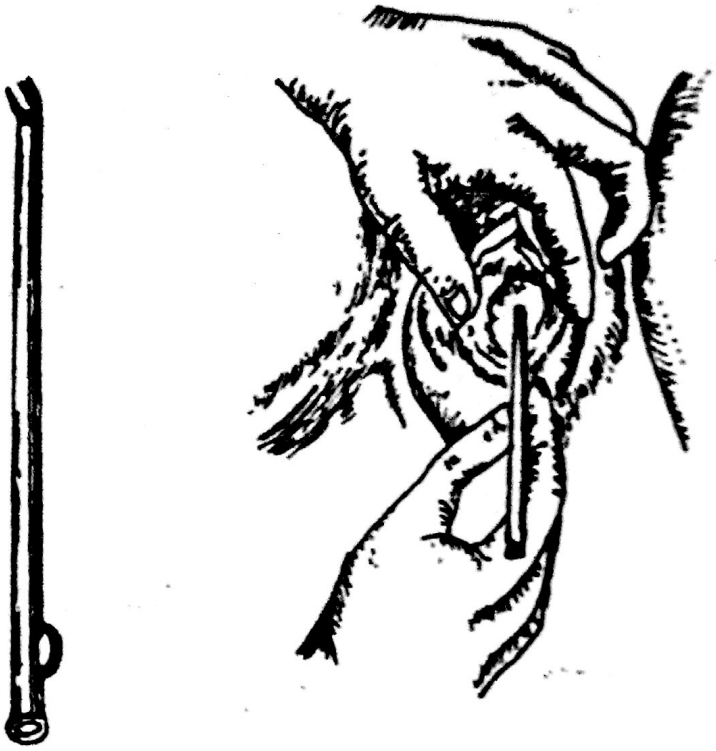

Hình 2. Thông đái

THỤT THÁO PHẦN

Thụt là một động tác đưa một lượng chất lỏng vào trực tràng với mục đích:

- Thụt sạch phân ở đại tràng, gọi là thụt tháo.

- Đưa thức ăn hay thuốc vào đại tràng để được hấp thụ qua niêm mạc ruột.

Người ta thường thụt tháo cho các bệnh nhân sản phụ khoa trong các trường hợp:

- Trước khi đẻ với mục đích làm sạch phân ở trực tràng để thai nhi lọt vào tiểu khung được dễ dàng, và khi rặn đẻ không còn phân gây bẩn vùng sinh dục ngoài.

Scanned by CamScanner

- Trước khi mổ, nhất là khi mổ đường âm đạo.

Chuẩn bị dụng cụ:

1. Bốc thụt, thường dùng loại sắt tráng men dung tích 2 lít.

2. Dây cao su dài 1,50m, đường kính 10-20mm, đầu trên gắn với bốc thụt, đầu dưới lắp vào một ống dài bằng nhựa có khóa để mở cho nước ra và đóng lại được.

3. Dầu parafin để bôi vào đầu ống trước lúc cho vào hậu môn.

4. Nước sôi để nguội, nước muối 9‰ khoảng 2 lít.

5. Giá treo bốc thụt.

6. Vải nhựa trải giường 1m x 2m.

Kỹ thuật tiến hành:

- Trải vải nhựa lên giường.

- Bệnh nhân nằm nghiêng về bên trái (đại tràng xuống ở bên trái) chân phải co gập về phía bụng, chân trái duỗi thẳng (trường hợp đặc biệt có thể nằm ngửa) phần mông cao hơn thân một ít, lưng hơi cong để làm chùng các cơ bụng.

- Đặt bốc thụt lên cột treo cao, để cao hơn mặt bàn bệnh nhân nằm từ 0,80m đến 1m.

- Bôi dầu parafin vào đầu ống thông dài, đẩy ống qua cơ thắt hậu môn vào sâu khoảng 6 đến 7 cm theo hướng hậu môn - rốn, rồi chúc ra sau theo chiều cong của trực tràng.

Scanned by CamScanner

- Mở khóa đầu thông cho nước chảy vào trực tràng khoảng 1 lít - 1,5 lít.

- Hỏi xem bệnh nhân có cảm giác thấy nước vào không và xem mực nước trong ống thụt có giảm dần xuống không. Nhắc bệnh nhân đừng rặn và cố gắng nhịn đi ngoài trong 5 - 10 phút bằng cách duỗi thẳng hai chân để khép cơ thắt hậu môn, chờ khi thật mót đi ngoài sẽ đi, để nước có thời gian hòa loãng phân cục.

Những khó khăn có thể gặp:

- Đầu ống thụt có thể bị bịt bởi một cục phân rắn. Rút nhẹ đầu ống ra để đẩy cục phân ra chỗ khác.

- Bệnh nhân không cố nhịn được làm cho phân không hòa loãng trong nước nên thụt không hết phân. Phải giải thích cho bệnh nhân rõ, nhất là đối với các thai phụ. Trường hợp con so, cổ tử cung mở 3 cm, ta vẫn đủ thời gian để thụt. Đối với con rạ, cổ tử cung mở 3-4 cm, thụt nhiều khi không kịp, có thể làm cho thai phụ vừa đẻ vừa đi ngoài rất bẩn.

Chú ý:

Không để bốc thụt cao quá 1m so với mặt bàn bệnh nhân nằm. Nếu áp lực mạnh quá thì nước thụt có thể đẩy van Bauhin mở và lên tới hồi tràng.

Thụt tháo có kết quả trong trường hợp bệnh nhân nhịn đi ngoài được trong 5-7 phút, và sau khi đi ngoài đại tràng hết phân và xẹp.

Scanned by CamScanner

ĐO CHIỀU CAO TỬ CUNG VÀ VÒNG BỤNG

1. MỤC ĐÍCH

1.1. Đo chiều cao tử cung để tính tuổi thai.

1.2. Đo chiều cao tử cung và vòng bụng để dự đoán trọng lượng thai.

2. CHẨN BỊ

2.1. Thước dây vải chia thành từng centimet.

2.2. Bàn khám thai hay giường khám thai.

2.3. Tư thế thai phụ nằm khám: thai phụ nằm ngửa, duỗi thẳng chân trên bàn khám và bộc lộ vùng bụng.

3. CÁCH ĐO

3.1. Cách đo chiều cao tử cung:

3.1.1. Mốc đo: điểm chính giữa bờ trên khớp vệ và đáy tử cung.

- Cách tìm bờ mốc trên khớp vệ: là nơi đường giữa hay đường nâu ở ổ bụng gặp khớp vệ. Đường này đi từ mũi ức qua rốn tới khớp vệ.

- Cách tìm mốc đáy tử cung: mốc ở đáy tử cung là đỉnh cao nhất của tử cung mà qua thăm khám bụng ta có thể nhận biết

Scanned by CamScanner

được. Cần lưu ý ở những thai phụ có thành bụng dày và tư thế của tử cung đổ ra trước nhiều, thì phải thăm khám kỹ mới xác định được đúng đáy tử cung.

3.1.2. Đường đo: đo từ chính giữa đường trên khớp vệ đến chính giữa đáy tử cung. Tuy nhiên, trong trường hợp tử cung lệch phải hay trái thì phải đo theo trục của tử cung, có nghĩa là đo theo chiều lệch của tử cung (lệch trái hay lệch phải) để đo đúng đỉnh cao nhất của đáy tử cung.

3.2. Cách đo vòng bụng:

3.2.1. Mốc đo: đo chu vi vòng bụng ngang rốn.

3.2.2. Cách đo: dùng thước dây đo chu vi vòng bụng, ngang qua rốn. Cần lưu ý thước dây phải không quá lỏng và không quá chật thì kết quả đo mới được chính xác.

4. NHẬN ĐỊNH KẾT QUẢ

4.1. Dựa vào chiều cao tử cung (viết tắc cao TC) để đánh giá tuổi thai.

Thai tháng thứ	2	đáy tử cung trên vệ 4cm
	3	8cm
	4	12cm
	5	16cm
	6	20cm
	7	24cm

Scanned by CamScanner

8	28cm
9	32cm

Công thức tính:

$$\text{Tuổi thai (tháng)} = \frac{\text{Cao TC}}{4} + 1$$

Thí dụ: 32 cm/4+1 = 9 tháng.

Phương pháp dựa vào chiều cao tử cung để đánh giá tuổi thai không được chính xác lắm. Vì vậy, trên thực tế lâm sàng người ta dựa vào ngày đầu tiên của kỳ kinh cuối cùng để tính tuổi thai theo tuần lễ thì chính xác hơn (thai đủ tháng là thai từ 38 đến 42 tuần). Nếu thai trên 42 tuần phải cho làm siêu âm để đánh giá lượng nước ối nhiều hay ít.

4.2. Dựa vào chiều cao tử cung và vòng bụng để ước tính trọng lượng thai nhi. Có hai cách tính trọng lượng thai nhi:

4.2.1. Cách tính thứ nhất (cổ điển):

$$\text{Trọng lượng thai nhi (gam)} = \frac{\text{Cao TC + Vòng bụng}}{4} \times 100 = \text{X gam } (\pm 300\text{g})$$

Thí dụ

$$\frac{32\text{cm} + 80\text{ cm}}{4} \times 100 = 2800\text{g} \pm 300\text{g}$$

4.2.2. Cách tính thứ hai (Mac Donald):

- Nếu ối chưa vỡ:

Scanned by CamScanner

Trọng lượng thai = Cao TC -12 x 155=Xgam(± 200g)

Thí dụ: (32-12) x 155=3100g ± 200g

- Nếu ối đã vỡ:

Trọng lượng thai = Cao TC -11x 155=Xgam (± 200g)

Thí dụ: 32 - 11 x 155= 3255g± 200g

Sai số 200g - 300g, vì phụ thuộc vào thành bụng dày hay mỏng, nước ối nhiều hay ít, ối đã vỡ hay chưa vỡ, ngôi dọc hay ngôi ngang.

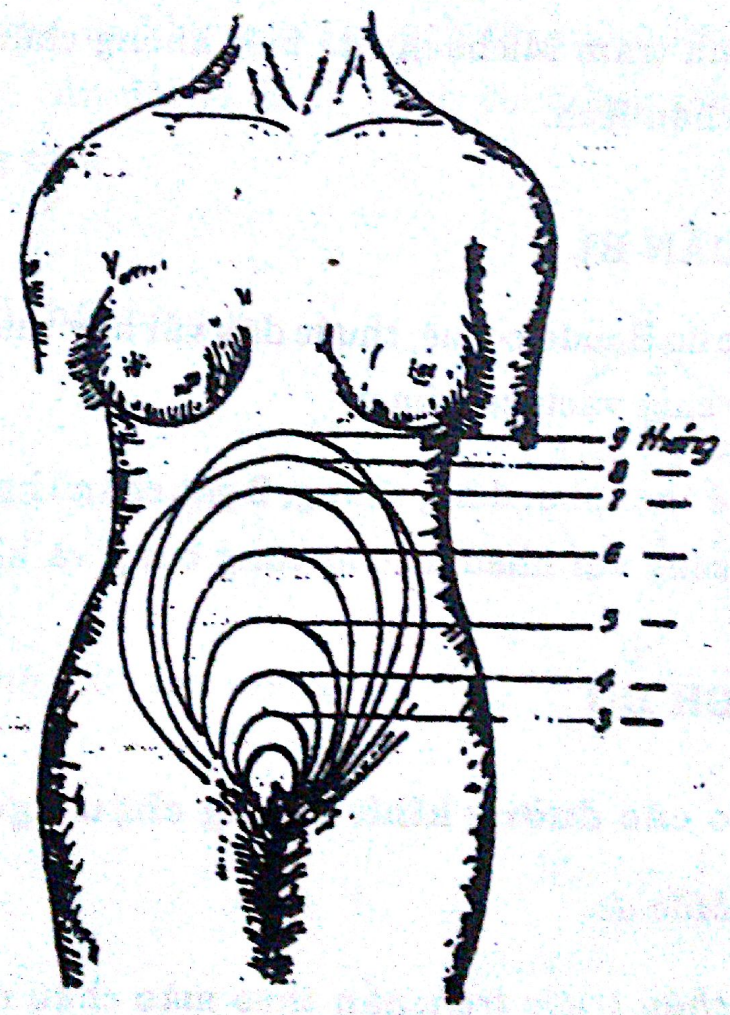

Hình 3. Chiều cao tử cung qua các tháng

Scanned by CamScanner

ĐO CÁC ĐƯỜNG KÍNH NGOÀI CỦA KHUNG CHẬU

1. MỤC ĐÍCH

- Đo đường kính ngoài của khung chậu nhằm mục đích đánh giá độ rộng hẹp của khung chậu, trong đó đường kính quan trọng nhất là đường kính trước sau (Baudeloque).

- Đo hình trám Michaelis để biết khung chậu bình thường hay khung chậu lệch.

2. CHUẨN BỊ

- Thước đo Baudelocque, thước dây vải hay thước thẳng bằng kim loại có chia vạch centimet.

- Tư thế thai phụ: đứng thẳng, 2 gót chân chạm nhau, 2 bàn chân song song với nhau, bộc lộ vùng bụng và khung chậu.

3. CÁCH ĐO

3.1. Đo các đường kính khung chậu ngoài:

3.1.1. Mốc đo:

* *Gai chậu trước trên:* nắn theo mào chậu ra phía trước ta thấy một chỗ nhô cao lên, hoặc nắn theo mặt phía trước đùi lên

Scanned by CamScanner

chỗ ổ bụng ta cũng gặp điểm nhô cao lên, đó chính là gai chậu trước trên.

* *Đỉnh mào chậu:* là điểm cao nhất của đường cong mào chậu.

* *Mấu chuyển lớn:* là nơi nhô ra hai bên nhiều nhất của đầu trên xương đùi. Khi thai phụ đứng hay co chân lên điểm này không thay đổi.

* *Thượng vệ:* là điểm chính giữa bờ trên khớp vệ.

* *Gai đốt sống thắt lưng V:* là điểm nhô lên của phía sau cột sống cắt ngang đường nối liền ở phía lưng của hai mào chậu.

3.1.2. Cách đo:

Thai phụ đứng thẳng, hai gót chân chạm nhau, 2 bàn chân song song. Dùng thước đo Baudelocque để đo các đường kính.

* *Đường kính lưỡng gai* (lưỡng gai chậu trước trên): sau khi tìm được 2 gai chậu trước trên, 2 tay cầm hai đầu thước đặt hai đầu thước lên hai gai chậu và đọc kết quả ngay trên biểu số của thước.

Bình thường đường kính này là 22,5cm.

* *Đường kính lưỡng mào:* 2 tay cầm 2 đầu thước đo Baudelocque đặt trên 2 điểm cao và xa nhất của 2 mào chậu và đọc kết quả ngay trên biểu số.

Đường kính này bình thường 25,5cm.

Scanned by CamScanner

* *Đường kính lưỡng mấu (tức lưỡng mấu chuyển lớn):* sau khi đã xác định đúng điểm nhô nhiều nhất của mấu chuyển lớn của 2 xương đùi, 2 tay cầm hai đầu thước đo đặt lên 2 điểm đó và đọc kết quả ngay trên biểu số.

Bình thường đường kính này 27,5 cm.

* *Đường kính trước sau còn gọi là đường kính Baudelocque:* thai phụ đứng nghiêng trước mặt người đo hay nằm nghiêng, chân dưới co, chân trên duỗi. Hai tay cầm hai đầu thước đo, đặt một đầu lên chính giữa bờ trên khớp vệ, một đầu đặt ở mỏm gai đốt sống thắt lưng V, đọc ngay kết quả trên biểu số.

Đường kính này bình thường 17,5cm.

3.2. Đo hình trám Michaelis:

3.2.1. Mốc đo:

Mỏm gai đốt sống thắt lưng V.

Hai gai chậu sau trên: khi thai phụ đứng thẳng thấy chỗ đó lõm vào, đặc biệt ở những người béo càng dễ nhận định. Có thể nắn theo mào chậu về phía sau sẽ thấy chỗ nhô lên gần nơi tận cùng của mào chậu, đó là gai chậu sau trên.

Đỉnh của rãnh giữa hai mông.

3.2.2. Cách đo:

Thai phụ đứng thẳng, 2 gót chân chạm nhau và bộc lộ vùng mông.

Scanned by CamScanner

Dùng thước dây vải hay thước thẳng bằng kim loại đo đường chéo góc trên dưới (gai đốt sống thắt lưng V đến đỉnh liên mông). Bình thường dài 11cm. Sau đó đo đường chéo góc ngang (hai gai chậu sau trên), bình thường dài 10cm.

Hai đường chéo góc này vuông góc với nhau. Đường chéo góc trên dưới chia đường chéo góc ngang cắt đường chéo góc trên dưới thành 2 phần: phía trên 4cm, phía dưới 7cm. Nếu thai phụ bị gù lưng thì đường chéo góc trên dưới ngắn.

Nếu thai phụ có khung chậu lệch thì hai đường chéo góc cắt nhau không cân đối và hình trám được hợp thành bởi hai tam giác không cân.

A: Mỏm gai thắt lưng V

BC: Gai chậu sau trên.

D: Đỉnh rãnh giữa hai mông.

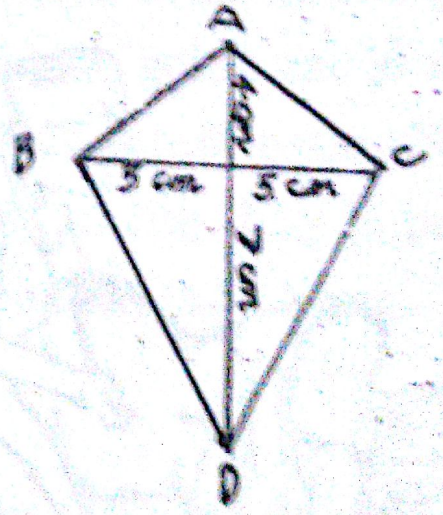

Hình 4

Scanned by CamScanner

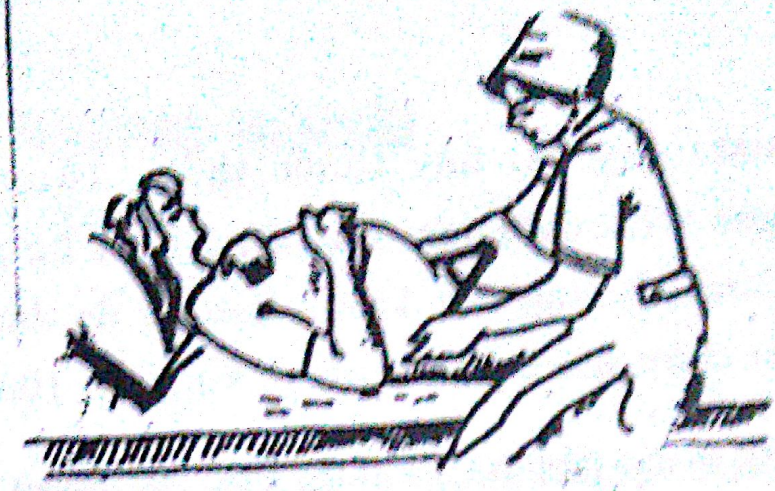

Hình 5. Đo đường kính lưỡng gai

Hình 6. Đo đường kính ngoài

1. Lưỡng gai

2. Lưỡng mào

3. Lưỡng mấu

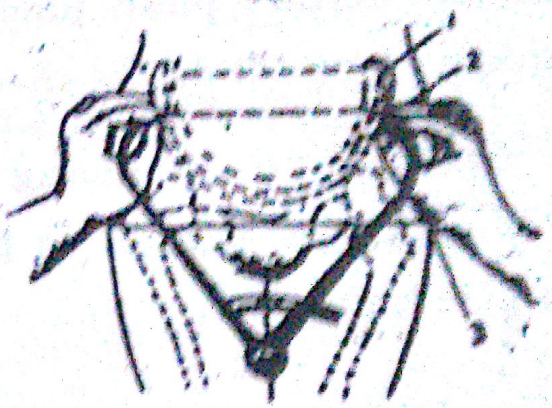

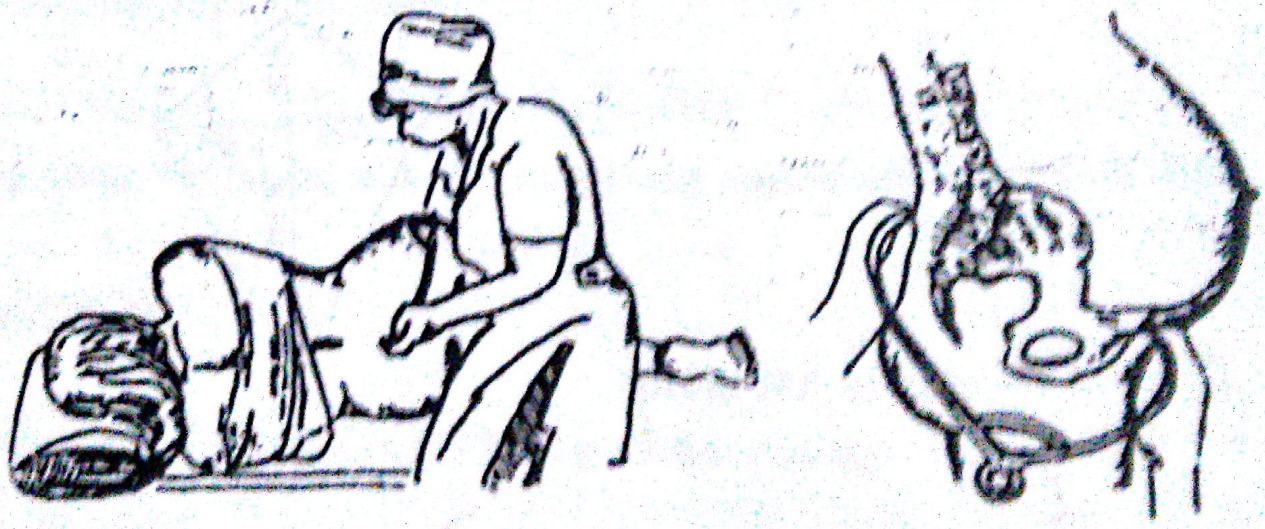

Hình 7 và 8

Đo đường kính trước - sau (Baudelocque)

Scanned by CamScanner

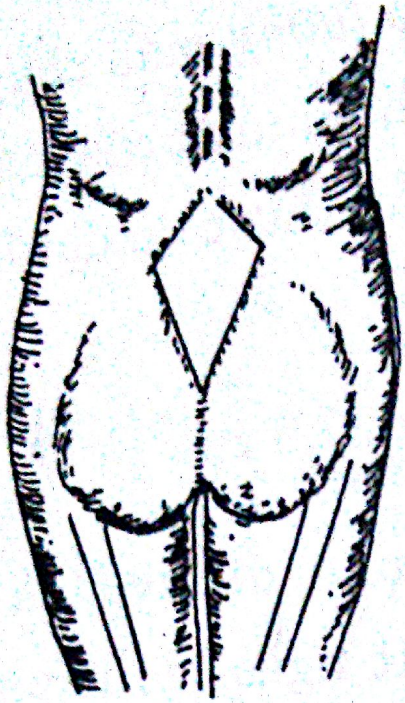

Hình 9

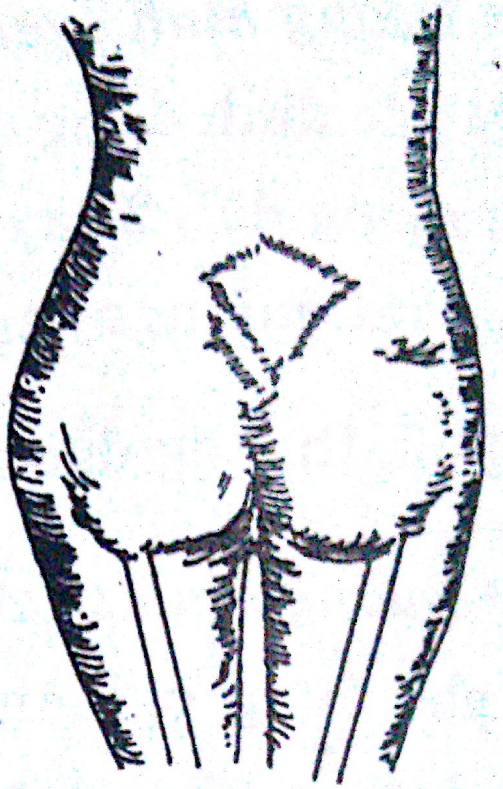

Hình 10

Hình trám Michaelis

- *Trám Michaelis ở người bình thường (trái)*
- *Trám Michaelis ở người gù (phải)*

Scanned by CamScanner

ĐO CÁC ĐƯỜNG KÍNH:

- NHÔ - HẬU VỆ

- CỤT - HẠ VỆ

- LƯỠNG Ụ NGỒI

1. MỤC ĐÍCH

1.1. Đo đường kính nhô - hậu vệ (đường kính hữu dụng) để biết eo trên khung chậu bình thường hay hẹp, và để tiên lượng xem ngôi thai có khả năng lọt được hay không.

1.2. Đo đường kính đỉnh cụt-hạ vệ để đánh giá xem đường kính trước sau của eo dưới có bình thường không, và thai nhi có khả năng sổ được không.

1.3. Đo đường kính lưỡng ụ ngồiđể đánh giá đường kính ngang của eo dưới, cũng là để xem thai có khả năng sổ được không.

2. CHUẨN BỊ

2.1. Thước dây hoặc thước thẳng bằng kim loại có chia vạch centimet.

2.2. Thước đo Baudelocque.

2.3. Bàn đẻ hay bàn khám phụ khoa.

Scanned by CamScanner

2.4. Thai phụ nằm theo tư thế sản khoa.

3. CÁCH ĐO ĐƯỜNG KÍNH NHÔ - HẬU VỆ

Đường kính nhô - hậu vệ là đường kính hữu dụng, nhưng trên lâm sàng ta không thể đo được. Ta chỉ có thể đo được đường kính nhô - hạ vệ, gọi là đường kính lâm sàng, từ đó sẽ tính được đường kính nhô - hậu vệ.

3.1. Mốc đo :

3.1.1. Hạ vệ : chính giữa bờ dưới khớp vệ, nơi gặp nhau của hai ngành ngồi háng (tức là trên lỗ niệu đạo).

3.1.2. Mỏm nhô : nơi nhô lên giữa đốt sống thắt lưng V. Cần phân biệt với mỏm nhô giả là đĩa liên đốt giữa cùng I và cùng II, hoặc giữa cùng II và cùng III. Nếu là mỏm nhô giả ta đưa tay sang hai bên thấy hai lỗ ở hai bên, gọi là các lỗ xương cùng, đường ra của các rễ thần kinh vùng đuôi ngựa. Nếu là mỏm nhô thật, ta đưa tay sang hai bên không thấy lỗ ra của thần kinh cùng, và đưa tay lên phía trên thì thấy hẫng.

3.2. Cách đo :

Cho ngón trỏ và ngón giữa của bàn tay phải vào trong âm đạo, đưa dần lên theo mặt trước của xương cùng để tìm mỏm nhô thật. Khi chạm tới mỏm nhô ta tì đầu ngón tay giữa vào mỏm nhô, và nâng bàn tay lên để đốt bàn tay của ngón trỏ chạm vào bờ dưới khớp vệ. Đồng thời dùng ngón trỏ của bàn tay trái đánh dấu điểm chạm ở bờ dưới khớp vệ đó và rút tay ra.

Scanned by CamScanner

Một người khác dùng thước dây hoặc thước sắt đo từ đầu ngón tay giữa đến điểm đánh dấu ở đốt bàn tay của ngón trỏ. Đó chính là đường kính nhô - hạ vệ.

Đường kính nhô - hậu vệ tính theo công thức sau:

Đường kính nhô - hậu vệ = Đường kính nhô - hạ vệ - 1,5 cm.

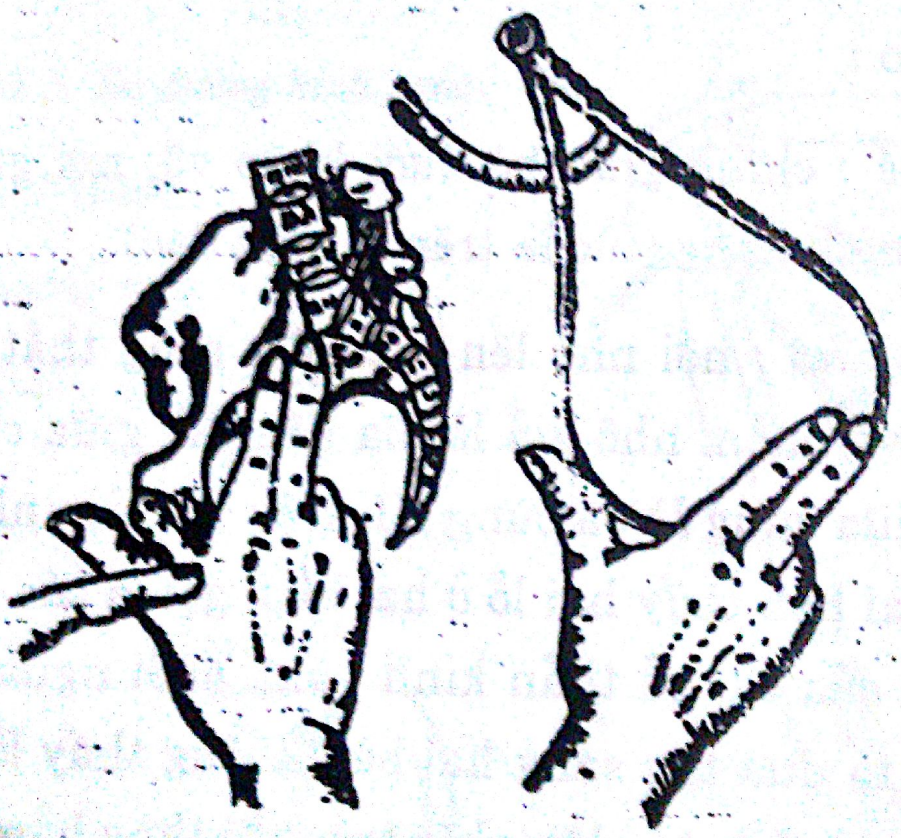

Hình 11. Cách đo đường kính nhô - hạ vệ.

Scanned by CamScanner

3.3. Nhận định kết quả:

3.3.1. Nếu ngón tay ta không sờ thấy mỏm nhô là khung xương chậu bình thường.

3.3.2. Nếu sờ thấy mỏm nhô ta phải đo đường kính nhô - hạ vệ, để tính được đường kính nhô - hậu vệ.

- Đường kính nhô - hậu vệ trên 10,5cm có thể coi là khung chậu bình thường. - Đường kính nhô - hậu vệ từ 10,5 tới 8,5cm là khung chậu giới hạn.

- Đường kính nhô - hậu vệ dưới hoặc bằng 8,5cm là khung chậu hẹp hoàn toàn.

4. CÁCH ĐO ĐƯỜNG KÍNH CỤT - HẠ VỆ

4.1. Mốc đo:

4.1.1. Hạ vệ (đã nói ở phần trên)

4.1.2. Đỉnh xương cụt: hình tháp, đỉnh quay xuống dưới, đáy nối với xương cùng tạo thành khớp cùng - cụt, là loại khớp bán động.

Cách tìm: từ phía hậu môn nắn lên ta thấy đỉnh xương cụt là một đỉnh nhọn liên tiếp với xương cùng.

4.2. Cách đo:

- Thai phụ nằm theo tư thế sản khoa.

Scanned by CamScanner

- Dùng thước đo Baudelocque, đặt một đầu thước ở bờ dưới khớp vệ và một đầu ở đỉnh xương cụt và đọc số đo được trên biểu của thước.

4.3. Nhận định kết quả:

Bình thường đường kính cụt - hạ vệ là 9,5cm, nhưng khi đầu thai nhi tỳ vào xương cùng và xương cụt sẽ làm cho xương cụt bị đẩy ra sau, nên đường kính cụt - hạ vệ sẽ được thay bằng đường kính cùng - hạ vệ là 12cm. Vì tác dụng của khớp bán động cùng - cụt này nên trên thực tế lâm sàng người ta ít chú ý tới đường kính cụt - hạ vệ.

5. CÁCH ĐO ĐƯỜNG KÍNH LƯỠNG Ụ NGỒI

5.1. Mốc đo: ụ ngồi ở hai bên xương chậu.

5.2. Cách đo:

- Thai phụ nằm tư thế sản khoa.

- Dùng 2 ngón tay tìm 2 ụ ngồi và đặt 2 đầu ngón tay cái vào mặt trong của 2 ụ ngồi. Người khác dùng thước dây đo khoảng cách của 2 ngón tay cái, khoảng cách này dùng để tính đường kính lưỡng ụ ngồi theo công thức:

Số đo + 1,5cm = đường kính lưỡng ụ ngồi.

Thí dụ: số đo là 9cm.

Đường kính lưỡng ụ ngồi là: 9cm + 1,5cm = 10,5cm.

Scanned by CamScanner

Cũng có thể dùng thước đo Baudelocque, đặt 2 đầu thước ở bờ trong của 2 ụ ngồi và đọc số ghi trên biểu số. Sau đó cộng thêm 1,5cm. Sở dĩ phải cộng thêm 1,5cm là cộng thêm bề dày của khối cơ phủ lên 2 ụ ngồi.

5.3. Nhận định kết quả:

- Đường kính lưỡng ụ ngồi bình thường là 11cm.

Đường kính lưỡng ụ ngồi dưới hoặc bằng 9cm là khung chậu hẹp eo dưới (gọi là khung chậu hình phễu).

Khi đường kính lưỡng ụ ngồi hẹp thì 2 ngành ngồi háng gần lại nhau, và vòm vệ sẽ tạo thành một góc nhọn dưới 90° làm cho thai sổ khó khăn hoặc có khi không sổ được.

Scanned by CamScanner

KHÁM THAI PHỤ KHI CHUYỂN DẠ

Khi chuyển dạ phải thăm khám thai phụ để xác định ngôi, thế, tiên lượng cuộc đẻ, phát hiện những bất thường để xử trí kịp thời.

Trình tự thăm khám như sau:

1. KHÁM TOÀN THÂN

Giống như khám trong khi có thai.

2. KHÁM SẢN KHOA

2.1. Thăm khám ngoài:

2.1.1. Hỏi: hỏi xem thai phụ đau bụng, ra chất nhầy hồng, ra nước hoặc ra máu từ bao giờ?

- Tính chất đau bụng như thế nào? Có đau từng cơn không? Hai cơn đau cách nhau bao nhiêu lâu và mỗi cơn kéo dài bao nhiêu lâu?

- Ra nước từ bao giờ, nhiều hay ít. Nước màu gì, trong xanh hay đỏ lẫn máu. Có ra chất nhầy hồng như nhựa chuối không?

- Ra máu tính chất như thế nào? máu loãng hay máu cục? Ra đột ngột, tự nhiên và có tái phát nhiều lần không? có kèm theo đau bụng không? Số lượng máu ra nhiều hay ít.

Scanned by CamScanner

2.1.2. Sờ nắn các phần của thai nhi: nắn theo thứ tự, cực dưới tử cung, cực trên và hai bên tử cung để chẩn đoán ngôi thế. Ngoài ra còn nắn ngoài để chẩn đoán độ lọt của ngôi.

Để thai phụ nằm trên giường, hai chân chống để đùi tạo với mặt giường một góc 45°. Cho thai phụ đi tiểu trước khi thăm khám. Người khám ngồi bên trái thai phụ, dùng hai bàn tay áp sát vào đầu thai nhi để sờ nắn.

Người ta chia độ lọt của ngôi chỏm làm bốn độ: cao, chúc, chặt và lọt. Khám ngoài chúng ta cũng có thể biết được từng độ dựa vào các dấu hiệu sau:





Scanned by CamScanner

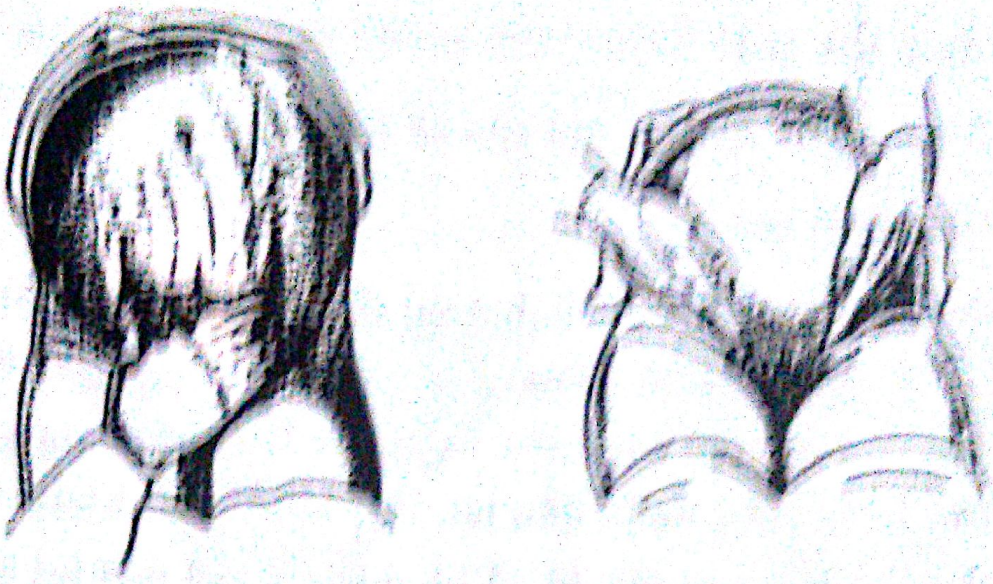

Hình 12: Khám thai (Khám ngoài)

* *Cao:*

: Nắn thấy đầu di động sang phải và trái dễ, có đầu hiện cục đá rõ khi ta đẩy hai bàn tay vào đầu.

: Một bàn tay đặt lên bướu chẩm (cùng bên với lưng thai nhi), bàn tay kia đặt trên bướu trán (bên đối diện) sẽ nắn thấy hai bướu gần ngang nhau.

: Vì đầu còn cao nên giữa đầu và lỗ trên xương vệ còn sờ thấy một rãnh rõ rệt.

: Vị trí mỏm vai, nghĩa là ổ tim thai còn ở cao, có thể trên xương vệ khoảng 10cm.

* *Chúc:*

: Nắn thấy đầu không di động sang phải và trái được, nhưng có thể di động lên xuống được.

Scanned by CamScanner

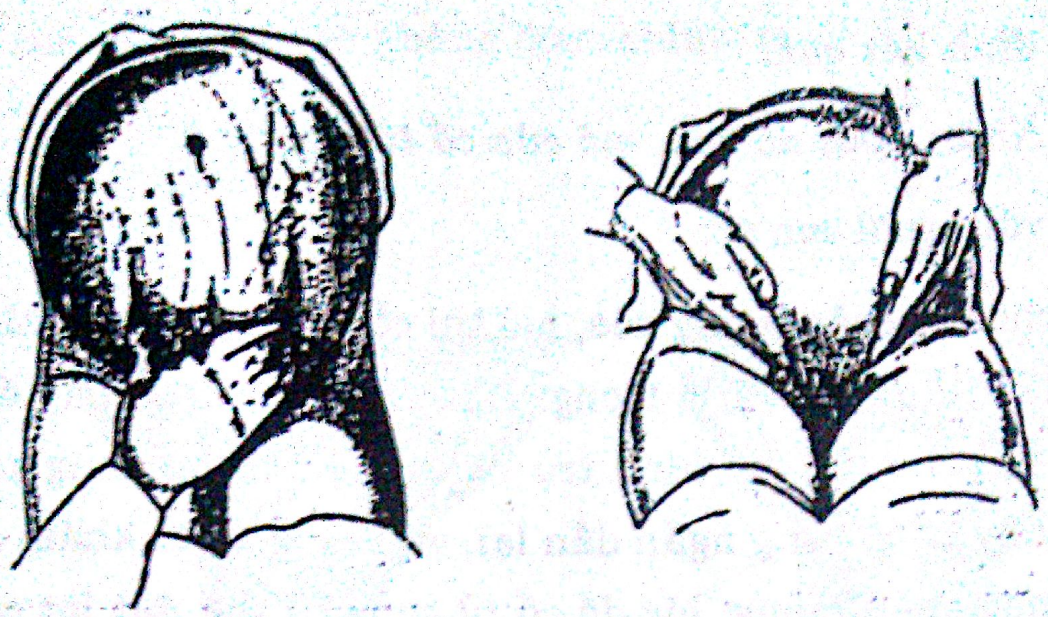

Hình 12. Khám thai (Khám ngoài)

* *Cao:*

- Nắn thấy đầu di động sang phải và trái dễ, có dấu hiệu cục đá rõ khi ta đẩy hai bàn tay vào đầu.

- Một bàn tay đặt lên bướu chẩm (cùng bên với lưng thai nhi), bàn tay kia đặt trên bướu trán (bên đối diện) sẽ nắn thấy hai bướu gần ngang nhau.

- Vì đầu còn cao nên giữa đầu và bờ trên xương vệ còn sờ thấy một rãnh rõ rệt.

- Vị trí mỏm vai, nghĩa là ổ tim thai còn ở cao, có thể trên xương vệ khoảng 10cm.

* *Chúc:*

- Nắn thấy đầu không di động sang phải và trái được, nhưng có thể di động lên xuống được.

Scanned by CamScanner

- Sờ nắn thấy bướu chẩm thấp hơn bướu trán, vì đầu đã cúi hơn.

Giữa đầu và bờ trên xương vệ không còn rãnh, vì đầu đã hướng vào tiểu khung.

- Vị trí ổ tim thai xuống thấp hơn.

** Chật:*

- Nắn không thấy đầu di động sang phải, trái và lên, xuống.

- Chỉ còn nắn thấy một bướu trán, vì bướu chẩm đã nấp dưới xương vệ để chuẩn bị lọt qua eo trên.

- Vị trí ổ tim thai xuống thấp hơn nhưng vẫn trên xương vệ 7cm.



Hình 13. Khám thai (khám trong)

** Lọt:*

- Sờ nắn ngoài không thấy rõ đầu thai nhi.

- Vị trí ổ tim thai xuống thấp, cách bờ trên xương vệ dưới 7cm.

Scanned by CamScanner

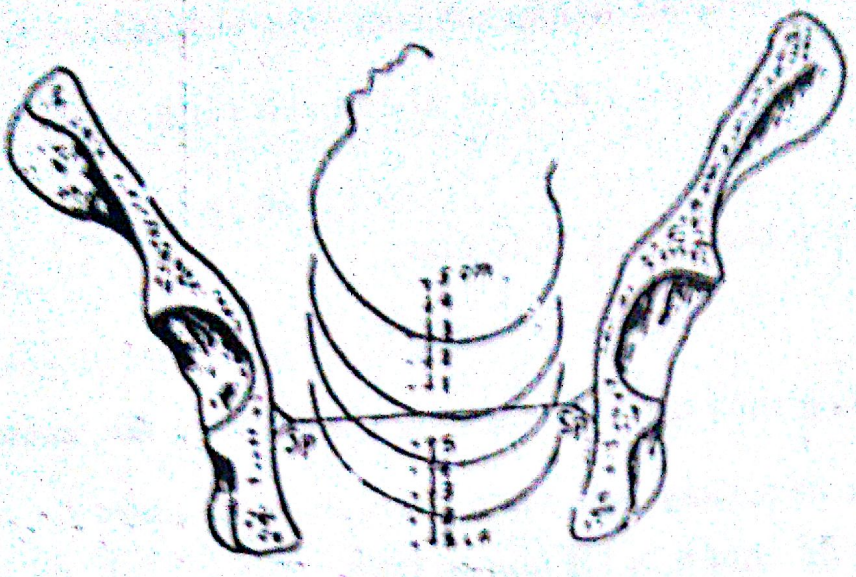

Hình 14. Độ lọt theo Delee

2.1.3. Đo cơn co tử cung:

Áp lòng bàn tay lên thành bụng ở phần đáy tử cung của thai phụ ta thấy: khi có cơn co thành bụng cứng lại, tử cung nổi gồ lên dưới lòng bàn tay. Hết cơn co, thành bụng lại mềm ra, tử cung lại trở về vị trí cũ. Kèm theo cơn co là cơn đau. Ta dùng đồng hồ có kim giây, đặt tay lên bụng thai phụ để đo thời gian co và thời gian nghỉ. Nếu có máy đo cơn co thì máy có thể vẽ chính xác thời gian và cường độ cơn co trên một biểu đồ.

2.2.Thăm khám trong:

Cho thai phụ đi tiểu trước khi khám.

Thai phụ nằm theo tư thế sản khoa. Người khám đứng bên phải hoặc đứng giữa hai chân thai phụ. Bàn tay phải đeo găng

Scanned by CamScanner

vô khuẩn, dùng hai ngón tay trỏ và giữa nhẹ nhàng đưa vào âm đạo.

Nhận định kết quả:

2.2.1. Nhận định độ xóa, mở của cổ tử cung:

* Đối với người con so:

- Khi chưa có hiện tượng xóa, mở thì cổ tử cung là một hình trụ với hai lỗ: lỗ ngoài và lỗ trong. Khi thăm âm đạo thấy ống cổ tử cung dài chừng 2cm, hình trụ và có hiện tượng đang xóa, thì khám thấy cổ tử cung ngắn dần lại, và khi xóa hết khám chỉ thấy như một phện mỏng, lúc đó cổ tử cung có thể đút lọt một ngón tay (mở 1cm). Sau đó dưới tác dụng của cơn co tử cung, cổ tử cung mở dần cho đến khi mở hết là 10cm.

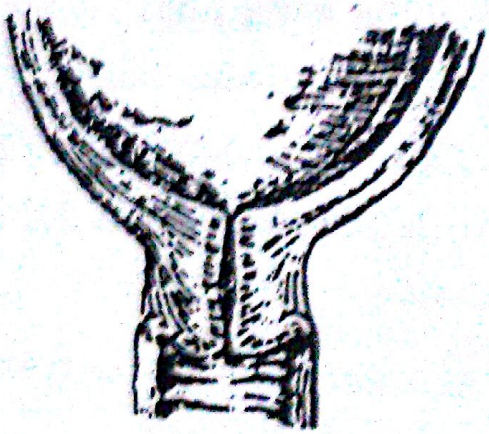

Hình 15. Cổ tử cung trước khi chuyển dạ

- Đánh giá độ mở của cổ tử cung bằng cách dùng hai ngón tay lần xung quanh lỗ cổ tử cung để ước lượng đường kính mở của cổ tử cung. Không nên dùng hai ngón tay banh cổ tử cung

Scanned by CamScanner

để ước lượng đường kính mở, vì làm như thế việc đánh giá độ mở của cổ tử cung sẽ không được chính xác.

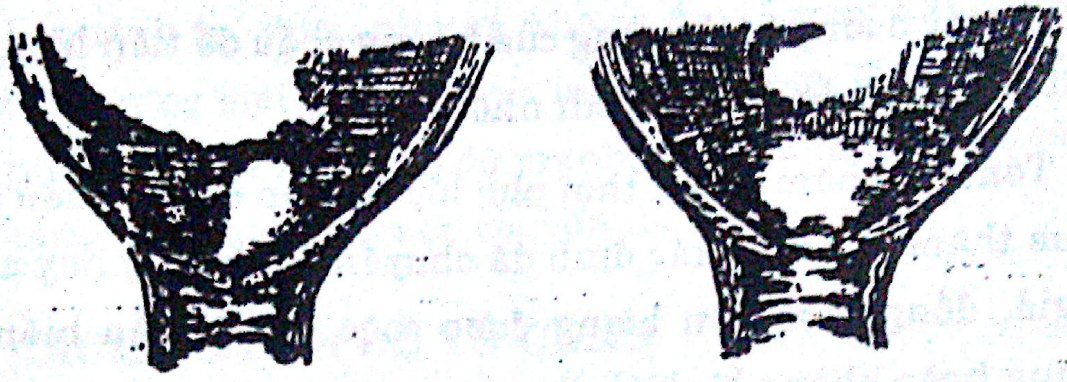

Hình 16. Cổ tử cung xóa hết, bắt đầu mở (trái)
Cổ tử cung đang mở (phải)

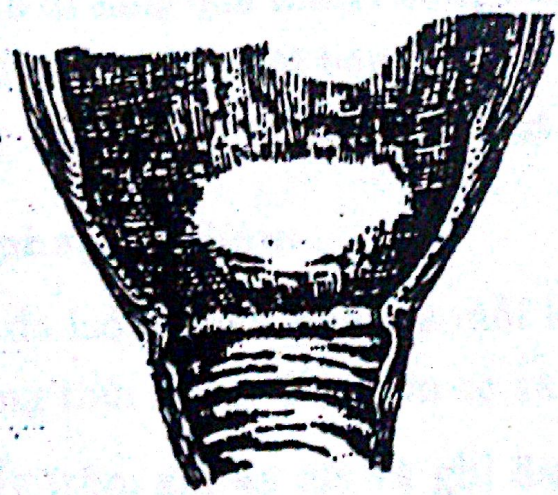

Hình 17. Cổ tử cung mở hết

** Đối với người con rạ:*

Vì đã có những lần đẻ cho nên lỗ ngoài cổ tử cung loe rộng, do đó thăm âm đạo lúc chưa có hiện tượng xóa mở thấy cổ tử

Scanned by CamScanner

cung không có hình trụ như ở người con so, mà cổ tử cung rụt ngắn hơn, vẫn có thể có độ dày, và thường hé mở, đút lọt được ngón tay. Khi có hiện tượng xoá khám thấy cổ tử cung cũng ngắn dần lại, và khi xóa hết cổ tử cung cũng giống như một phên mỏng, sau đó đánh giá độ mở của cổ tử cung cũng giống như ở người con so.

2.2.2. Nhận định tình trạng của đầu ối: qua lỗ cổ tử cung ta sờ thấy một màng nhẵn và xác định được hình thể đầu ối.

- Đầu ối dẹt: màng ối sát với ngôi thai, khoang giữa màng ối và ngôi thai có rất ít nước ối.

- Đầu ối phồng: màng ối ở xa ngôi thai. Khoang giữa màng ối và ngôi thai có nhiều nước ối.

- Đầu ối hình quả lê: màng ối thông qua cổ tử cung ra âm đạo thành một túi hình quả lê, ngôi ở rất cao. Đầu ối hình quả lê chỉ gặp trong trường hợp thai chết, có các màng hết tính chất chun giãn.

2.2.3. Xác định ngôi, thế kiểu thế:

Thăm khám trong cho phép ta xác định được ngôi, thế, kiểu thế một cách chính xác.

* *Đối với ngôi chỏm:* ta tìm mốc là thóp sau và tuỳ theo vị trí của thóp sau ở bên phải hay bên trái, phía trước hay phía sau của khung chậu người mẹ, mà ta xác định thế và kiểu thế của ngôi.

* *Đối với các ngôi khác:* cũng như ngôi chỏm, ta dựa vào vị trí của các mốc như gốc mũi (ngôi trán), mỏm cằm (ngôi mặt),

Scanned by CamScanner

đỉnh xương cùng (ngôi mông), mỏm vai và lưng (ngôi vai), để so sánh với khung chậu của người mẹ mà xác định thế và kiểu thế của ngôi đó.

* *Chẩn đoán độ lọt của ngôi chỏm:* tùy theo từng độ lọt, ta có những dấu hiệu sau khi thăm âm đạo.

* *Độ cao:* thăm âm đạo thấy đầu rất di động, có thể đẩy lên rất dễ dàng, đồng thời có thể đẩy đầu sang phải và sang trái. Muốn tìm mốc là thóp sau thường phải cho ngón tay vào sâu trong tiểu khung.

* *Độ chúc:* khám thấy đầu không di động sang phải và trái, nhưng còn có thể đẩy lên được. Thấy thóp sau ở một bên khung chậu người mẹ.

* *Độ chặt:* khám thấy đầu không di động nhưng chưa xuống sâu trong âm đạo. Nếu ngôi chỏm cúi tốt sẽ thấy thóp sau ở chính giữa cổ tử cung.

* *Độ lọt:* thăm âm đạo thấy đầu xuống sâu trong âm đạo, sờ được cả hai bướu đỉnh. Nếu chỉ thấy một bướu đỉnh xuống rất sâu là lọt kiểu không đối xứng.

Khi ngôi đã lọt có thể tìm dấu hiệu Farabeuf: hai ngón tay trỏ và giữa đưa vào âm đạo, tì vào bờ dưới khớp vệ, hai đầu ngón tay lần theo mặt trước của xương cùng. Nếu sờ được đốt cùng thứ hai, chứng tỏ đầu chưa lọt. Nếu không sờ được đốt cùng thứ hai là đầu đã lọt.

Scanned by CamScanner

Dấu hiệu Farabeuf có thể sai trong trường hợp đầu có bướu huyết thanh to. Vì bướu huyết thanh đẩy hai ngón tay của ta xuống dưới, khiến ta không sờ được đốt cùng hai. Hiện tượng này gọi là hiện tượng lọt giả.

2.2.4. Đo các đường kính trong của khung chậu: nếu nghi ngờ thai phụ có khung chậu giới hạn hoặc khung chậu hẹp, ta phải đo các đường kính trong của khung chậu để tiên lượng cuộc đẻ, đặc biệt là đo đường kính nhô- hậu vệ.

Tóm lại, thăm khám thai phụ lúc chuyển dạ rất quan trọng, vì qua thăm khám sẽ xác định đã chuyển dạ thực sự hay chuyển dạ giả, đồng thời tiên lượng được cuộc đẻ sẽ diễn biến bình thường hoặc không bình thường.

Scanned by CamScanner

THEO DÕI VÀ NHẬN ĐỊNH CƠN CO TỬ CUNG

Vào tháng cuối của thời kỳ thai nghén, tử cung có những cơn co bóp sinh lý, thưa, nhẹ và không đau. Trong khi chuyển dạ, nhất là trong giai đoạn xóa và mở cổ tử cung. Đặc điểm của những cơn co này là có cường độ mạnh, nhịp độ mau và sẽ càng mạnh, càng mau hơn khi cuộc chuyển dạ tiến triển.

1. CÁCH ĐO CƠN CO TỬ CUNG

Có nhiều phương pháp để đo cơn co tử cung.

1.1. Phương pháp đo áp lực:

Người ta áp vào tử cung qua thành bụng hoặc đưa vào buồng tử cung một trống Marey, hay một bóng cao su có ống thông với ngoài để truyền áp lực, và ghi áp lực trên một trục quay.

1.2. Phương pháp đo điện:

Dùng máy để đo luồng điện phát ra mỗi khi có cơn co. Có những máy ghi đồng thời luồng điện cơn co và điện tim thai.

Hai nguyên tắc trên, ghi áp lực và ghi điện là nguyên tắc ghi động lực đồ sản khoa (monitor sản khoa).

1.3 Phương pháp lâm sàng:

Phương pháp đo cơn co bằng cách áp tay vào thành bụng vùng thân tử cung để theo dõi độ dài của mỗi cơn co, và thời

Scanned by CamScanner

gian nghỉ giữa các cơn co, để gián tiếp đánh giá cường độ của cơn co và thời gian của các cơn co. Nên áp lòng bàn tay vào thành bụng phía có các chi của thai nhi để có diện lồi lõm và khi có cơn co tử cung sẽ căng ra và không còn lồi lõm nữa để phát hiện. Không được sờ nắn tử cung trong khi chờ đợi cơn co, vì sẽ gây kích thích cơn co đến sớm hơn thực tế và sẽ mất chính xác. Phương pháp này đơn giản và được áp dụng rộng rãi, nhưng thiếu khách quan và hoàn toàn phụ thuộc vào kinh nghiệm của người khám. Ngoài ra, có những trường hợp đánh giá cơn cơ rất khó như tử cung quá căng do đa ối, hay nước ối đã khô kiệt, và thai áp sát vào thành tử cung.

2. CÁCH ĐÁNH GIÁ CƠN CO TỬ CUNG KHI CHUYỂN DẠ

Cần đánh giá cường độ, khoảng cách giữa các cơn co và trương lực tử cung.

Khi áp lòng bàn tay lên tử cung qua thành bụng của thai phụ ta thấy lúc không có cơn co, tử cung vẫn có một độ căng nhất định. Đó là trương lực của tử cung. Khi có cơn co, tử cung co chắc lại, nổi gồ lên, ta không sờ thấy phần thai nhi nữa. Hết cơn co tử cung lại mềm ra và ta lại sờ rõ phần thai nhi ở dưới tay. Nếu theo dõi trên đồng hồ, ta sẽ tính được thời gian của mỗi cơn co và khoảng cách giữa các cơn co. Cường độ cơn co được đánh giá qua thời gian của các cơn co. Khi mới bắt đầu chuyển dạ, cơn co vừa nhẹ vừa thưa, chuyển dạ càng tiến triển, cơn co càng mạnh và càng mau.

Scanned by CamScanner

Trong 2-5 giờ đầu, mỗi cơn co thường dài 10-30 giây và cách quãng 15-20 phút.

Từ giờ thứ 6-7 cơn co kéo dài 40-50 giây và cách quãng 5-7 phút.

Khi gần sổ thai, cơn co có thể kéo dài 50-60 giây và cách quãng 2-3 phút.

Hiệu lực của cơn co là hiệu số giữa áp lực cao nhất của cơn co và trương lực tử cung. Khi trương lực tử cung tăng thì hiệu lực của cơn co giảm và cuộc đẻ sẽ tiến triển chậm hoặc bị ngừng trệ.

Khi trương lực tử cung cao bằng áp lực cao nhất của cơn co thì tử cung ở tình trạng co cứng, thường gặp trong hội chứng phong huyết tử cung rau.

Đánh giá đúng chất lượng cơn co tử cung cho phép ta phân biệt được tình trạng đang chuyển dạ và chưa chuyển dạ. Việc theo dõi cơn co tử cung trong khi chuyển dạ là rất cần thiết để phát hiện sớm những trường hợp rối loạn cơn co, và kịp thời điều chỉnh bằng thuốc, tạo điều kiện cho cuộc chuyển dạ tiến triển được thuận lợi.

Scanned by CamScanner

KỸ THUẬT BẤM ỐI

1. CHUẨN BỊ DỤNG CỤ VÀ CHUẨN BỊ THAI PHỤ

Dụng cụ: một kim dài 15-20 cm, to, đầu tù, có nòng.

Thai phụ nằm trên bàn đẻ với tư thế sản khoa. Âm hộ được rửa sạch bằng nước vô khuẩn.

2. KỸ THUẬT BẤM ỐI

2.1. Trước khi bấm ối: phải kiểm tra xem có sa dây rau trong bọc ối không.

2.2. Trong khi bấm ối: phải quan sát màu sắc của nước ối và đánh giá số lượng của nước ối nhiều hay ít.

Vì có nhiều chỉ định bấm ối nên khi bấm ối cần lưu ý:

- Nếu bấm ối trong ngôi đầu, đầu ối dẹt, thì nên bấm ối trong lúc có cơn co tử cung. Người thầy thuốc đứng giữa hay đứng bên phải thai phụ, hai ngón tay trỏ và giữa cầm kim bấm ối chọc vào màng ối, để nước ối chảy ra từ từ theo kim và theo ngón tay, sau đó xé rộng màng ối.

- Nếu bấm ối trong ngôi đầu, đầu ối phồng, thì nên bấm ối ngoài cơn co tử cung.

Dùng kim chọc đầu ối, cho nước ối chảy từ từ, hướng cho đầu thai nhi chúc vào eo trên, rồi sau đó mới xé rộng màng ối, để đề phòng sa dây rau.

Scanned by CamScanner

- Đối với ngôi mông, thường là đầu ối phồng rất dễ bị sa dây rau, nên bấm ối ngoài cơn co tử cung, cho nước ối chảy từ từ rồi xé rộng màng ối. Kiểm tra xem có sa dây rau không.

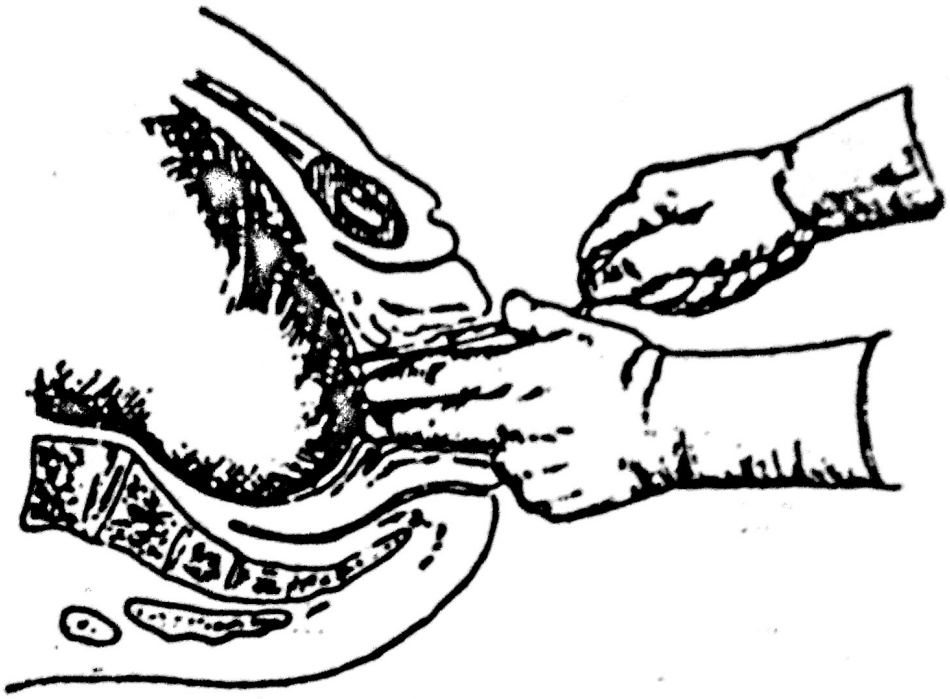

Hình 18. Bấm ối

- Đối với ngôi vai, khi có chỉ định và đủ điều kiện để nội xoay thai, thì sau khi chọc đầu ối phải xé dần màng ối, để đưa được cả bàn tay vào buồng tử cung, để nắm lấy chân thai nhi làm nội xoay. Cần lưu ý trong trường hợp này, nước ối càng được giữ nhiều ở trong buồng tử cung càng tốt, vì nội xoay thai càng dễ, tử cung càng đỡ bóp chặt vào thai nhi. Vì vậy, phải chọc ối và xé màng ối từ từ, đưa ngay cả bàn tay vào buồng tử cung, vừa tìm chân thai nhi vừa ngăn không cho nước ối chảy ồ ạt ra ngoài.

Scanned by CamScanner

- Nếu bấm ối trong rau tiền đạo, thì sau khi chọc đầu ối phải xé rộng màng ối song song với bờ bánh rau, tránh xé vào bánh rau gây chảy máu.

- Nếu bấm ối trong đa ối, cần lưu ý để thai phụ nằm đầu dốc, mông hơi cao. Dùng phương pháp tia ối, nghĩa là dùng kim chọc một lỗ nhỏ, chọc ngoài cơn co tử cung, để cho nước ối chảy từ từ, khi nước ối chảy gần hết mới xé rộng màng ối. Trong trường hợp này, nếu để nước ối chảy ào ra ngoài, thai phụ dễ bị sốc, vì áp lực ổ bụng giảm đột ngột, hơn nữa dễ gây sa dây rau, sa các chi, hoặc ngôi có thể trở thành ngôi bất thường.

2.3. Sau khi bấm ối: phải kiểm tra lại xem có sa dây rau không, có hiện tượng sa các chi không và ngôi thai có thay đổi gì không, để có hướng xử trí kịp thời. Sau cùng nghe lại tim thai xem có bình thường không, rồi đo lượng nước ối và nhận định màu sắc nước ối.

Scanned by CamScanner

TIÊM OCYTOCIN VÀO CƠ TỬ CUNG VÀ TRUYỀN NHỎ GIỌT TĨNH MẠCH

Ocytocin là một chiết xuất của thùy sau tuyến yên, ngày nay đã được tổng hợp.

Ocytocin có tác dụng tăng cường độ và tần số của cơn co tử cung.

Ocytocin có thể dùng bằng cách tiêm bắp, tiêm tĩnh mạch hay tiêm thẳng vào cơ tử cung.

1. TIÊM OCYTOCIN VÀO CƠ TỬ CUNG

Người ta tiêm ocytocin vào cơ tử cung trong những trường hợp tử cung co hồi không tốt sau đẻ thường, hay trong lúc mổ đẻ.

1.1. Tiêm ocytocin vào cơ tử cungtrong trường hợp sau đẻ đường dưới:khi tiêm ocytocin vào cơ tử cung phải đảm bảo trong buồng tử cung rỗng (không còn rau và màng rau), vì thế người ta thường tiêm sau khi đã kiểm soát tử cung trong lúc bàn tay người làm thủ thuật còn trong buồng tử cung. Người ta làm tuần tự như sau:

- Thông đái trước khi tiêm để khỏi tiêm vào bàng quang.
- Sát khuẩn vùng thành bụng trước khi tiêm.

Scanned by CamScanner

- Dùng kim tiêm không to quá (để tránh chảy máu), không nhỏ quá (dễ bị tắc).

- Ocytocin có thể dùng từ 5 đến 10 đơn vị.

Cách tiêm: sau khi kiểm soát tử cung, dùng bàn tay đang ở trong buồng tử cung, đẩy tử cung về phía trước, sát vào thành bụng trước. Chọc kim tiêm vào mặt trước vùng đáy tử cung. Không chọc nông quá, vì nông có thể chưa tới lớp cơ tử cung, nhất là đối với thai phụ béo có thành bụng dày, cũng không chọc kim sâu quá, thuốc sẽ không vào cơ tử cung mà vào buồng tử cung. Sau khi bơm hết thuốc vào cơ tử cung mới rút tay trong buồng tử cung ra.

1.2.Tiêm ocytocin vào cơ tử cung trong lúc mổ đẻ: trong khi mổ đẻ, sau khi đã lấy thai ra khỏi buồng tử cung, người ta thường tiêm vào cơ tử cung 5 đơn vị ocytocin để tử cung co nhanh, có thể bóc rau dễ dàng. Nếu tử cung co không tốt, sau khi tiêm có thể dùng tay xoa bóp thân tử cung, để làm tử cung co rút lại. Khi tiêm ocytocin nên tiêm vào lớp cơ ở đáy tử cung, không chọc kim sâu quá thuốc sẽ vào buồng tử cung, cũng không tiêm nông quá thuốc sẽ làm phồng phúc mạc tử cung, không gây được tác dụng làm co lớp cơ tử cung.

2. TIÊM NHỎ GIỌT OCYTOCIN VÀO TĨNH MẠCH

Người ta thường dùng ocytocin nhỏ giọt tĩnh mạch trong những trường hợp đẻ chỉ huỷ, đẻ gây cơn cọ hoặc làm cho cơn co tử cung tiến triển bình thường. Sở dĩ phải tiêm nhỏ giọt tĩnh

Scanned by CamScanner

mạch là để có thể chủ động điều chỉnh cơn co, giữ cho cơn co ở mức độ sinh lý, tránh các trường hợp cơn co quá mạnh hay quá yếu, như vậy là dùng ocytocin để chỉ huy cuộc đẻ.

Người ta thường pha 5 đơn vị ocytocin vào 500 ml huyết thanh ngọt đẳng trương 5% và tiêm vào tĩnh mạch nếp khuỷu tay; pha như vậy mỗi giọt huyết thanh sẽ có 1/2000 đơn vị ocytocin. Tác dụng của thuốc đối với cơn co tử cung thay đổi tùy từng người, do đó, nguyên tắc là phải bắt đầu bằng những liều nhẹ, sau đó tăng dần tùy theo tần số và cường độ của cơn co, tùy theo tình trạng xóa, mở cổ tử cung, độ lọt của ngôi và tình trạng tim thai. Lúc đầu cho XV (15) đến XX (20) giọt mỗi phút, sau đó dựa vào cơn co mà giữ nguyên hoặc tăng số giọt. Liều tối đa là từ XL (40) đến L (50) giọt mỗi phút, liều trung bình XXV (25) giọt mỗi phút.

Với cách tiêm như trên, thông thường là trong 10-15 phút đầu, cơn co tử cung mau và mạnh, nhưng sau đó ổn định và co bóp nhịp nhàng như trong các trường hợp sinh lý, nhưng đều đặn hơn và mạnh hơn.

Trong thời gian tiêm nhỏ giọt tĩnh mạch cần theo dõi tích cực cơn co tử cung (thời gian và nhịp độ), độ mở cổ tử cung, tình trạng đầu ối, tình trạng tim thai, độ lọt của ngôi và tình trạng thai phụ.

Scanned by CamScanner

ĐỠ ĐẺ THƯỜNG NGÔI CHỎM

Ngôi chỏm là ngôi rất thường gặp, việc đỡ đẻ ngôi chỏm cần phải được tiến hành theo đúng cơ chế đẻ, để tránh cho thai phụ khỏi bị rách rộng tầng sinh môn, tránh cho thai nhi khỏi ngạt.

Thái độ của người đỡ đẻ là chờ đợi cho ngôi lọt, trong khi chờ đợi thì theo dõi cơn co tử cung và tim thai. Khi ngôi đã lọt động viên thai phụ và chuẩn bị đỡ đẻ.

1. DỤNG CỤ VÀ PHƯƠNG TIỆN

- Hộp đỡ đẻ gồm: 2 kìm Kocher, một kéo cắt rốn, hai miếng gạc để lau nhớt rãi ở miệng sơ sinh.
- Ba săng vuông vô khuẩn.
- Một kéo để cắt tầng sinh môn (nếu có chỉ định).
- Dụng cụ hồi sức sơ sinh.

2. KỸ THUẬT TIẾN HÀNH

- Người đỡ đẻ rửa tay, đeo găng vô khuẩn, đội mũ, đeo khẩu trang.
- Thai phụ nằm trên bàn đẻ hay trên giường đẻ, lưng và đầu cao, khớp háng gối gấp nửa chừng, hai đùi dạng ra ngoài, hai tay nắm lấy hai chỗ vịn (gọi là nằm theo tư thế sản khoa).

Scanned by CamScanner

- Người đỡ đẻ có thể đứng bên phải hoặc thông thường đứng giữa hai đùi thai phụ.

2.1. Đỡ đầu:

Trong thì này, người đỡ đẻ phải giúp cho đầu thai nhi cúi thật tốt để sổ theo đường kính ngắn nhất là hạ chẩm - thóp trước. Sau đó, khi đầu ngửa để qua âm hộ thoát ra ngoài, phải giúp cho đầu ngửa từ từ, tránh rách rộng tầng sinh môn.

2.1.1. Trong cơn rặn, khi đầu thai nhi thập thò ở âm hộ, ta dùng tay trái ấn nhẹ vào chỏm, tay phải lót một gạc ấn vào trán qua tầng sinh môn. Như vậy giúp cho đầu cúi thêm.



Hình 19. Đỡ đầu

2.1.2. Khi hạ chẩm đã cố định dưới khớp vệ, tầng sinh môn bị giãn rất mỏng. Nếu có chỉ định nên cắt tầng sinh môn vào lúc này. Sau đó phải giữ cho đầu ngửa từ từ bằng cách dùng tay phải giữ tầng sinh môn, tay trái giữ cho đầu sổ từ từ, nếu cần

Scanned by CamScanner

thì lách cho một bướu đỉnh sổ trước, rồi nghiêng đầu cho bướu đỉnh kia sổ ra tiếp.

Nói chung trong thì đẻ đầu, phải hướng dẫn cho thai phụ rặn dài hơi, dồn sức xuống âm hộ - hậu môn, và thở sâu khi hết cơn rặn. Khi lường đỉnh ra ngoài âm hộ thì thai phụ không cần rặn, ta tiếp tục đỡ cho đầu sổ.

Sau khi đầu sổ, đầu sẽ quay lại vị trí cũ như khi lọt để cho vai sổ. Nhưng thường sau khi đầu sổ, ta không chờ cho đầu tự quay mà đặt hai tay vào hai bên gò má trái rồi quay luôn một góc 90° về bên trái hay bên phải, để cho thai nhi nhìn vào đùi trái hay phải của mẹ (tùy theo lưng trái hay lưng phải). Khi đó vai sẽ ở đường kính trước sau và chuẩn bị sổ ra ngoài.

2.2. Đỡ vai:

Trước tiên nếu có dây rau quấn cổ thì cắt dây rau giữa hai kìm Kocher rồi mới đỡ vai. Nếu vòng rau quấn cổ lỏng có thể gỡ qua đầu thai nhi.

2.2.1. Đỡ vai trước: áp hai bàn tay vào hai bên gò má thai nhi rồi kéo đầu thai nhi xuống phía dưới. Lúc này có thể cho thai phụ rặn thêm một hơi. Khi thấy bờ dưới cơ denta lộ ra dưới khớp vệ, thì không kéo nữa.

2.2.2. Đỡ vai sau: vẫn để hai bàn tay ở hai bên gò má thai nhi, ta kéo ngược thai nhi lên phía trên để cho vai sau sổ trước. Sau đó vai trước sẽ sổ dễ dàng.

Scanned by CamScanner



Hình 20. Dã vai trước

Trong khi vai sau số nên chú ý để phòng thích thủng sinh môn.



Hình 21. Dã vai sau

Scanned by CamScanner

2.3. Đỡ mông và chân:

Sau khi hai vai sổ chỉ cần kéo nhẹ ngực, bụng, mông, chân sẽ sổ ra dễ dàng.

Lúc đó một tay nâng gáy thai nhi, tay kia đỡ dần từ mông rồi đón lấy hai chân, trong khi đó người phụ chuẩn bị cắt dây rau khi thai sổ hoàn toàn ra ngoài.

Tóm lại, đỡ đẻ thường là một thủ thuật đơn giản nhưng cần làm đúng cơ chế đẻ. Thì đỡ đầu thường khó khăn và lâu, nhất là đối với người đẻ con so với tầng sinh môn rắn hay nếu đầu thai nhi to. Việc hướng dẫn cho thai phụ rặn và thở, cũng như sự kiên nhẫn của người đỡ đẻ là cần thiết, để tránh những chỉ định can thiệp thủ thuật không cần thiết.

Scanned by CamScanner

NGHIỆM PHÁP BONG RAU

Nghiệm pháp bong rau là việc kiểm tra lại xem bánh rau đã bong và xuống đến âm đạo chưa, để tiến hành đỡ rau.

Sau khi đẻ, thai phụ bước sang thời kỳ nghỉ ngơi sinh lý, tử cung co rút lại, các gai rau bị căng ra, lớp xốp bị rách, gây chảy máu, tạo thành khối máu tụ sau rau làm rau ngày một bong dần. Sau khi đã bong hoàn toàn, tử cung co bóp sẽ đẩy rau xuống đoạn dưới, làm đoạn dưới phồng ra, sau đó chính trọng lượng của bánh rau sẽ đẩy tiếp rau xuống âm đạo.

Nghiệm pháp bong rau thường được tiến hành vào lúc này, tức là khoảng 20-30 phút sau khi thai sổ.

Cách làm nghiệm pháp bong rau:

- Dùng cạnh bàn tay đặt lên bờ trên khớp vệ, ấn vào đoạn dưới tử cung để đẩy tử cung lên phía xương ức, đồng thời theo dõi sự di chuyển của cuống rau ở âm đạo.

+ Nếu kìm Kocher kẹp cuống rau bị kéo lên trên theo sự di chuyển của đáy tử cung là rau chưa bong khỏi thân tử cung.

+ Nếu kìm Kocher kẹp cuống rau di động ít hay đứng nguyên là rau đã xuống đoạn dưới.

+ Nếu kìm Kocher kẹp cuống rau tụt xuống thấp hơn là rau đã xuống đến âm đạo.

Scanned by CamScanner

Người ta có thể kéo nhẹ vào dây rau sẽ thấy tử cung không di chuyển nếu rau đã bong hết.

Chú ý: sau khi làm nghiệm pháp nếu thấy rau chưa bong hoặc bong ít và chưa xuống tới âm đạo thì phải chờ đợi thêm. Lúc này có thể xoa nhẹ vào đáy tử cung để kích thích cơn co tử cung.



Hình 22
Nghiệm pháp bong rau
(thì 1)



Hình 23
Nghiệm pháp bong rau
(thì 2)

Sau khi làm nghiệm pháp, nếu thấy rau đã bong hoàn toàn và xuống tới đoạn dưới hay đã nằm trong âm đạo, ta tiến hành đỡ rau (gọi là rau sổ tự nhiên) bằng cách ấn một tay vào đáy tử cung, một tay kéo nhẹ cuống rau để rau ra ngoài.

Scanned by CamScanner

Sau khi rau đã sổ, một phần màng rau có thể chưa bong hết, thì để thấp bánh rau dưới âm hộ để trọng lượng bánh rau sẽ kéo làm bong nốt phần màng rau còn sót, nếu màng rau bị xoắn thì lựa chiều xoay lại bánh rau để kéo toàn bộ màng rau còn lại ra ngoài, tránh giật mạnh vào bánh rau, vì sẽ gây sót màng, sau đó đặt bánh rau lên một khay phẳng để kiểm tra bánh rau.

Nếu sau sổ thai quá 60 phút mà rau vẫn chưa bong thì phải tiến hành bóc rau nhân tạo.

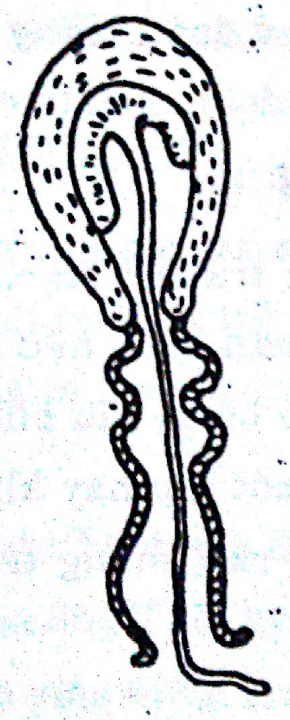

Hình 24. Rau chưa sổ



Hình 25. Rau đã sổ



Hình 26. Nghiệm pháp bong rau (thì 1)



Hình 27. Nghiệm pháp bong rau (thì 2)

Scanned by CamScanner

KIỂM TRA BÁNH RAU VÀ ĐO MÀNG RAU

Mục đích việc kiểm tra bánh rau là để xem bánh rau và màng rau sổ ra có đầy đủ không, có sót rau, sót màng không, tránh những biến chứng trong thời kỳ hậu sản (sót rau, sót màng gây chảy máu và nhiễm khuẩn), đồng thời để nhận định các bất thường của bánh rau và màng rau nếu có.

1. KIỂM TRA BÁNH RAU

- Sau khi đỡ rau ra, đặt bánh rau trên một khay phẳng, kiểm tra xem các múi rau có đủ hay không, tức là xem mặt ngoại sản mạc. Bình thường, mặt này có khoảng 18 đến 20 múi rau, màu đỏ thẫm, bóng, hơi sần sùi, xung quanh mỗi múi có những rãnh nhỏ. Nếu sót rau chỗ sót sẽ lõm xuống, mất bóng, nham nhở, rỉ máu. Dù sót ít hay nhiều hoặc nghi ngờ là sót rau đều phải kiểm soát tử cung.

- Đường kính bánh rau trung bình 15cm, chỗ dày nhất là ở giữa bánh rau (từ 2-3 cm), càng ra ngoài chiều dày càng giảm, chỗ mỏng nhất khoảng 0,5cm. Một số trường hợp như rau tiền đạo đường kính sẽ lớn hơn, và chiều dày càng mỏng.

- Có một số trường hợp cần phải chú ý, vì mặt bánh rau có thể có khối huyết tụ sau rau đè vào, nên bị lõm xuống như trong trường hợp rau bong non.

Scanned by CamScanner

- Mặt bánh rau có thể có những điểm trắng xơ hóa, thường gặp trong trường hợp nhiễm độc thai nghén.

- Trong một số trường hợp bệnh lý có thể thấy bánh rau to, phù, màu nhạt như trong bệnh phù rau thai.

2. KIỂM TRA MÀNG RAU

- Cho tay qua lỗ rách của các màng rau, nâng đĩa rau lên, các màng rau sẽ rủ xuống xung quanh. Ta xem lỗ rách của màng rau có gọn hay không, nếu rách nham nhở thì có thể sót màng rau. Nếu sót trên 1/4 màng rau bắt buộc phải kiểm soát tử cung để lấy hết màng rau.

- Dùng thước đo để đo màng rau từ chỗ bám ở mép bánh rau đến chỗ vỡ của màng rau. Nếu số đo ở đoạn màng rau ngắn nhất, dưới 10cm là rau bám thấp (bám ở đoạn dưới tử cung), nếu số đo trên 10cm là rau bám bình thường.

- Một điểm nữa ta cần chú ý kiểm tra các mạch máu để phát hiện bánh rau phụ: nhìn phía nội sản mạc, nếu có những mạh máu đi ra vùng màng rau tức là có bánh rau phụ, trường hợp này nên kiểm soát tử cung xem có sót rau hay không. Sau cùng xem màu sắc, tính chất của màng rau, màng trắng bình thường hay vàng úa.

3. KIỂM TRA DÂY RỐN

Phải đo chiều dài của dây rốn (đo phần dây rốn dính vào rốn thai nhi và phần còn lại ở bánh rau). Bình thường dây rốn

Scanned by CamScanner

dài 45-60cm. Xem màu sắc (trắng tươi hay vàng úa), độ to nhỏ của dây rốn, có bị xoắn hay không, vì nếu có nhiều vòng xoắn thì khi dây rốn bị căng ra sẽ làm hạn chế lưu thông máu ở cuống rốn. Đôi khi dây rốn có những nút thắt lại hoặc tịt hẳn làm cho thai chết. Sau cùng kiểm tra vị trí bám của dây rốn vào bánh rau. Bình thường dây rốn bám ở chính giữa bánh rau và cung cấp đều các mạch máu cho các múi rau, gọi là dây rốn bám giữa. Có trường hợp dây rốn bám bên, nghĩa là bám lệch ở một phần bánh rau. Hãn hữu có trường hợp dây rốn bám màng, nghĩa là bám ở màng rồi từ đó các mạch máu tỏa về phía các múi rau. Trường hợp này hay có các múi rau phụ kề đó.

Tóm lại, kiểm tra dây rốn là để phát hiện những nguyên nhân bất thường ảnh hưởng đến tính mạng thai nhi.

4. CÂN RAU

Sau khi kiểm tra rau và màng xong, phải cân rau. Trọng lượng bánh rau của trẻ đủ tháng bằng 1/6 trọng lượng thai nhi, càng ít tháng trọng lượng rau càng nặng so với trọng lượng thai nhi.

Sau khi kiểm tra đầy đủ như trên mới chuyển thai phụ về buồng theo dõi. Thời kỳ hậu sản có biến cố hay không phụ thuộc nhiều vào việc kiểm tra rau và màng rau.

Scanned by CamScanner

ĐỠ ĐẺ SINH ĐÔI

Việc đỡ đẻ sinh đôi không có gì khó khăn so với đẻ một thai, vì cả hai thai nhi đều nhỏ hơn bình thường, nhưng sau khi thai thứ nhất đã sổ, buồng tử cung rộng quá làm cho thai thứ hai dễ quay trong bồng tử cung, cơn co tử cung lại thưa thớt do tử cung bị giãn quá mức, người mẹ lại mệt mỏi vì đã gắng sức nhiều để đẻ thai thứ nhất, do vậy, tất cả các biến cố thường xảy ra cho thai thứ hai, cần phải biết cách xử trí để bảo toàn cho mẹ và cả hai thai.

1. DỤNG CỤ VÀ PHƯƠNG TIỆN

- Hai hộp đỡ đẻ, mỗi hộp có hai kìm Kocher, một kéo cắt rốn, hai miếng gạc lau nước dãi ở miệng sơ sinh.
- Hai bộ dụng cụ hồi sức sơ sinh.
- Bốn săng vuông vô khuẩn.

2. KỸ THUẬT TIẾN HÀNH

2.1. Đỡ thai thứ nhất: đỡ đẻ như bình thường. Ngay sau khi thai thứ nhất đã sổ, dùng hai kìm Kocher kẹp vào dây rốn rồi cắt giữa hai klm. Giao sơ sinh cho người phụ chăm sóc (làm rốn, quấn tã, nhỏ mắt, cân đo).

2.2. Tiêm ngay cho thai phụ ocytocin: việc tiêm ocytocin lúc này là cần thiết để tử cung co lại, thai thứ hai bình chỉnh

Scanned by CamScanner

tốt, tử cung có cơn co để đẩy thai thứ hai ra. Do đó, nếu thai phụ đang được truyền ocytocin tĩnh mạch thì cho ocytocin chảy nhanh hơn, nếu không có sẵn dây truyền ocytocin thì dùng 2 đơn vị ocytocin hòa với 10ml huyết thanh ngọt 5% tiêm chậm vào tĩnh mạch.

2.3. Kiểm tra ngay ngôi, thế, kiểu thế thai thứ hai:

Trong khi người phụ đang khuẩn bị tiêm ocytocin thì người đỡ đẻ phải thăm âm đạo để kiểm tra ngay ngôi, thế, kiểu thế của thai thứ hai. Nếu là ngôi thuận thì chờ tiêm ocytocin xong, có cơn co tử cung thì đỡ đẻ như thường lệ. Nếu là ngôi bất thường, ví dụ: ngôi ngang, ngôi trán thì phải tiến hành bấm ối và xoay thai ngay. Kinh nghiệm khi bấm ối là chờ có cơn co tử cung, dùng kim chọc ối, rồi cho ngay một ngón tay vào để nước ối chảy từ từ, tránh sa dây rau, sau đó sẽ xé rộng màng ối rồi cho cả bàn tay vào tìm chân thai nhi để xoay.

Sau khi đã xoay thai, có thể tiến hành đỡ ngôi ngược như thường lệ, chỉ can thiệp khi đẻ đầu hậu.

2.4. Đỡ rau: vì thai có thể có hai bánh rau hoặc một bánh rau rất to, nên dễ chảy máu. Phải theo dõi sau khi rau sổ. Tiêm 5 đơn vị ocytocin vào cơ tử cung. Phải kiểm tra rau để phòng sót rau.

Scanned by CamScanner

KIỂM TRA BÁNH RAU TRONG TRƯỜNG HỢP ĐẺ SINH ĐÔI

1. MỤC ĐÍCH

Kiểm tra bánh rau trong thai nhi sinh đôi ngoài mục đích để phòng sót rau như trong kiểm tra rau thông thường, còn để phân biệt được hai thai có chung một bánh rau hay hai bánh rau riêng biệt, qua đó xác định chẩn đoán là sinh đôi một noãn hay sinh đôi hai noãn.

2. CÁCH KIỂM TRA BÁNH RAU

2.1. Kiểm tra bánh rau:

Hai bánh rau có thể riêng biệt hoặc dính liền thành một dĩa rau to, nhưng nhìn kỹ ở mặt ngoại sản mạc ta thấy màu sắc đậm nhạt khác nhau, và ranh giới giữa hai bánh rau là một rãnh tương đối sâu, và ở mặt nội sản mạc và các mạch máu tỏa ra không thông với nhau. Đây là trường hợp sinh đôi hai noãn.

Nếu thấy có một bánh rau to, đầy đặn, không có rãnh ở giữa là sinh đôi một noãn.

2.2. Kiểm tra màng rau: là thì quan trọng để phân biệt sinh đôi hai hay một noãn. Căng nội sản mạc của hai bánh rau,

Scanned by CamScanner

lần đến chỗ tiếp giáp tạo thành vách ngăn giữa 2 bánh rau và từ từ tách chúng ra, sẽ thấy:

- Màng phủ lên mặt bánh rau là ngoại sản mạc, màng này thường mỏng và mất nhiều chỗ.

- Màng liên tục với bánh rau là trung sản mạc.

- Màng có mặt nhẵn bóng tạo thành mặt trong của buồng ối là nội sản mạc.

2.2.1. Khi kiểm tra vách ngăn giữa hai buồng ối thấy có:

- Hai nội sản mạc.

- Hai trung sản mạc.

- Hai ngoại sản mạc (hai ngoại sản mạc có thể dính liền hoặc teo đi) là loại sinh đôi hai noãn, hai thai có thể cùng giống hay khác giống.

2.2.2. Khi kiểm tra vách ngăn giữa hai buồng ối thấy có:

- Hai nội sản mạc.

- Hai trung sản mạc.

- Còn ngoại sản mạc thì chung cho cả hai bọc thai. Đây là loại sinh đôi hai noãn, 2 tiểu noãn dính liền nhau, được thụ tinh cùng một lúc và làm tổ cùng một chỗ trong buồng tử cung, nhưng cũng có thể là sinh đôi một noãn nhưng phân đôi rất sớm. Hai thai có thể cùng giống hay khác giống, nếu khác giống thì chắc chắn là sinh đôi hai noãn.

Scanned by CamScanner

2.2.3. Kiểm tra vách ngăn giữa hai buồng ối nếu thấy:

Có hai nội sản mạc, còn trung sản mạc và ngoại sản mạc thì chung cho cả 2 bọc thai, đó là sinh đôi một noãn - hai nội sản mạc. Hai thai bao giờ cũng cùng giống và rất giống nhau.

2.2.4. Nếu không thấy vách ngăn giữa hai thai, hai thai có chung một buồng ối (chung nội sản), một trung sản mạc (chung bánh rau) và một ngoại sản mạc, thì đó là sinh đôi một noãn - một nội sản mạc. Trường hợp này hai thai bao giờ cũng cùng giống, rất giống nhau, đôi khi có thể dính nhau hoặc có chung phủ tạng.

2.3. Kiểm tra tuần hoàn:

- Trong sinh đôi hai noãn, hệ tuần hoàn bao giờ cũng riêng biệt.

- Trong sinh đôi một noãn, hệ tuần hoàn chung, do đó, hai bánh rau có các mạch máu nối tiếp nhau ở nông hoặc ở sâu.

- Loại mạch nối tiếp nông chạy trên mặt nội sản mạc, động mạch hệ này tiếp nối với động mạch hệ kia, tĩnh mạch hệ này tiếp nối tĩnh mạch hệ kia.

- Loại tiếp nối sâu chạy sâu vào các múi rau thành các hệ động mạch - tĩnh mạch tiếp nối.

Scanned by CamScanner

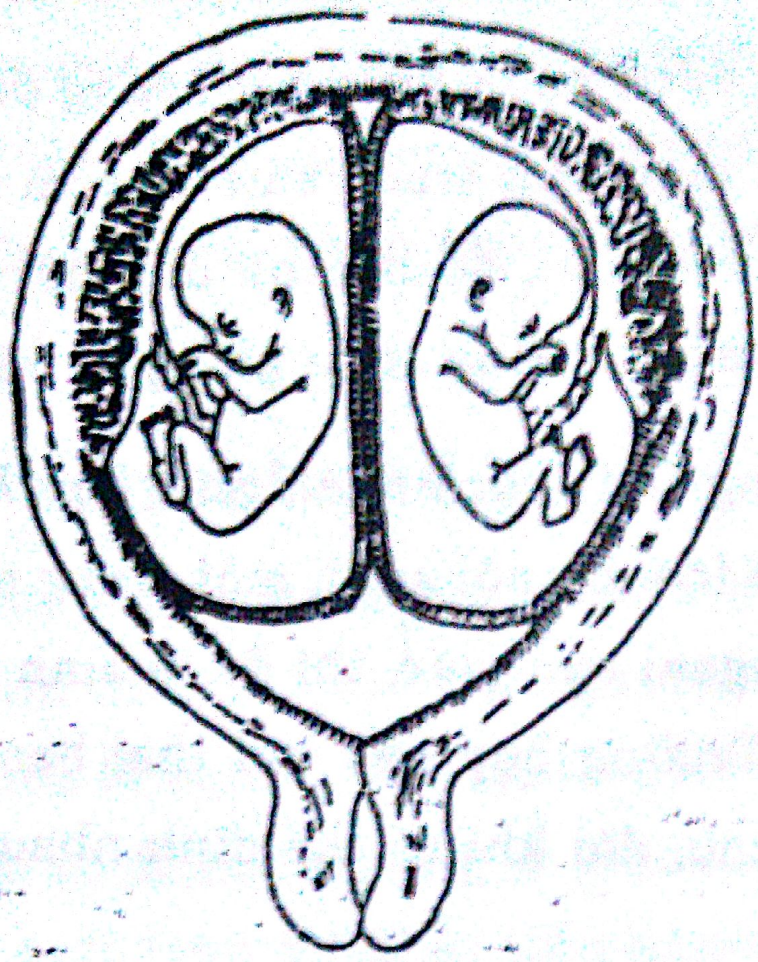

Hình 28. Sinh đôi 2 rau, 2 ối

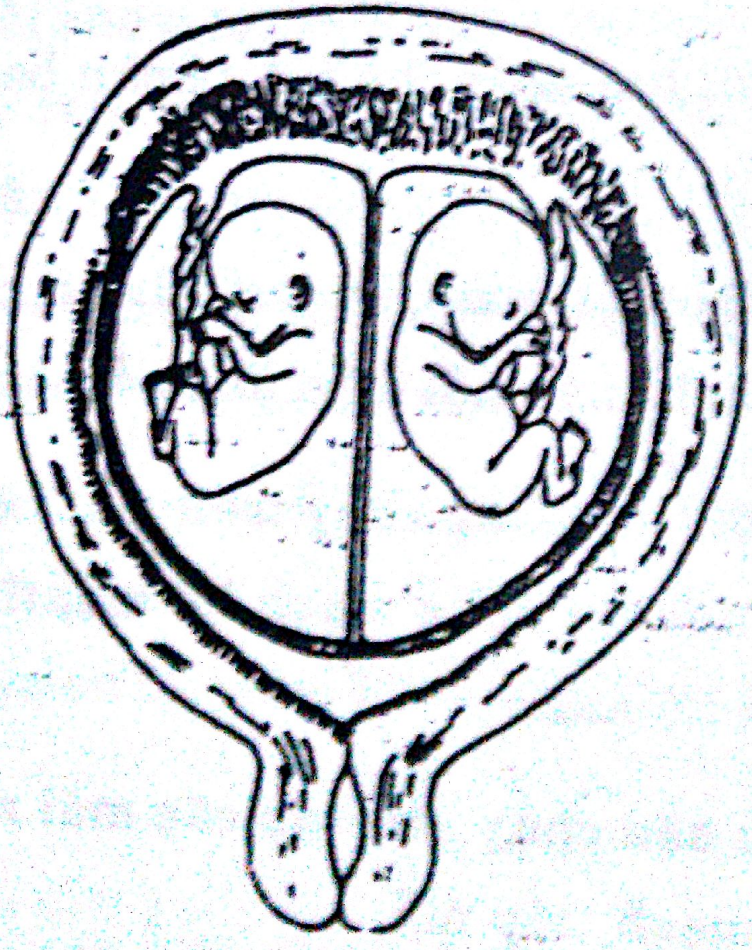

Hình 29. Sinh đôi 1 rau, 2 ối

Scanned by CamScanner

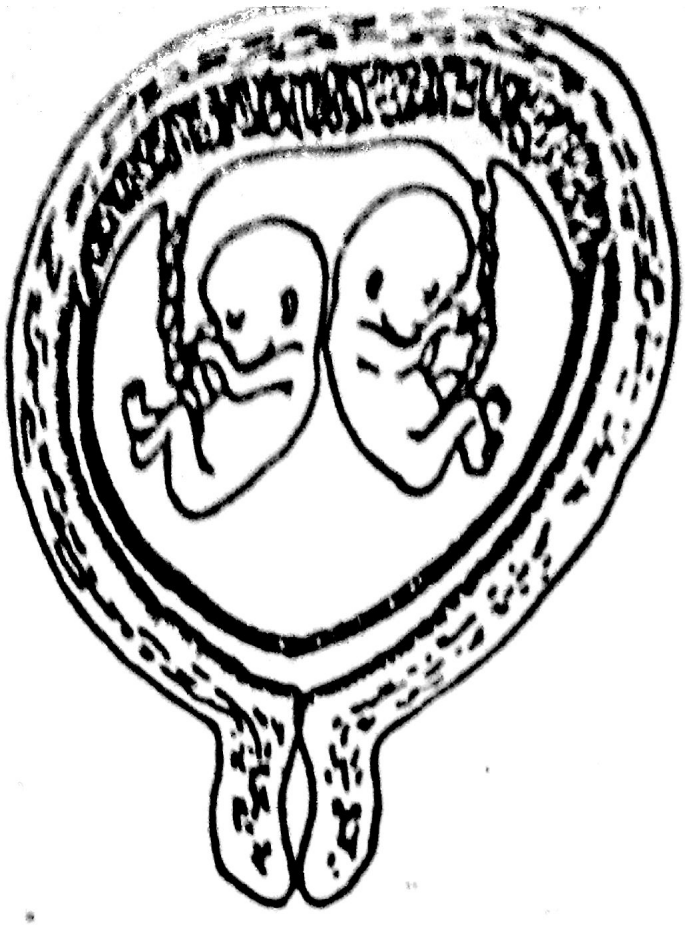

Hình 30. Sinh đôi 1 rau, 1 ối

Cách kiểm tra

- Dùng bơm tiêm 50 ml và dung dịch xanh méthylen, bơm dung dịch này vào động mạch bánh rau A, dung dịch sẽ chảy qua tĩnh mạch bánh rau B, tạo nên hệ bơm máu. Đây là loại tiếp nối sâu.

- Cũng có khi dung dịch bơm từ động mạch bánh rau A lại chảy sang động mạch bánh rau B, nhìn qua nội sản mạc thấy được luồng dung dịch chảy, đây là loại tiếp nối nông.

- Nếu bơm dung dịch vào động mạch bánh rau A mà không thấy chảy sang bánh rau B là riêng tuần hoàn.

Scanned by CamScanner

CẮT RỐN VÀ LÀM RỐN SƠ SINH

1. ĐẠI CƯƠNG

Sau đẻ tuần hoàn rau thai không còn, dây rốn hết chức năng sẽ hoại tử khô và rụng đi. Để chờ rốn rụng ta cắt rốn để tiện chăm sóc.

- Dây rốn có ba mạch máu lớn nhỏ thông trực tiếp vào tuần hoàn sơ sinh, nên khi cắt và làm rốn ta phải tuyệt đối vô khuẩn.

2. CHUẨN BỊ

2.1. Hộp làm rốn với các dụng cụ vô khuẩn, gồm:

- Hai kẹp Kocher có răng hoặc hai kẹp rốn (bằng kim loại hay nhựa).

- Một kéo thẳng dùng cắt dây rốn.

- Một gói rốn có: 3 miếng gạc, 3 miếng bông con để sát khuẩn; 1 sợi chỉ lanh to, dài 20 cm, để buộc rốn.

Tất cả gói trong một miếng giấy nên gọi là "gói rốn".

- Một hai miếng gạc để lau đờm dãi ở miệng sơ sinh (nếu cơ sở không có máy hút nhớt).

2.2. Cồn iod 5% dùng để sát khuẩn dây rốn trước và sau khi buộc rốn.

Scanned by CamScanner

2.3. Bàn làm rốn riêng có đầy đủ ánh sáng, độ ấm (lò sưởi) từ 30° - 35°C, nhất là về mùa rét và vô khuẩn.

3. CÁCH CẮT RỐN

Tùy theo cách đỡ đẻ mà ta có hai cách cắt rốn khác nhau.

3.1. Người đỡ đẻ đứng giữa 2 chân thai phụ:

- Khi sơ sinh sổ song, người đỡ dùng một tay cầm 2 chân sơ sinh, một tay đỡ gáy, để sơ sinh đầu thấp hơn chân và thấp hơn bàn đẻ, mặt sơ sinh hướng xuống phía sàn nhà để tránh hít phải dịch ở mũi miệng. Ngay sau đó hút dịch ở mũi họng sơ sinh cho thật sạch.

- Người phụ mở hộp rốn, lấy kẹp cặp rốn, kẹp thứ nhất cặp cách rốn 20 cm (để đề phòng phải hồi sức sơ sinh qua tĩnh mạch rốn), kẹp thứ hai cặp cách kẹp thứ nhất khoảng 3 cm và cặp về phía mẹ để tránh hồng cầu trong dây rốn chảy về phía con.

- Lấy kéo cắt dây rốn giữa hai kẹp, khi cắt nên vuốt máu về phía mẹ và che bằng tay để khi cắt máu dây rốn khỏi bắn ra xung quanh.

- Người đỡ đặt sơ sinh đã cắt rốn vào bàn làm rốn.

3.2. Người đỡ đứng bên phải thai phụ và khay đón sơ sinh đặt giữa 2 đùi thai phụ:

- Khi sơ sinh sổ song, người đỡ đặt sơ sinh vào khay đón.

- Hút dịch ở mũi họng sơ sinh cho thật sạch và nhỏ mắt để chống nhiễm khuẩn mắt khi đẻ.

Scanned by CamScanner

. Khi dây rốn hết đập mới kẹp rốn: kẹp thứ nhất cặp về phía thai, kẹp thứ hai cặp về phía mẹ, để hông cầu bị vỡ không dồn về phía thai.

. Dùng kéo cắt dây rốn giữa hai kẹp.

. Bê nguyên cả khay đón sơ sinh đã cắt rốn đặt lên bàn làm rốn, tiếp tục làm rốn cho sơ sinh.

3.3. Thời điểm cắt rốn:

Nên chờ cuống rốn hết đập rồi hãy cặp và cắt rốn, như vậy có thể cung cấp cho thai nhi thêm một ít máu. Nếu trẻ sơ sinh ngạt (không khóc) nên hút nhớt làm thông đường hô hấp trước khi cắt rốn, không nên vội vàng cắt dây rốn ngay khi rốn còn đập.

4. CÁCH LÀM RỐN

- Sau khi cắt rốn đặt sơ sinh lên một khăn vô khuẩn, dưới có lót đệm, nơi làm rốn phải ấm, tránh mất nhiệt trong những phút đầu của cuộc sống sơ sinh.

- Người làm rốn hút đờm dãi ở mũi họng sơ sinh. Có thể dùng một miếng gạc lau sạch các chất dịch trong mồm sơ sinh nếu không có máy hút nhớt. Dụng cụ hút nhớt phải vô khuẩn, hút càng sạch càng thông đường hô hấp.

- Sau khi rửa sạch hai tay (như rửa tay mổ) đeo găng vô khuẩn mới bắt đầu làm rốn. Mở gói rốn, dùng miếng bông thấm cồn iod 5% sát khuẩn từ chân rốn lên tới kẹp rốn. Khi sát khuẩn phải cầm kẹp Kocher nâng cao dây rốn, tránh để rớt cồn iod

Scanned by CamScanner

xuống da bụng trẻ sơ sinh, vì dễ gây cháy da. Nên dùng một miếng gạc che xung quanh chân rốn, để để phòng rớt cồn iod. Yêu cầu sát khuẩn dây rốn bằng cồn iod 5% phải phủ kín toàn bộ diện dây rốn cho tới nơi tiếp giáp da bụng, nhưng không được lan lên da bụng sơ sinh.

- Buộc rốn: lấy sợi chỉ lanh ở gói rốn, ngâm vào cồn iod để tiệt khuẩn lại trước khi buộc rốn. Vị trí buộc cách chân rốn khoảng 2-3 cm. Nút buộc phải chặt; nếu lỏng dễ chảy máu rốn. Cẩn thận thì có thể buộc thêm một nút khác ở trên nút đó. Trước khi buộc rốn, ta cần quan sát kỹ để loại bỏ thoát vị rốn rồi mới tiến hành buộc.

- Cắt bỏ phần dây rốn còn lại ở ngay trên nút buộc khoảng 1 cm. Sau khi cắt dùng 1 miếng bông nhỏ kiểm tra xem có chảy máu ở rốn không. Nếu có chảy máu phải buộc tăng cường để cầm máu.

- Sát khuẩn lại dây rốn và miệng cắt bằng cồn iod 5%.

- Dùng gạc bọc kín cuống rốn đã sát khuẩn, phủ một miếng gạc khác ở bên ngoài miếng gạc bọc dây rốn, rồi băng lại.

- Băng rốn phải phủ kín hết chỗ gạc bọc ngoài dây rốn kể cả chân dây rốn. Băng rốn không chặt quá và không lỏng quá. Sao cho băng rốn giữ được gạc bọc rốn, che kín rốn và không gây cản trở nhu động ruột, tuần hoàn bụng, không cản trở hô hấp sơ sinh.

Việc cắt rốn và làm rốn phải tiến hành cẩn thận và triệt để vô khuẩn, để tránh gây nhiễm khuẩn rốn, uốn ván rốn, viêm tấy quanh rốn, hoặc gây chảy máu rốn, ảnh hưởng đến sức khỏe sơ sinh.

Scanned by CamScanner

TIÊM TĨNH MẠCH RỐN SƠ SINH

1. MỤC ĐÍCH

- Hồi sức sơ sinh bị ngạt sau đẻ, sau các thủ thuật sản khoa hay phẫu thuật từ cung lấy thai.

- Truyền máu hay truyền dịch trong những trường hợp thiếu máu, cân bằng điện giải. Ngoài ra còn có thể dùng đường tĩnh mạch rốn để thay máu cho sơ sinh có bệnh về máu, hoặc dùng đường tĩnh mạch rốn để nuôi dưỡng cho sơ sinh non tháng hay có bệnh lý nặng.

2. CÁCH NHẬN ĐỊNH TĨNH MẠCH RỐN

- Nhìn cạnh bên của cuống rốn thường thấy rõ hai động mạch rốn ứ máu màu tím đen thẫm ở nông, sát với bao cuống rốn. Tĩnh mạch rốn thường nhạt màu, lớn hơn hai động mạch rốn và ở sâu hơn. Hai động mạch rốn và tĩnh mạch rốn xoắn theo cuống rốn.

- Nếu nhìn theo tiết diện mặt cắt ngang cuống rốn thì thấy rõ hơn. Hai động mạch lồi lên quá trên diện cắt, còn tĩnh mạch rốn to và mỏng hơn động mạch rốn và ngược lại hơi lõm tụt xuống dưới diện cắt một chút.

3. KỸ THUẬT

Tiêm vào tĩnh mạch rốn với mục đích hồi sức sơ sinh bị ngạt sau đẻ (trong trường hợp không có ống thông bằng chất dẻo).

Scanned by CamScanner

- Cần vô khuẩn tuyệt đối trước và sau khi tiêm vào tĩnh mạch.

- Dùng kim to, dài 5cm, đầu kim tù, không sắc để khỏi làm rách thành mạch. Sau khi đưa kim tiêm vào nếu rút ra thấy nặng đó là vào động mạch ; nếu rút ra khó khăn đó là kim tiêm vào cuống rốn nhưng không vào mạch máu. Khi bơm dịch vào nếu đúng là tĩnh mạch thì đẩy vào thấy nhẹ, nếu vào động mạch thì thấy khó hơn. Nếu kim tiêm ở ngoài mạch máu rốn thì tiêm dịch vào thấy cuống rốn phồng lên.

Nếu tìm tĩnh mạch khó, người ra có thể cắt chéo theo chiều dài cuống rốn 2-3cm, để bộc lộ mạch máu ở cuống rốn tìm tĩnh mạch rốn. Sau đó buộc cố định tạm thời kim ở trong tĩnh mạch với bao rốn rồi tiêm dịch.

- Thuốc tiêm vào tĩnh mạch rốn để hồi sức thường là: dung dịch glucose 10-20% cho mỗi cân nặng, nhằm mục đích cung cấp năng lượng cho sơ sinh. Dung dịch bicarbonat 42%x8-10ml cho mỗi cân nặng (hoặc 1-3mEq/kg), nhằm mục đích kiềm hóa máu của trẻ, chống toan huyết.

Calci Clorua 10%x1-3ml.

4. KỸ THUẬT ĐẶT ỐNG THÔNG VÀO TĨNH MẠCH RỐN.

Nếu có ống thông cỡ nhỏ bằng potylen thì nên dùng để đặt vào tĩnh mạch rốn thay kim tiêm. Đặt ống thông có lợi là ống thông có đầu tù, không xuyên qua tĩnh mạch, lại có thể đẩy vào sâu và để lâu nhiều giờ.

Scanned by CamScanner

- Cần tuyệt đối vô khuẩn trước, trong và sau khi đặt ống thông tĩnh mạch.

- Qua diện cắt ngang cuống rốn, tìm tĩnh mạch rốn. Đưa ống thông nhẹ nhàng vào tĩnh mạch rốn, ống thông có chiều dài 35cm, đường kính 1mm - 2 mm. Đưa ống thông vào khoảng 9 cm cho trẻ đủ tháng, 6-7 cm cho những trẻ thiếu tháng (tính từ chỗ da bụng bám vào cuống rốn). Cố định tạm thời dây rốn với ống thông.

- Truyền dịch hoặc máu theo số lượng đã được tính toán sẵn.



Hình 31. Đặt cathe vào rốn

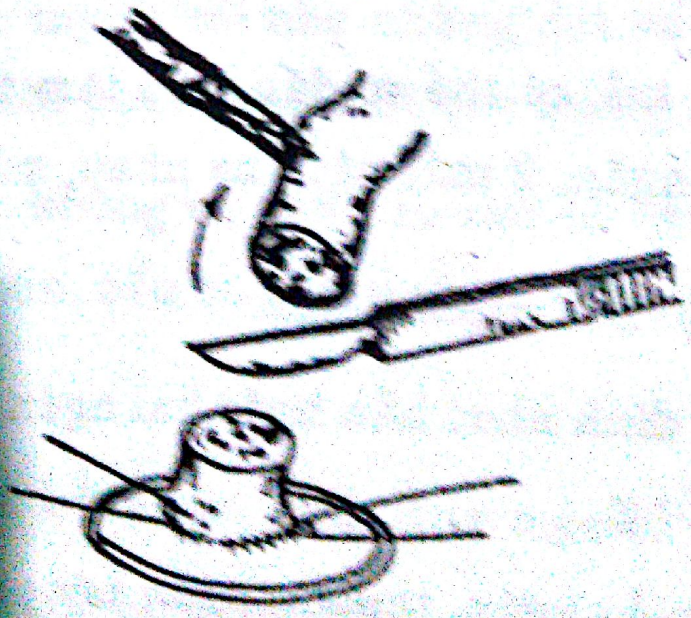

Hình 32. Cắt gọn cuống rốn.

Scanned by CamScanner

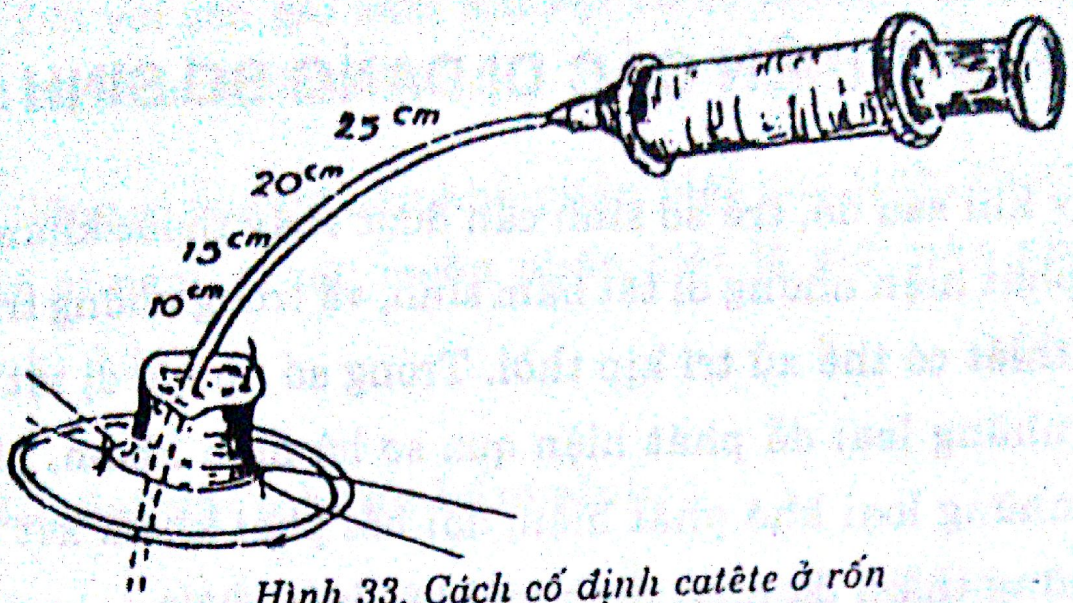

Hình 33. Cách cố định catête ở rốn

Hình 34.
Cách cố định catête ở rốn

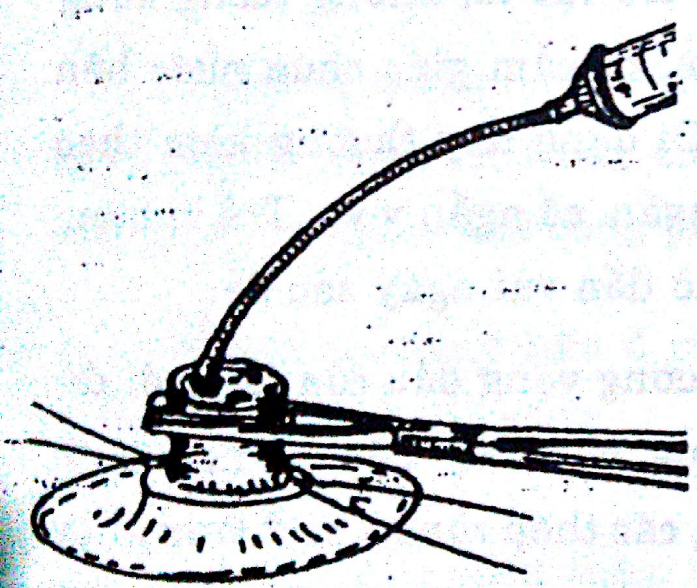

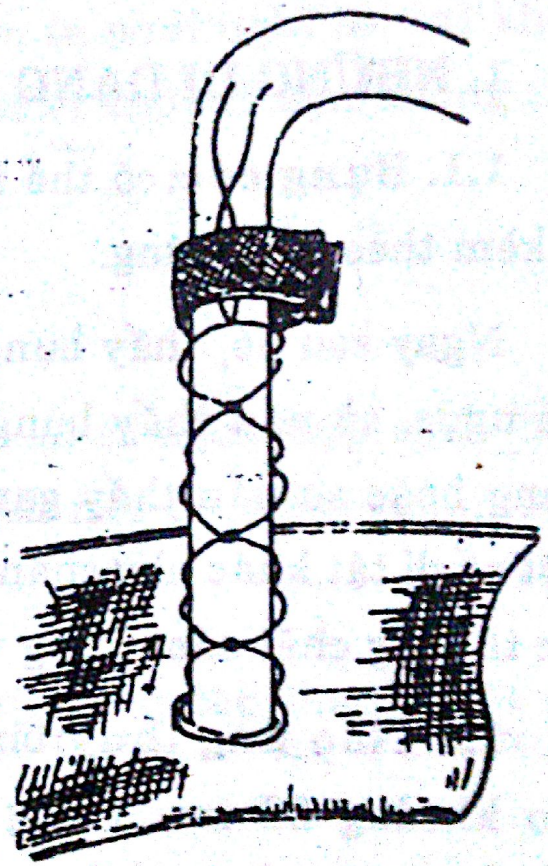

Hình 35.
Cách đặt dây rốn đồng thời vẫn để catête tại chỗ

Scanned by CamScanner

KHÁM PHÁT HIỆN CÁC DỊ DẠNG SƠ SINH

Ngay khi sau đẻ, trẻ sơ sinh cần được thầy thuốc khám xét ngay để phát hiện những dị tật bẩm sinh, và trong những trường hợp cần thiết có thể xử trí kịp thời. Trong số những dị tật bẩm sinh, có những loại dễ phát hiện qua sơ bộ nhìn khám, nhưng cũng có những loại khó phát hiện, đòi hỏi phải khám xét tỉ mỉ và có những thăm dò nhất định mới kết luận được.

1. NHỮNG DỊ DẠNG DỄ PHÁT HIỆN

1.1. Bụng cóc: có thể là cổ chướng hoặc gan to, hoặc gan to kèm theo cổ chướng.

Ngay sau đẻ, thấy bụng đứa trẻ rất to, không tương xứng với ngực, sờ nắn thấy bụng mềm, có cảm giác chứa nước bên trong hoặc sờ nắn thấy gan to. Dị dạng này thường kèm theo một số dị tật khác như chân tay ngắn, cổ ngắn v.v... Trẻ bị bụng cóc thường chết sớm trong vài giờ đến vài ngày sau đẻ.

1.2. Não úng thủy: bình thường vòng đầu của trẻ mới đẻ vào khoảng 38 cm. Trong trường hợp này đầu to hơn bình thường, vòng đầu có thể tới 50cm, các thóp rộng, các đường khớp rộng ra, sờ nắn toàn bộ đầu thấy mềm và ọp ẹp.

1.3. Vô não: còn gọi là vô sọ, vì thường vô não kèm theo vô sọ và ngược lại. Vùng mặt vẫn bình thường, vùng sọ ở phía sau rất nhỏ hoặc không có.

Scanned by CamScanner

2. NHỮNG DỊ DẠNG KHÓ PHÁT HIỆN

Nên khám lần lượt từ trên xuống dưới.

2.1. Khám miệng:

- Sứt môi: nhìn sẽ thấy ngay môi của đứa trẻ bị toác, thường bị toác môi trên, làm hở một phần lợi và hàm trên. Khi thấy trẻ bị sứt môi, nên khám kỹ xem có bị hở hàm ếch kèm theo không.

- Hở hàm ếch: thường đi kèm với sứt môi. Muốn phát hiện hở hàm ếch, dùng hai bàn tay mở rộng hai hàm của đứa trẻ. Nếu thấy toàn bộ hàm trên không có, hoặc một vùng của hàm trên mất, thì đó là hở hàm ếch. Trẻ hở hàm ếch hay bị sặc khi bú vì sữa có thể vào khí quản.

2.2. Khám tai:

Có thể không có lỗ tai hoặc có lỗ tai phụ.

2.3. Xem mặt:

Nhìn mặt đứa trẻ, có thể có dấu hiệu làm ta nghĩ đến hội chứng Down: trán ngắn, 2 mắt cách xa nhau, mũi tẹt.v.v...

2.4. Khám tay: nhằm phát hiện:

- Các ngón tay dính nhau hẳn hoặc hai ngón cuối dính nhau bằng một màng mỏng.

- Bàn tay có nhiều ngón, thường ngón tấy phụ là một ngón nhỏ mọc cạnh ngón cái.

Scanned by CamScanner

- Các đốt ngón tay ngắn, ngón cái và ngón trỏ cách xa nhau trong hội chứng Down.

2.5. Khám chân:

Có thể thấy dấu hiệu khoèo chân, chân vòng kiềng.

2.6. Khám rốn:

Để phát hiện thoát vị rốn. Ở vị trí rốn các cơ thành bụng bị yếu, toác rộng ra và có một bọc lòi ra, đó là một vài quai ruột non được bọc bởi phúc mạc ổ bụng.

2.7. Khám hậu môn:

Để phát hiện những trường hợp không có hậu môn hoặc hậu môn không thủng: nhìn ngoài vùng hậu môn phẳng lì, không rõ hình thù hậu môn hoặc nhìn thấy một điểm đen dưới một màng mỏng.

Có khi là một chít hậu môn hay chít hẹp trực tràng, bôi dầu nhờn vào ngón tay út rồi nhẹ nhàng đút vào hậu môn sẽ thấy có chỗ tắc, có khi phải dùng một que thông nhỏ để thăm dò.

Những trẻ không có phân su sau đẻ cần được thăm khám kỹ vùng hậu môn, nếu có dị tật phải được xử trí càng sớm càng tốt.

2.8. Khám bộ phận sinh dục ngoài:

- Đối với con trai, xem lỗ đái có ở vị trí bình thường không và trong bìu có mấy tinh hoàn.

Scanned by CamScanner

- Đối với con gái xem âm vật có to không và trong 2 môi lớn có tuyến sinh dục không.

- Cũng có trường hợp khó phân biệt giới tính, thường đó là các trẻ ái nam, ái nữ; muốn phân biệt là giới nào phải thăm khám kỹ hơn.

2.9. Sai khớp háng bẩm sinh:

Khi trẻ nằm ngửa có thể dạng chân tới 90°. Nếu động tác dạng bị hạn chế, đó là dấu hiệu làm ta phải nghĩ tới sai khớp háng (X quang không phát hiện được vì khớp là sụn không cản quang).

2.10. Dị tật ở hệ thần kinh:

- Thoát vị màng não: màng não lồi ra ngoài hộp sọ ở vùng thóp hoặc ở khớp sọ, trong chứa dịch não tủy, làm thành một túi bùng nhùng, có khi căng phồng.

- Thoát vị màng não ở cột sống cũng tạo thành một túi phồng như vậy ở cột sống.

2.11. Thăm khám toàn thân:

Thăm khám toàn thân là động tác cuối cùng để tìm xem có hiện tượng đảo ngược phủ tạng (tim ở bên phải, gan ở bên trái v.v..), có thoát vị cơ hoành không (cần phối hợp thăm dò X quang để chẩn đoán).

Scanned by CamScanner

CÂN VÀ ĐO CÁC ĐƯỜNG KÍNH SƠ SINH

1. CÂN

1.1. Mục đích:

- Để biết trọng lượng sơ sinh khi mới đẻ ra.

- Đánh giá tính chất bệnh lý của tăng hay giảm cân để có biện pháp xử trí thích hợp.

- Góp phần đánh giá tương xứng giữa khung chậu sơ sinh trong hồi cứu chẩn đoán độ lọt.

1.2. Cách cân:

- Thường cân sau khi sơ sinh đã được buộc rốn, mặc áo, quấn tã, vì vậy nên chú ý trừ trọng lượng của mũ, áo, tã.

- Nên dùng cân bàn, đặt sơ sinh nằm lên rồi cân.

- Trước khi cân cần kiểm tra sự thăng bằng và độ chính xác của cân.

- Bình thường trọng lượng sơ sinh Việt Nam đủ tháng (40 tuần) khoảng từ 2800 gam đến 3000 gam.

2. ĐO CÁC ĐƯỜNG KÍNH CỦA SƠ SINH

2.1. Mục đích

- Đánh giá sự phát triển về thể lực của sơ sinh xem phá triển cân đối hay không với ý nghĩa bệnh lý của mẹ.

Scanned by CamScanner

- Đánh giá sự tương xứng của từng phần của sơ sinh so với các giá trị bình thường.

2.2. Chuẩn bị dụng cụ:

- Thước compa Baudelocque để đo các đường kính sơ sinh.

- Thước dây để đo các vòng đầu, bụng, ngực, cổ tay, cổ chân của sơ sinh.

- Thước bàn riêng để đo chiều dài sơ sinh.

- Trước khi dùng thước để đo cần phải đánh giá độ chuẩn của thước.

2.3. Cách đo:

- Đo các đường kính cần xác định các điểm mốc:

+ Đường kính hạ chẩm - thóp trước: 1 đầu thước đo đặt giữa vùng thấp nhất của xương chẩm, và 1 đầu đặt giữa thóp trước, bình thường là 9,5 cm.

+ Đường kính chẩm - trán: 1 đầu thước đo đặt chính giữa xương chẩm, 1 đầu đặt giữa xương trán, bình thường là 11,5 cm.

+ Đường kính chẩm - cằm: đi từ chính giữa xương chẩm đến mỏm cằm, bình thường là 13 cm.

+ Đường kính thượng chẩm - cằm: đi từ phần cao nhất của xương chẩm đến mỏm cằm, bình thường là 13,5 cm.

+ Đường kính hạ cằm - thóp trước: đi từ dưới cằm tới điểm giữa thóp trước, bình thường 9,5 cm.

Scanned by CamScanner

+ Đường kính lưỡng đỉnh: đi từ điểm lồi nhất của bướu đỉnh trái sang điểm lồi nhất của bướu đỉnh phải, bình thường 9,5 cm.

+ Đường kính lưỡng thái dương: đi từ thái dương trái đến thái dương phải, bình thường 8 cm.

+ Đường kính lưỡng mỏm vai: đi từ đỉnh mỏm vai trái sang đỉnh mỏm vai phải, bình thường 12 cm.

+ Đường kính lưỡng ụ đùi: đi từ điểm lồi nhất của mấu chuyển lớn đùi trái đến điểm lồi nhất của mấu chuyển lớn đùi phải, bình thường 9 cm.

+ Đường kính cùng - chầy: đi từ đỉnh xương cùng đến giữa mỏm chầy, bình thường 8 cm.

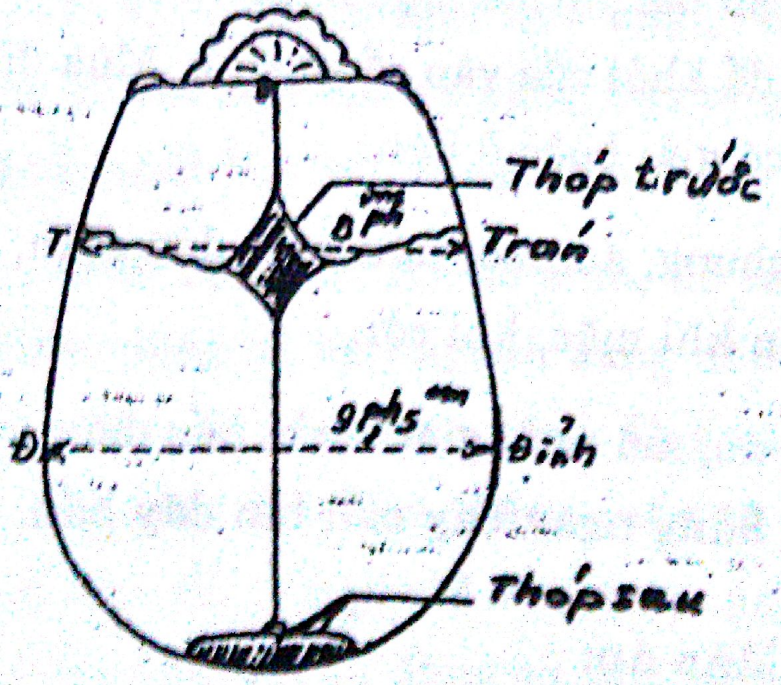

Hình 36. Hộp sọ nhìn từ trên

Scanned by CamScanner

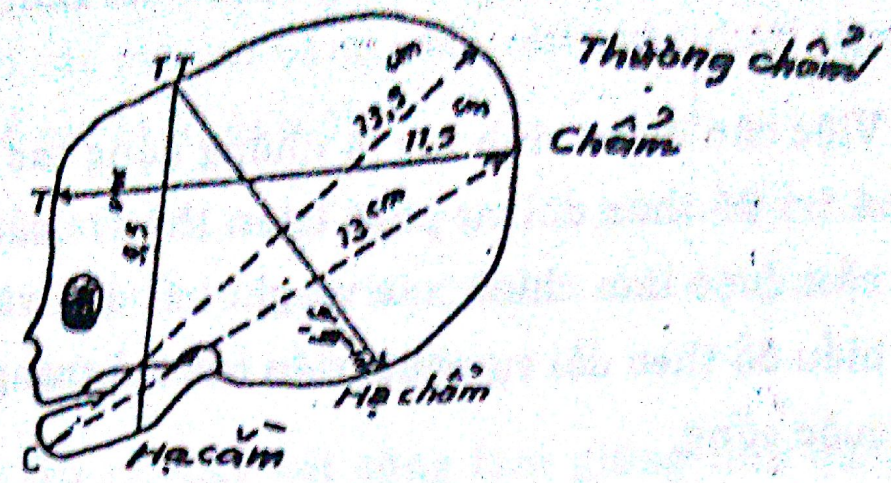

Hình 37. Hộp sọ nhìn ngang

T: thái dương. Đ: đỉnh. TT: thóp trước. TS: thóp sau

- Đo vòng (chu vi) đầu, ngực, bụng: đo bằng thước dây.

Xác định mặt phẳng qua điểm mốc để đo chu vi.

+ Vòng đầu nhỏ: mặt phẳng qua đường kính hạ chẩm - thóp trước, bình thường 33 cm.

+ Vòng đầu nhỡ: mặt phẳng qua đường kính hạ chẩm - trán, bình thường 35 cm.

+ Vòng đầu lớn: mặt phẳng đi qua đường kính thượng chẩm - cằm, bình thường 38 cm.

+ Vòng ngực: mặt phẳng đi qua 2 núm vú.

+ Vòng bụng: mặt phẳng đi qua ngang rốn.

- Đo chiều dài sơ sinh:

Đặt sơ sinh nằm trên thước đo, hai chân sơ sinh đặt sát phần cố định của thước. Một tay người đo giữ đầu gối sơ sinh sát thước đo để cho chân duỗi thẳng, tay kia di chuyển đầu thước

Scanned by CamScanner

tới sát đầu sơ sinh. Đọc thang thước đo. Bình thường 49 đến 50 cm.

Việc cân đo sơ sinh tuy là những động tác đơn giản, nhưng có giá trị để theo dõi sự phát triển thể lực của sơ sinh về sau, nên cần được làm chính xác và ghi kết quả vào hồ sơ bệnh án hay biểu đồ theo dõi sự phát triển của trẻ trong những năm đầu của cuộc sống.

Scanned by CamScanner

MẶC ÁO, QUẤN TÃ CHO SƠ SINH

1. MỤC ĐÍCH

- Giữ thân nhiệt cho sơ sinh, nhất là về mùa lạnh.

- Bảo vệ da, chống nhiễm khuẩn cho sơ sinh.

2. CÁC TIÊU CHUẨN CỦA MŨ, ÁO, TÃ SƠ SINH

- Chất liệu vải: phải mềm, mỏng, nhẵn, mịn, thấm nước, thoáng khí, dễ giặt sạch và nên dùng màu trắng, chất liệu vải tốt nhất là sợi bông.

- Kiểu may: áo phải rộng, không cần khuy hay giải buộc, may kiểu áo hai vạt để mặc ngược. Mũ: kiểu mũ áo mưa có giải buộc mịn để khỏi cứa vào cổ sơ sinh. Mùa đông rét may kiểu áo trấn thủ có giải buộc ở bên.

Nói chung, áo, mũ, nên may đơn giản, nhẹ, không cộm và thuận tiện khi mặc, khi cởi.

- Tã, áo, mũ phải giặt sạch, nếu được vô khuẩn là lý tưởng, nên thay hàng ngày hay mỗi lần dây bẩn.

2.1. Mặc áo:

Mặc áo ngược, mở quặt hai vạt áo ra phía lưng, bắt chéo 2 vạt, giắt cuống vạt vào phía bụng. Khi sỏ tay áo cho sơ sinh nên sỏ từng tay, nhẹ nhàng, tránh làm sai khớp vai hay gẫy tay.

Scanned by CamScanner

. Cổ áo để rộng, không kéo khít cổ áo vào cổ sơ sinh. Chú ý không quấn chặt áo vì dễ gây cản trở tuần hoàn, đặc biệt là cản trở hô hấp, vì các cơ hô hấp còn yếu. Áo cần kín từ cổ tới dưới rốn (che kín rốn).

2.2. Quấn tã:

- Trước khi quấn tã đánh dấu tên mẹ và tên con vào đùi sơ sinh.

- Đội mũ cho sơ sinh để hạn chế tỏa nhiệt qua thóp.

- Thường gấp chéo một tã vuông hoặc dùng một tã chéo trải lên mặt bàn làm rốn, và đặt sơ sinh lên tã sao cho vai ngang với đáy của tã chéo.

- Gấp một tã chéo khác thành hình chữ nhật, có chiều dài khoảng 40 cm, rộng 10 cm làm khố sơ sinh; đặt tã gấp này từ ngang lưng - mông rồi quặt lên đến bụng sơ sinh.

- Bắt đầu quấn tã từ bên trái của sơ sinh, để tay trái của sơ sinh dọc theo thân, quấn tã bên ngoài, sang đến nách bên phải, rồi gấp góc tã vào dưới nách bên phải. Quấn tiếp góc tã bên phải, tay phải cũng đặt dọc theo thân, quấn tã bên ngoài tay, lật sang đến bên trái, rồi gấp góc tã vào dưới nách bên trái. Tã chéo này có tác dụng hạn chế cử động sơ sinh nhằm hạn chế mất thân nhiệt của sơ sinh.

- Sau đó đặt sơ sinh lên 1 tã vuông, dùng tã này quấn phía ngoài sơ sinh thành một ống tròn quấn quanh người từ đầu tới chân. Sau đó gấp phần tã thừa ở dưới chân lên quặt ra sau. Người

Scanned by CamScanner

ta thường cố định các mép tã bằng cách nhét vào dưới tã, hoặc dùng kim băng để giữ tã khỏi tuột.

Về mùa rét, sau khi mặc áo cho sơ sinh nên mặc thêm áo len hoặc áo trấn thủ rồi mới quấn tã, đội mũ, sau đó quấn thêm chăn len ra ngoài rồi mới đặt vào giường.

- Quấn chăn len về mùa rét cũng làm giống như quốn tã vuông. Yêu cầu của quấn tã vuông nói chung (tã hay chăn vuông) phải để hở mặt để khi cho bú sơ sinh vẫn được ủ ấm trong chăn. Về mùa rét nếu sơ sinh không được quấn tã ấm hay ủ ấm thì dễ bị phù cứng ở da ; làm cản trở tuần hoàn và chuyển hóa ở ngoại biên.

Scanned by CamScanner

TẮM CHO SƠ SINH

1. CHỈ ĐỊNH

Tất cả các sơ sinh khoẻ mạnh, đủ tháng, sau đẻ 24 giờ, đều phải được tắm mỗi ngày một lần.

2. CHUẨN BỊ

Bàn tắm để nơi kín gió, có đầy đủ các đồ dùng cần thiết như xà phòng, áo, mũ, tã khăm lau, bông, băng rốn, gạc hấp, cồn 90°, thuốc nhỏ mắt, thuốc bôi ngoài da, nước đun sôi để nguội từ 38°C đến 40°C.

Người tắm mặc áo choàng, đội mũ, đeo khẩu trang, rửa tay sạch.

3. CÁCH TẮM

- Nguyên tắc là tắm nhanh, không để trẻ nhiễm lạnh và tuyệt đối vô khuẩn, luôn luôn giữ cho rốn không bị nước làm ướt.

- Thoạt tiên gội đầu trước rồi lau mặt, cổ lưng, nách, tay, ngực, bụng, bẹn, bộ phận sinh dục và chân.

- Tay trái bế trẻ nằm ngửa, các ngón giữ hai vành tai ép vào trước lỗ tai để che nước và tai, tay phải dùng gạc thấm nước, xoa xà phòng, dội nước, gội đầu. Sau đó lau mặt, lau các nếp gấp và các hố tự nhiên.

Scanned by CamScanner

Khi tắm ngực và lưng chú ý không để nước vào rốn.

- Tắm xong dùng vải bông mềm lau khô, và bắt đầu thay băng rốn. Dùng bông tẩm cồn 90°, lau nhẹ nhàng từ trong rốn ra ngoài và nhận xét xem rốn khô hay ướt. Nếu bình thường thì dùng gạc hấp đắp vào rốn, băng rốn lại. Cuối cùng là mặc áo, quấn tã.

Nếu rốn nhiễm khuẩn thì phải sát khuẩn và băng lại.

Scanned by CamScanner

CHO SƠ SINH BÚ

1. CÁCH CHO SƠ SINH BÚ SỮA MẸ

Trước khi cho con bú, người mẹ phải rửa sạch tay, dùng gạc ướt, sạch, lau hai núm vú, vắt bỏ vài giọt sữa đầu tiên. Bế sơ sinh nằm vào lòng, cánh tay nâng đầu sơ sinh, giúp cho sơ sinh ngậm sâu vào núm vú để tránh hút phải không khí, trong lúc đó tay kia khẽ nâng vú vừa tầm miệng của sơ sinh.

Để việc tiết sữa được thuận lợi, mỗi lần bú chỉ cho bú một vú, nếu sơ sinh không bú hết phải vắt hết sữa còn lại trong vú.

Thời gian mỗi lần cho bú từ 10 đến 15 phút, không nên quá 30 phút. Trong thời gian đó, sơ sinh phải liên tục bú, nếu sơ sinh ngủ phải đánh thức nó dậy để tiếp tục bú.

Sơ sinh đủ tháng, khỏe mạnh, sau đẻ người mẹ cần cho sơ sinh bú ngay, càng sớm càng tốt, để tận dụng sữa non đã có sẵn và kích thích tuyến vú tạo sữa, và kích thích sự co hồi tử cung.

Số lần bú trong 24 giờ là 7 lần, cách 3 giờ một lần, đối với sơ sinh đủ tháng, khỏe mạnh. Đối với các sơ sinh non yếu, nên cho bú nhiều lần hơn, 8 lần trong một ngày và cách nhau hai giờ rưỡi. Lần bú cuối cùng có thể là lúc 23 giờ hoặc 24 giờ. Cần để sơ sinh ngủ và không bú khoảng 6 tiếng đồng hồ, để mẹ ngủ yên giấc và cũng để cho bộ phận tiêu hóa của sơ sinh được nghỉ ngơi, tuy nhiên nếu sơ sinh đòi bú sớm trước giờ cho bú đã quy

Scanned by CamScanner

định thì phải cho bú, rút ngắn khoảng cách lại, tóm lại, nên cho bú theo yêu cầu của trẻ.

2. CÁCH CHO BÚ SỮA NHÂN TẠO

Sữa được pha chế sẵn, theo chỉ dẫn ghi trên hộp, ăn bữa nào pha bữa ấy. Đầu vú cao su phải luộc sạch, đục nhiều lỗ thủng nhỏ để khi bú sữa chảy ra trung bình 16 giọt mỗi phút.

Khi cho ăn, bế sơ sinh vào lòng, đầu hơi cao, đặt khăn quàng trước ngực. Cầm bầu sữa và từ từ đút đầu vú cao su vào miệng sơ sinh. Cần nâng nghiêng bình sữa ở mức độ vừa cho sơ sinh bú. Không nâng cao quá khi trong bầu còn nhiều sữa, và cũng không hạ thấp để tránh sơ sinh bú phải khong khí. Tóm lại, dù gần hết sữa cũng phải nghiêng đầy về phía đầu vú cao su.

Ăn xong, bế sơ sinh ở tư thế đầu cao trong 20 phút để sơ sinh khỏi chớ. Trong 24 giờ sau khi đẻ số lượng sữa cho ăn là 70ml và chia làm 7 lần, mỗi lần 10ml.

Trong những ngày sau tăng dần lượng sữa lên tuỳ theo nhu cầu ăn của sơ sinh, nhưng vẫn giữ 7 lần bú mỗi ngày đối với sơ sinh khoẻ mạng.

Quan điểm hiện nay là cần khuyến khích nuôi con hoàn toàn bàng sữa mẹ trong 4 tháng đầu sau dẻ, chỉ khi người mẹ không có sữa cho con bú mới bất đắc dĩ phải cho ăn sữa nhân tạo.

Scanned by CamScanner

CHĂM SÓC RỐN SƠ SINH

1. MỤC ĐÍCH

1.1. Phòng chống nhiễm khuẩn rốn:

Trong khi chờ phần cuống rốn còn lại hoại tử khô và rụng đi, hàng ngày chúng ta phải chăm sóc rốn để tránh nhiễm khuẩn cuống rốn và rốn.

1.2. Kiểm tra nhiễm khuẩn và thay băng rốn

hàng ngày, thao tác phải vô khuẩn tuyệt đối không được gây bội nhiễm.

1.3. Thực hiện vô khuẩn:

Người thay băng phải đội mũ, mặc áo, đeo khẩu trang và rửa tay vô khuẩn. Các dụng cụ phải vô khuẩn.

2. CHUẨN BỊ DỤNG CỤ

- Bông, gạc vô khuẩn, băng rốn cũng vô khuẩn thì càng tốt.
- Cồn 90° và cồn iod 5%.
- Nitrat bạc 10%, nước oxy già 12 thể tích, nước muối sinh lý.
- Tinh thể hay bột kháng sinh (dùng trong trường hợp rốn bị nhiễm khuẩn).

Scanned by CamScanner

3. CÁCH CHĂM SÓC

- Thay băng rốn hàng ngày sau khi tắm hoặc lau khô mình, hay sau khi sơ sinh đái dầm ướt băng rốn.

- Bỏ băng gạc cũ ở rốn ra. Nếu băng gạc khô dính chặt vào dây rốn hay vào da bụng, ta nên dùng nước muối sinh lý thấm làm bong ra không nên gỡ dính thô bạo gây rách da dễ tạo nhiễm khuẩn hơn. Nếu dây rốn ướt phải lau bằng cồn 90°và dùng nước oxy già 12 thể tích để tẩy sạch các mô bị hoại tử đi và rửa sạch bằng nước oxy già rồi mới chấm cồn iod 5% vào đúng chỗ nhiễm khuẩn. Sau đó mới lau xung quanh cuống rốn và chân rốn bằng cồn iod (không được để rớt cồn iod vào da làm cháy da). Dùng cồn 90° lau xung quanh da cuống rốn từ trong ra ngoài. Đắp gạc kín dây rốn và băng lại bằng gạc và băng vô khuẩn.

- Nếu rốn đã rụng và cuống rốn khô (thường vào ngày thứ 6, 7) thì nên lau qua cuống rốn bằng cồn90°, rồi đắp gạc, băng lại

- Nếu rốn đã rụng và cuống rốn ướt, thì dùng cồn 90°lau sạch từ giữa lỗ rốn ra ngoài, rồi băng lại, cũng có thể rắc ít bột kháng sinh trước khi băng lại.

- Nếu có nhiều mủ, dùng nước oxy già 12 thể tích để lau sạch mủ, sau đó lau sạch lại bằng cồn 90°rồi băng lại hoặc trước khi băng nên rắc ít bột kháng sinh.

- Nếu rốn đã rụng rồi mà cuống rốn còn ướt và có tổ chức hạt mọc đỏ, dùng cồn 60° lau sạch rồi rắc bột hoặc mỡ kháng sinh vào chỗ tổ chức hạt rồi băng lại.

Scanned by CamScanner

- Nếu rốn đã rụng, cuống rốn còn ướt, giữa cuống rốn có nụ mô sùi đỏ, nên diệt nụ sùi bằng chấm nitrat bạc 10% vào chỗ nụ sùi đó rồi băng lại.

4. CẮT RỐN THÌ HAI

- Để tiện chăm sóc rốn, sau đẻ 48 giờ người ta thường cắt bỏ phần dây rốn còn lại sát tới cuống rốn (gây rụng rốn nhân tạo). Làm như vậy để tiện việc chăm sóc rốn. Điều kiện cắt rốn thì hai là rốn không bị nhiễm khuẩn, mọi phương tiện dụng cụ và kỹ thuật cắt rốn phải thật vô khuẩn.

- Sau đó tiếp tục chăm sóc rốn như khi dây rốn đã rụng.

- Chăm sóc rốn là một công việc làm đơn giản nhưng rất quan trọng, vì nhiễm khuẩn cuống rốn rất dễ gây nhiễm khuẩn huyết sơ sinh. Một bệnh có khả năng gây tử vong rất cao.

Scanned by CamScanner

CẮT VÀ KHÂU TẦNG SINH MÔN

Trong khi đẻ, âm hộ và tầng sinh môn có thể bị rách. Nếu rách rộng, thương tổn có thể lan tới hậu môn. Để đề phòng các rách tầng sinh môn phức tạp người ta thường chủ trương cắt tầng sinh môn trong trường hợp bị đe dọa rách rộng.

1. CHỈ ĐỊNH

1.1. Cắt vì lý do ở phía người mẹ:

- Âm hộ hẹp, tầng sinh môn rắn và ngắn (con so).
- Âm hộ và tầng sinh môn bị phù nề do chuyển dạ kéo dài và nhiễm khuẩn.

1.2. Do thai:

- Thai to.
- Thai non yếu, thiếu tháng. Người ta chủ trương cắt tầng sinh môn trong trường hợp này để bảo vệ đầu thai nhi khỏi bị sang chấn khi vượt qua tầng sinh môn để sổ.
- Ngôi thai: ngôi mặt, ngôi chỏm sổ kiểu chẩm - cùng, ngôi mông (nhất là mông thiếu, thường cắt để chuẩn bị cho sổ đầu hậu dễ dàng).

1.3. Cắt khi làm các thủ thuật:

Fóoc xép, giác hút, nội xoay.

Scanned by CamScanner

2. KỸ THUẬT CẮT

2.1. Nên cắt đúng lúc, không sớm quá cũng không muộn quá. Cắt sớm quá khi âm hộ và tầng sinh môn chưa phồng to, khi đó chưa ước lượng được phải cắt như thế nào, nếu cắt lúc đó có khi quá rộng hoặc quá hẹp. Nhưng cũng không nên cắt chậm quá khi đã bắt đầu rách rồi. Do đó, phải cắt đúng lúc khi âm hộ và tầng sinh môn đã giãn căng, cắt lúc có cơn co và thai phụ đang rặn, như vậy thai phụ sẽ đỡ đau. Nếu cắt để chuẩn bị làm thủ thuật (như đỡ đầu hậu trong ngôi ngược) người ta thường cắt sẵn từ trước lúc làm thủ thuật.

2.2. Trước khi cắt nên gây tê vùng âm hộ - tầng sinh môn bằng cách tiêm novocain 1-2% tại chỗ, từ 5-10 ml.

2.3. Vị trí cắt: cắt ở mép âm hộ, từ chỗ 6 hay 5 giờ, chếch xuống dưới và ra ngoài theo một góc 45°so với đường trục âm hộ. Cắt từ 3 cm đến 4 cm tùy theo mức độ cần thiết.

Cắt bên phải hay bên trái là tùy theo lúc đó thuận tay nào thì cắt. Thường cắt một bên là đủ, không nên cắt quá dài vì sẽ cắt vào cơ nâng hậu môn, nếu cần cắt rộng như trong kiểu số chẩm - cùng thì có thể cắt cả hai bên tầng sinh môn.

2.4. Cắt như thế nào: cắt bằng một kéo thẳng và sắc hay dao mổ. Người cắt dùng ngón tay trỏ và ngón giữa cho vào âm đạo nâng vùng định cắt lên cho căng ra và đồng thời để bảo vệ ngôi thai, tay kia cắt một nhát nhanh và gọn, giữa lúc thai phụ đang rặn.

Scanned by CamScanner

3. KỸ THUẬT KHÂU VÀ CHĂM SÓC SAU ĐẺ

3.1. Kỹ thuật khâu: thường khâu sau khi rau đã sổ xong.

3.1.1. Chuẩn bị:

- Rửa sạch vùng âm hộ và tầng sinh môn.
- Bôi thuốc sát khuẩn tầng sinh môn và trải khăn vô khuẩn.
- Người khâu rửa tay, mặc áo, đi găng vô khuẩn.
- Gây tê bằng novocain 1-2%.

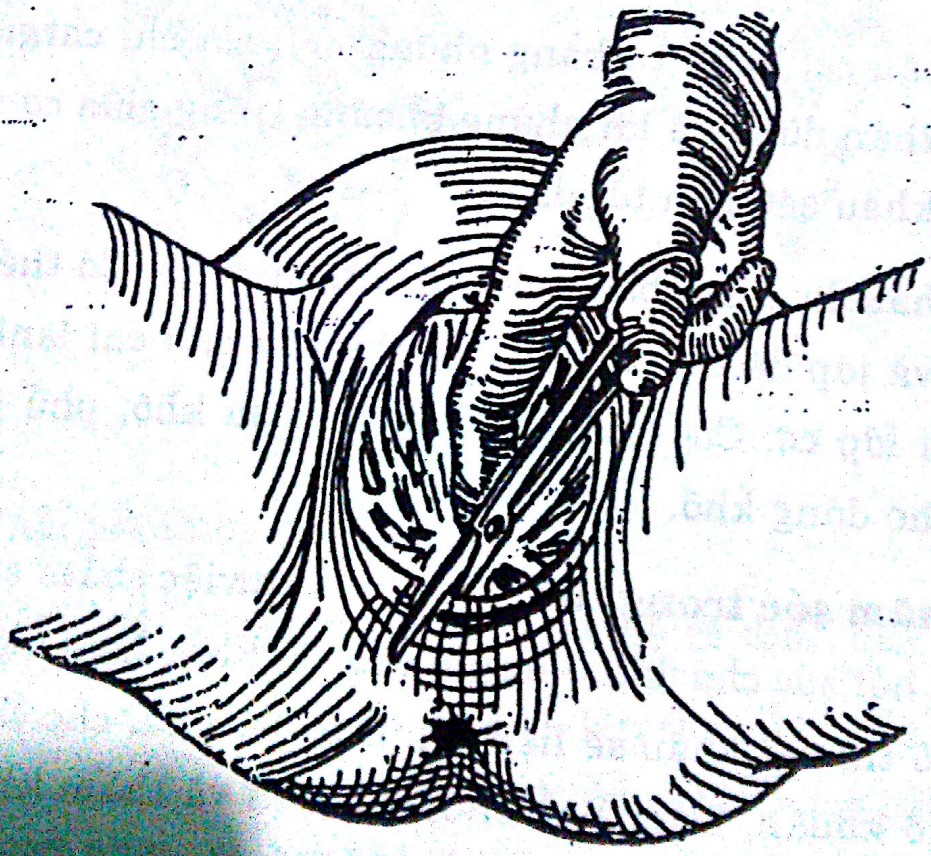

Hình 38. Cắt tầng sinh môn

Scanned by CamScanner

3.1.2. Cách khâu:

- Đặt một bấc to vào âm đạo trên chỗ cắt để cho máu rỉ từ tử cung ra không cản trở thủ thuật. Người phụ dùng van banh rộng âm đạo ra cho dễ khâu. Vết cắt gồm ba tổ chức là thành âm đạo, cơ tầng sinh môn và da, được khâu làm ba thì.

- Thì âm đạo: khâu từ trong ra ngoài, khâu mũi rời bằng catgut số 0 và 1. Mũi khâu lấy tất cả bề dày của thành âm đạo, nghĩa là không những lớp niêm mạc mà cả lớp cơ cho tới tổ chức liên kết xung quanh (như vậy bề dày ít ra từ 5mm đến 7 mm). Cẩn thận cho hai mép của vết cắt khớp đúng với nhau và khi khâu tới âm hộ phải lấy nếp màng trinh và đường ranh giới giữa niêm mạc âm đạo và da tầng sinh môn làm chuẩn.

Thì khâu cơ: khâu cơ bằng những mũi rời chỉ catgut số 0 hay 1. Cẩn thận đừng để lại những khoảng trống giữa cơ và da, vì vậy nên khâu sâu gần tới da.

- Thì khâu da: khâu bằng mũi rời với chỉ lanh. Có thể khâu liền lớp cơ và lớp da thành một thì, như vậy mũi chỉ lạnh phải móc sâu tới lớp cơ. Cuối cùng sát khuẩn, lau khô, phủ gạc vô khuẩn và cho đóng khố.

3.2. Chăm sóc trong thời kỳ hậu sản: việc chăm sóc sau khi đẻ phải hết sức chu đáo. Nếu giữ cho vết khâu luôn luôn được sạch và khô thì vết khâu sẽ liền tốt. Bởi vậy phải cho thai phụ đóng khố vô khuẩn, luôn thay khố, lau sạch và thấm khô vùng âm hộ, tầng sinh môn, nhất là sau mỗi lần ỉa đái. Có thể rắc bột kháng sinh nếu cần, nhưng không nên dùng các loại thuốc

Scanned by CamScanner

nước hay thuốc mỡ. Cắt chỉ vào ngày thứ 5. Nếu không liền, có thể khâu lại ngay nếu vết khâu sạch, không có mủ, nhưng thường thì vết khâu bị toác là do nhiễm khuẩn, do đó không nên khâu lại ngay, mà phải chờ một thời gian sau mới khâu lại.

Scanned by CamScanner

BÓC RAU NHÂN TẠO - KIỂM SOÁT TỬ CUNG

1. BÓC RAU NHÂN TẠO

Bóc rau nhân tạo là thủ thuật cho tay vào buồng tử cung để lấy rau ra sau khi thai đã sổ.

1.1. Chỉ định:

- Rau chậm bong: thường thì sau khi sổ thai được 15-20 phút rau sẽ tự bong. Nếu quá 60 phút rau không tự bong, thì phải bóc rau.

- Chảy máu trong thời kỳ sổ rau khi rau còn trong tử cung.

- Những trường hợp cần kiểm tra sự toàn vẹn của buồng tử cung sau khi sổ thai, thường là bóc rau nhân tạo ngay để đồng thời kiểm soát buồng tử cung. Thí dụ: nghi vỡ tử cung sau khi làm thủ thuật đường dưới khó khăn (fóoc - xép cao, nội xoay thai, cắt thai v.v..)

1.2. Kỹ thuật:

1.2.1. Chuẩn bị:

- Cho thuốc giảm đau dolosal 0,100 hay atropin 0,00025g, tiêm bắp thịt.

- Thông đái, sát khuẩn tầng sinh môn và trải khăn vô khuẩn.

Scanned by CamScanner

- Thủ thuật viên rửa tay, mặc áo, đi găng tay vô khuẩn.

1.2.2. Cách làm:

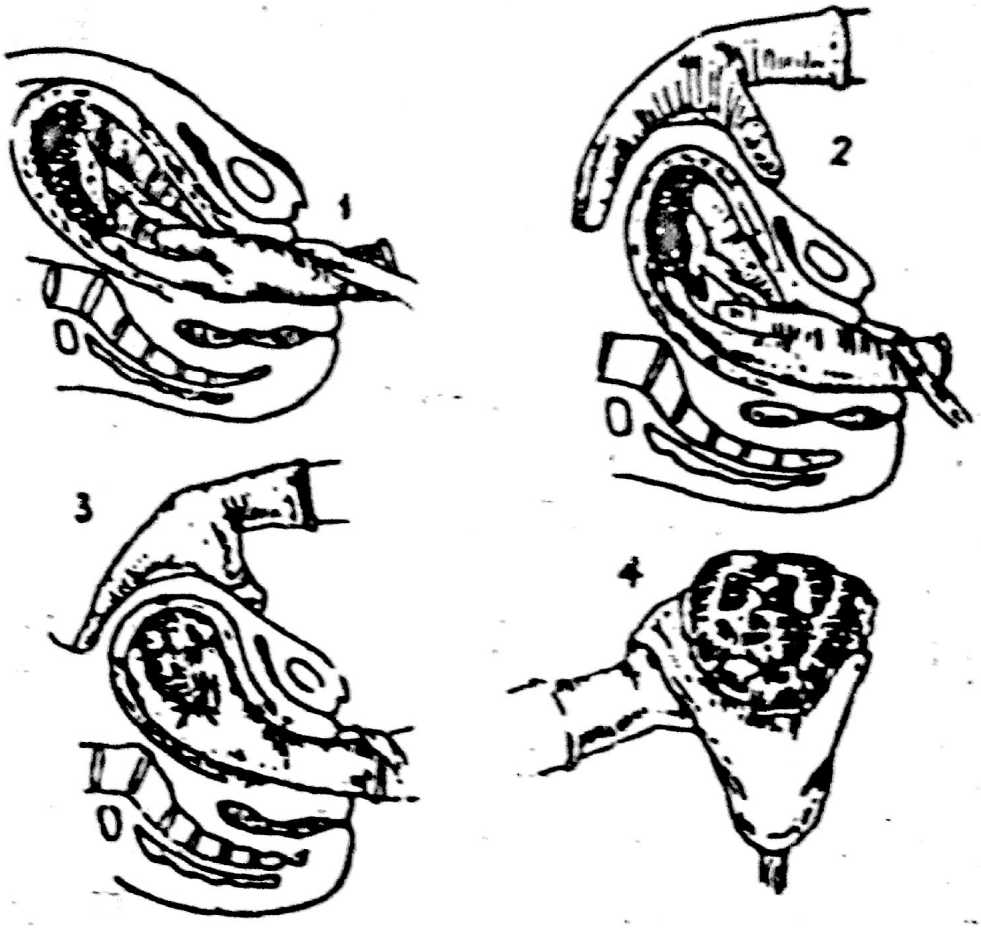

Hình 39. Bóc rau nhân tạo

Phải phối hợp hai tay.

- Tay trái đặt trên thành bụng để cố định đáy tử cung.

- Tay phải cho vào âm đạo và lần theo dây rốn lên tới vùng rau bám. Bóc bánh rau bằng cách dùng bờ trong của bàn tay để lách giữa bánh rau và thành tử cung. Bóc từ dưới, từ ngoài rìa bánh rau rồi vòng lên tận bờ trên bánh rau để tránh sót.

Scanned by CamScanner

- Khi rau bong hết thì tay trong tử cung đẩy bánh rau ra ngoài, nhưng không rút tay ra, nếu cần thì dùng tay ngoài kéo vào dây rốn lấy rau ra.

- Sau đó dùng luôn tay trong tử cung để kiểm soát tử cung, lấy hết các mảnh rau vụn và màng ra, rồi kiểm tra mặt trước, mặt sau, hai sừng và vùng đáy tử cung; bình thường các diện đó phải nhẵn, không sần sùi. Chú ý kiểm soát kỹ đoạn dưới tử cung xem có rách không, cuối cùng dùng tay trong buồng tử cung nâng đáy tử cung lên sát thành bụng để người phụ ở ngoài tiêm 5 đơn vị ocytocin thẳng vào cơ tử cung qua thành bụng, sau đó mới rút tay ra.

Trong khi làm thủ thuật nếu eo tử cung co chặt không cho tay vào buồng tử cung được thì phải chờ một chút rồi nong dần bằng tay; đồng thời tiêm thuốc giảm co bóp tử cung. Nếu rau bám chặt không bóc được trong trường hợp rau cài răng lược, không nên cố bóc, vì sẽ làm đứt cả cơ tử cung và chảy máu nhiều. Trường hợp này phải mổ cắt tử cung.

2. KIỂM SOÁT TỬ CUNG

Kiểm soát tử cung là thủ thuật tiến hành sau khi rau đã sổ để kiểm tra xem có sót rau hoặc sót màng không, và kiểm tra sự toàn vẹn của tử cung.

2.1. Chỉ định:

- Chảy máu sau khi sổ rau.

Scanned by CamScanner

- Kiểm tra rau thấy còn thiếu: nếu kiểm tra rau sau khi sổ thấy nghi ngờ còn sót một phần của múi rau, thì chỉ định kiểm soát tử cung. Chỉ khi nào sót nhiều màng rau (1/3 hay 1/4 màng) mới cần kiểm soát.

- Kiểm tra sự toàn vẹn của tử cung, sau các thủ thuật khó khăn (fôoc - xép cao, nội xoay thai, cắt thai v.v...) hoặc trên những tử cung đã có sẹo mổ lấy thai cũ.

2.2. Kỹ thuật:

- Chuẩn bị như trong bóc rau nhân tạo.

- Cách làm: làm thủ thuật phải phối hợp cả hai tay. Tay trái đặt lên thành bụng để cố định và đẩy đáy tử cung xuống. Tay phải cho vào âm đạo, qua cổ tử cung, vào buồng tử cung, tới tận đáy tử cung, rồi kiểm tra lần lượt đáy tử cung, mặt trước, mặt sau, hai bờ và hai sừng tử cung bằng đầu các ngón tay. Nếu thấy các mảnh rau và các màng rau thì vét nhẹ nhàng, đồng thời kiểm tra xem tử cung có bị rạn nứt không, đặc biệt kiểm tra kỹ đoạn dưới tử cung. Sau khi kiểm tra xong hẳn mới rút tay ra, tránh đưa tay ra vào nhiều lần, vì dễ gây nhiễm khuẩn và sốt.

Sau khi kiểm soát có thể tiêm 5 đơn vị ocytocin vào cơ tử cung qua thành bụng, nếu tử cung co hồi không tốt.

Sau bóc rau nhân tạo và kiểm soát tử cung nên tiêm hoặc cho uống kháng sinh trong 5 ngày.

Scanned by CamScanner

THEO DÕI SẢN DỊCH SAU ĐẺ

1. NHẮC LẠI SINH LÝ SẢN DỊCH

1.1. Sản dịch: là những chất dịch từ trong tử cung, âm đạo chảy ra ngoài trong thời kỳ hậu sản.

1.2. Sản dịch ra sau đẻ là một quy luật tất yếu. Số lượng, màu sắc và mùi của sản dịch cũng theo một trình tự nhất định. Theo dõi sản dịch ra sau đẻ là nhằm sớm phát hiện các bất thường để xử trí kịp thời.

- Việc theo dõi sản dịch thường phải kết hợp với việc theo dõi đánh giá khối an toàn và sự co hồi của tử cung.

- Vì mục đích trên, ta có thể chia thời gian theo dõi sản dịch ra làm 2 giai đoạn.

2. THEO DÕI SẢN DỊCH TRONG NGÀY ĐẦU SAU ĐẺ

- Mục đích chính để phát hiện sớm chảy máu do đờ tử cung, chấn thương đường sinh dục, sót rau...

- Bình thường trong 2-3 giờ đầu sau đẻ, tử cung co rút lại thành khối an toàn để cầm máu. Ta nắn tử cung thấy rắn chắc thành khối cứng, không ra huyết hoặc ra không đáng kể.

Nếu thấy máu ra nhiều phải nghĩ tới chảy máu sau đẻ do một nguyên nhân nào đó. Trong những giờ sau sản dịch có màu

Scanned by CamScanner

đỏ, có lẫn máu cục hay niêm mạc tử cung (màng rụng) chảy ra, số lượng khoảng 200ml, trong ngày đầu sau đẻ.

3. THEO DÕI SẢN DỊCH TỪ NGÀY THỨ 2 TRỞ ĐI

- Mục đích chính là theo dõi xem có nhiễm khuẩn, sót rau và bế sản dịch hay không.

- Mỗi ngày theo dõi, đánh giá sản dịch một lần cùng với sự co hồi tử cung, theo dõi bằng cách xem khố, nắn tử cung và ngửi sản dịch để đánh gía về số lượng, màu sắc và mùi.

3.1. Số lượng:

- Trong 10 ngày đầu sau đẻ, số lượng sản dịch khoảng 1500ml.

- Ngày đầu có thể ướt đẫm 4 khố. Ngày thứ hai ướt đẫm 3 khố, số lượng sản dịch ít dần theo ngày, từ 200ml ngày giảm dần dần đến ngày thứ 5 không ướt hết 3 khố.

- Từ ngày thứ 6 trở đi chỉ cần thay 2 khố/ngày.

- Từ ngày thứ 11 trở đi chỉ cần thay 1 khố/ngày.Đến ngày thứ 15 hay 20 thì sạch.

3.2. Màu sắc:

Sản dịch cũng nhạt màu dần đi như số lượng sản dịch.

- Từ ngày thứ 1 đến 5: sản dịch có màu máu đỏ thẫm, sau đó nhạt dần đi. Trong những ngày đầu sản dịch có thể lẫn ít máu cục nhỏ màu thẫm. Nếu màu sản dịch đang nhạt dần lại

Scanned by CamScanner

thấy đỏ lẫn máu cục là triệu chứng của chảy máu, có thể do sót rau.

- Từ ngày thứ 5 đến 10 sản dịch loãng, lờ lờ máu cá, sau đó là màu vàng nhạt của thanh huyết.

3.3. Mùi sản dịch:

Sản dịch có mùi tanh nồng của máu. Theo dõi bằng cách ngửi khố.

Nếu thấy mùi hôi tức là sản dịch nhiễm khuẩn và có thể có mủ lẫn trong sản dịch. Mùi hôi của sản dịch nhiễm khuẩn có thể thấy sớm trước khi thai phụ có biểu hiện sốt nhiễm khuẩn.

Scanned by CamScanner

KỸ THUẬT LÀM FOÓC - XÉP

Làm foóc - xép là một thủ thuật đường dưới để cặp và kéo thai ra ngoài (chủ yếu là ngôi đầu). Foóc - xép chỉ nên làm khi có chỉ định đúng và đầy đủ điều kiện, để tránh tai biến cho mẹ và con.

1. CHUẨN BỊ

1.1. Chuẩn bị cho thai phụ;

1.1.1. Vệ sinh:

- Đặt thai phụ nằm tư thế sản khoa, mở rộng hai đùi.

- Cạo lông, sát khuẩn rộng vùng âm hộ, tầng sinh môn.

- Thông đái để tránh làm tổn thương bàng quang trong khi làm thủ thuật.

- Trải khăn vô khuẩn như trong phẫu thuật đường dưới.

1.1.2. Hồi sức cho mẹ và thai:

- Nếu mẹ được chỉ định làm foóc - xép vì bị bệnh tim, cao huyết áp, nhiễm độc thai nghén v.v... thì phải điều trị nội khoa thích hợp trước khi làm thủ thuật.

- Nếu có triệu chứng suy thai thì phải hồi sức thai:

+ Thở oxy dưới áp lực.

Scanned by CamScanner

+ Dung dịch glucose 30% x 40 - 60 ml tiêm tĩnh mạch.

. Vitamin C: 0,5 - 1 g tiêm tĩnh mạch.

1.1.3. Giảm đau bằng gây tê hoặc thuốc mê nhẹ toàn thân: giảm đau tốt sẽ tránh được những phản xạ thần kinh và chống sốc trong khi làm thủ thuật.

1.2. Chuẩn bị trước khi làm thủ thuật:

- Thăm khám lại toàn thân cho người mẹ.

- Đặc biệt phải xác định lại rõ ngôi, kiểu thế, độ lọt, kiểm tra tim thai và xem các điều kiện làm foóc - xép có đủ chưa.

- Rửa tay, mặc áo, đội mũ, đeo khẩu trang, đeo găng đã được diệt khuẩn như khi làm phẫu thuật.

1.3. Những dụng cụ cần thiết:

- Bàn để dụng cụ có trải khăn vô khuẩn; trên bàn có sẵn một bộ foóc - xép, dụng cụ đỡ đẻ, gạc, kìm mang kim, kim chỉ, khăn, hai van âm đạo, tất cả các dụng cụ này đều được vô khuẩn.

- Các phương tiện để hồi sức trẻ sơ sinh.

2. KỸ THUẬT LÀM FOÓC - XÉP (TARNIER)

2.1. Thì 1: đặt hai thìa foóc - xép:

- Kiểm tra lần cuối cùng ngôi, thế, kiểu thế, dựa vào các thóp, rãnh khớp để xác định kiểu thế.

Scanned by CamScanner

- Cầm thìa fóoc - xép như kiểu cầm bút, hoặc như cầm dao găm, hoặc như cầm ắc sê vĩ cầm, tùy theo thói quen từng người.

- Thìa đặt trước phải là thìa dưới, nghĩa là thìa nằm ở hõm xương cùng. Thí dụ: thai nằm theo đường kính chéo trái: đặt thìa trái trước vì đó là thìa ở phía dưới (phía sau).

Thai nằm theo đường kính chéo phải: đặt thìa phải trước, vì thìa phải ở dưới (phía sau).

Thai nằm theo đường kính trước sau (chẩm - vệ hoặc chẩm - cùng) có thể đặt thìa nào trước cũng được, nhưng nên đặt thìa trái trước, vì như vậy sẽ thuận tiện cho việc khớp hai thìa.

- Một tay cầm thìa fóoc - xép, cả bàn tay kia hoặc 2-3 ngón cho vào âm đạo để hướng dẫn cho thìa fóoc - xép theo hướng chẩm - cằm của thai, và tránh khỏi cặp vào cổ tử cung. Tay cầm thìa fóoc - xép để cành thẳng góc với âm hộ, luồn thìa vào theo bàn tay hướng dẫn, vừa đưa sâu vào vừa quay cán thìa theo một vòng rộng để cửa sổ của thìa khớp vào vùng tai thai nhi. Khi đặt xong thìa thứ nhất thì giao cho người phụ giữ thật chặt để cố định. Đặt tiếp thìa thứ hai, đặt đối xứng để có thể khớp với thìa thứ nhất. Nếu thìa thứ hai bị kênh không khớp được với thìa thứ nhất tức là đặt sai vị trí, cần đặt lại thìa 2.

2.2. Thì 2: khớp thìa và kéo:

- Khớp hai thìa với nhau. Nếu thìa dưới là thìa trái (thìa có ốc vít) thì khớp 2 thìa dễ dàng. Nếu thìa dưới là thìa phải (thìa

Scanned by CamScanner

có lỗ khuyết) thì phải bắt chéo hai thìa để chuyển thìa trái xuống dưới, thìa phải lên trên.

- Sau khi đã khớp hai thìa với nhau thì vặn chặt ốc vít. Chốt ngang vặn vừa đủ để giữ cho hai thìa fóoc-xép khỏi toác rộng ra trong khi kéo.

- Lắp râu tôm vào các bộ phận kéo.

- Kéo từ từ bằng sức của cẳng tay, không được dùng sức của toàn thân để kéo, kéo đều tay theo trục xuống và số của khung chậu. Nếu cần cắt tầng sinh môn thì chờ khi tâng sinh môn giãn căng, thì cắt ở mép sau âm hộ giữa hai thìa fóoc-xép.

2.3. Thì 3: tháo thìa fóoc-xép:

- Khi đường kính lớn nhất của đầu thai nhi (lưỡng đỉnh) qua âm hộ thì ngừng kéo để tháo thìa. Tháo bộ phận kéo rồi tháo chốt ngang và vít to. Thìa đặt sau lấy ra trước, vuốt thìa theo chiều cong của đầu, vừa để tránh gây sang chấn vừa để lách từng bướu đỉnh ra.

- Sau đó đỡ thai như khi đỡ đẻ thường, nếu cần cho thai phụ rặn thêm một chút. Sau khi làm thủ thuật, phải kiểm tra lại xem có tổn thương cổ tử cung, các phần mềm không. Sau đó đỡ rau như thường lệ.

Scanned by CamScanner

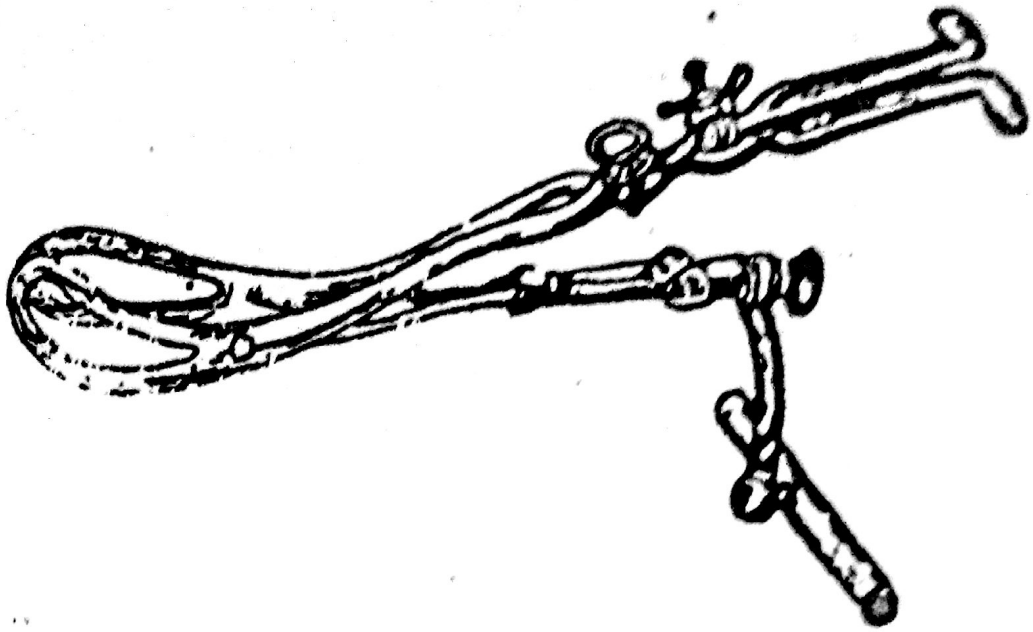

Hình 40. Fóoc - xép Tarnier

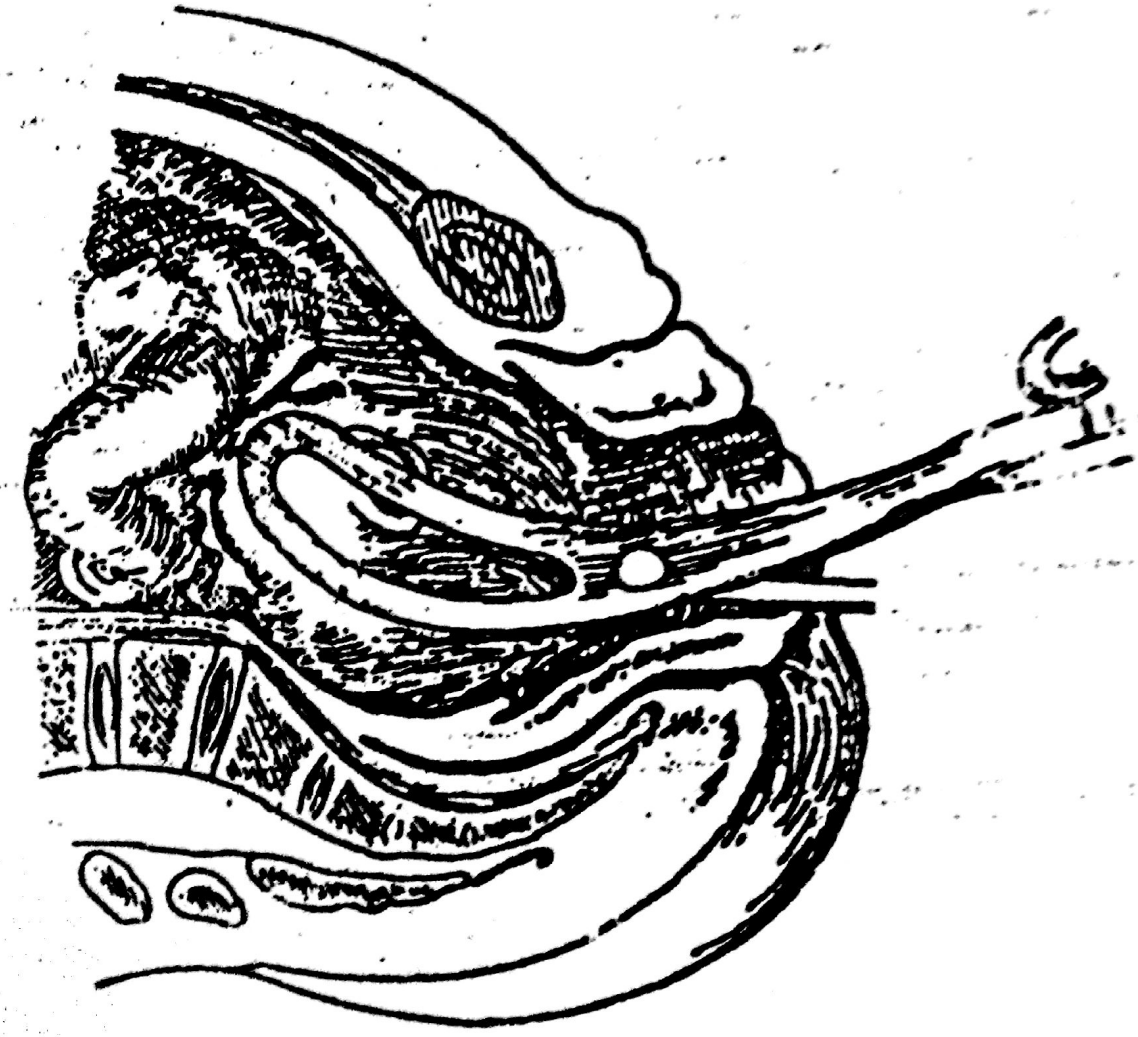

Hình 41. Cập ngôi chỏm theo đường kính chẩm - cằm

Scanned by CamScanner



Hình 42. Cặp ngôi chỏm không đối xứng (trán - chẩm)

3. KỸ THUẬT LÀM FÓOC - XÉP SIMPSON

Hiện nay thủ thuật fóoc - xép chỉ làm khi đầu lọt thấp. Fóoc - xép Tarnier hầu như không được sử dụng. Thay vào đó là fóoc - xép Simpson, loại này không có bộ phận kéo, không có ốc vít và chốt ngang. Còn gọi là fóoc - xép đặt ở âm hộ, làm trong kiểu thế chẩm - vệ, chẩm - cùng.

Các thì giống như trong fóoc - xép Tarnier, nhưng bao giờ cũng đặt thìa trái trước. Ở thì khớp thìa và kéo: sau khi đặt hai

Scanned by CamScanner

thìa fóoc - xép, khớp hai cành với nhau, lúc đó, hai cán này không xê dịch được. Tay phải nắm hai cán để kéo thẳng góc với trục sổ của khung chậu.



Hình 43. Cặp fóoc - xép ngôi mặt cằm - chẩm

Scanned by CamScanner

KỸ THUẬT LÀM GIÁC HÚT

Giác hút sản khoa hay giác sản khoa do Simpson chế tạo, dựa trên nguyên tắc dùng lực hút chân không tác động lên ngôi thai, để kéo thai ra ngoài trong những trường hợp người mẹ rặn yếu hay không rặn được, hoặc những trường hợp cần lấy thai ra ngay, không thể chờ sổ tự nhiên.

Ngày nay, chúng ta chỉ làm giác hút sản khoa khi có đầy đủ điều kiện như khi làm fóoc- xép, chúng ta bỏ hẳn không làm giác hút hai thì (làm khi cổ tử cung chưa mở hết và ngôi chưa lọt), để tránh sang chấn cho thai nhi.

1. DỤNG CỤ VÀ PHƯƠNG TIỆN

- Một máy giác hút bơm điện hay bơm tay gồm: một bơm tay hoặc một hệ thống bơm cắm vào mạch điện, một bình thuỷ tinh, trên bình có 5 đến 7 cỡ to, nhỏ khác nhau, một tay cầm để kéo, dây xích và các ống cao su.

- Một hộp đỡ đẻ.

- Săng vô khuẩn.

2. KỸ THUẬT TIẾN HÀNH.

- Người làm thủ thuật rửa tay, mặc áo, đội mũ, đeo găng vô khuẩn.

Scanned by CamScanner

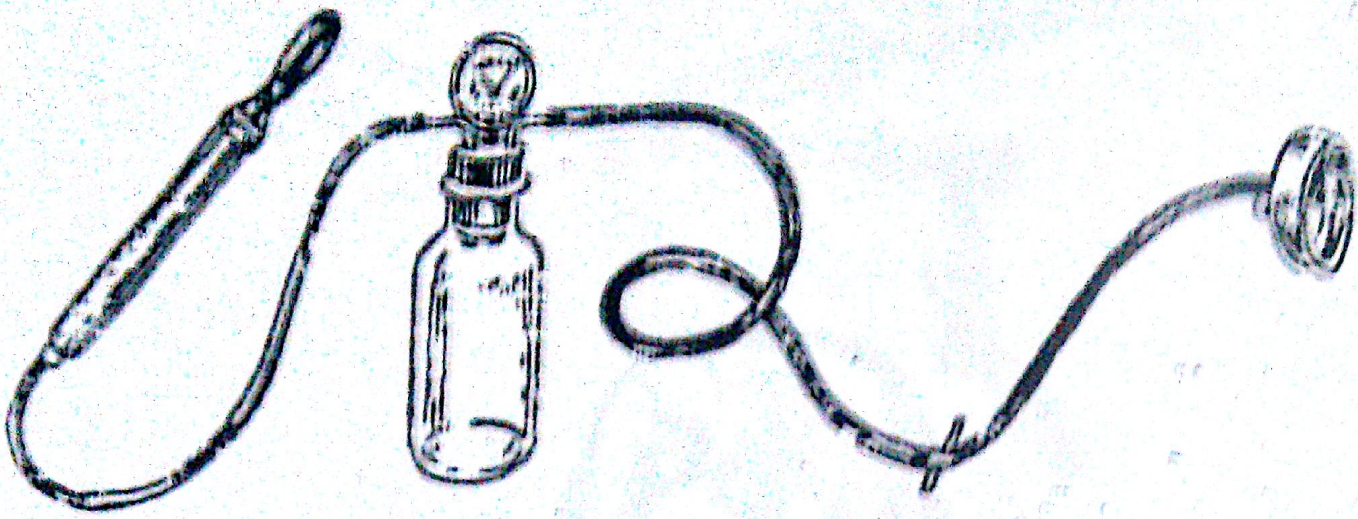

Hình 44. Giác hút



Hình 45. Đặt giác hút (thì 1)

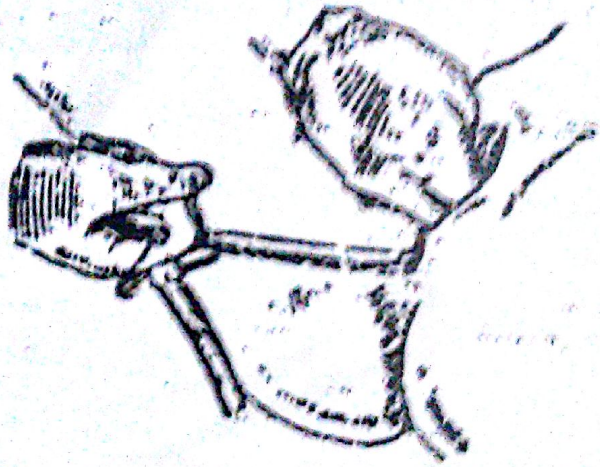

Hình 46. Đặt giác hút (thì 2)

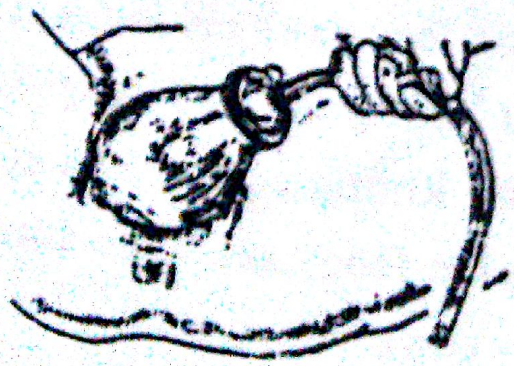

Hình 47. Kéo giác hút

Scanned by CamScanner



Hình 48. Bầu giác hút rời khỏi đầu thai nhi

- Sát khuẩn vùng âm hộ, tầng sinh môn.

- Kiểm tra lại kiểu thế và độ lọt của ngôi.

- Chọn một chụp giác hút thích hợp với độ mở của cổ tử cung. Thường làm khi cổ tử cung mở hết, vì vậy nên chọn chụp số 7 - 8. Lắp tay cầm, dây xích, ống cao su vào chụp, và lắp vào bộ phận bơm.

- Trên mặt chụp có một lỗ lồi nhỏ gọi là đầu vú. Cầm nghiêng chụp cho vào âm đạo, lách qua cổ tử cung, đặt vào ngôi thai. Đối với ngôi chỏm thì tốt nhất là đặt chụp ở vùng chẩm sát với thóp sau, đầu vú dùng để định hướng, nghĩa là ở thế chẩm - chậu trái trước thì đầu vú phải đặt ở chỗ 1-2 giờ, khi ngôi quay chẩm - vệ sẽ thấy đầu vú ở khoảng 12 giờ, qúa đó nhận định được sự quay của ngôi thai.

- Người phụ bơm từ từ cho kim của áp kế chỉ - 200 mm Hg, người làm thủ thuật dùng ngón tay kiểm tra lại xem chụp giác hút đã bám chặt vào ngôi chưa, có chỗ nào kênh không và có hút nhầm vào cổ tử cung hay thành âm đạo không. Nếu hút phải phần mềm hoặc chụp kênh chưa hút chặt vào ngôi, thì tháo hơi ra và đặt lại.

Scanned by CamScanner

- Người phụ tiếp tục bơm từ từ trong 1 đến 2 phút cho tới áp lực - 700 hoặc - 800 mmHg thì người làm thủ thuật bắt đầu kéo. Nên kéo khi có cơn co tử cung và phối hợp với sức rặn của thai phụ. Khi kéo phải chú ý để cho dây kéo luôn luôn thẳng góc với diện chụp, nếu kéo lệch dễ bị trượt và chỉ dùng sức của hai cẳng tay để kéo, không kéo bằng lực của toàn thân.

- Khi hạ chấm đã tì vào dưới khớp vệ thì tháo hơi từ từ, bỏ chụp ra ngoài, cho thai phụ rặn tiếp một hơi, đầu thai nhi sẽ sổ ra ngoài âm hộ, tiếp đó đỡ đẻ như bình thường.

Chú ý: thời gian bơm hút cũng như lúc xả hơi phải kéo dài 1-2 phút để bướu huyết thanh được thành lập và được nhả ra từ từ, không được làm quá nhanh.

- Không được kéo lâu quá 10 phút, nếu kéo mãi thai vẫn không sổ thì có thể do ta chỉ định sai.

- Nếu trong lúc đang kéo giác hút bị trượt, có thể đặt lại chụp một lần nữa. Cũng có khi mặc dù giác hút bị trượt nhưng ngôi đã xuống thấp hơn, thì có thể đặt fóoc - xép để lấy thai, vì đặt lại giác hút lần thứ hai thường khó khăn, do vướng bướu huyết thanh to.

- Bướu huyết thanh do đặt giác hút sẽ mất đi sau 3-4 ngày.

- Nếu đặt sai chỉ định, giác hút sẽ gây sang chấn cho thai nhi nhiều hơn fóoc - xép, thường là gây chấn thương sọ não, tuy bên ngoài không thấy rõ thương tích như foóc - xép.

Scanned by CamScanner

ĐỠ NGÔI NGƯỢC THEO PHƯƠNG PHÁP TSOVIANOV

1. ĐỠ NGÔI NGƯỢC HOÀN TOÀN

1.1. Chuẩn bị: trong quá trình chuyển dạ, khi cổ tử cung chưa mở hết, cần giải thích cho thai phụ biết là cuộc đẻ sẽ bình thường, thai phụ không nên đi lại nhiều, để tránh vỡ ối sớm. Phải làm cho thai phụ tự tin vào sức mình có thể rặn tốt để giúp cho đầu sổ nhanh.

Khi cổ tử cung đã mở hết, nghe lại tim thai và thăm âm đạo để kiểm tra xem có sa dây rau trong bọc ối không. Dùng một kim dài tia ối rồi xé rộng màng ối, chuẩn bị mọi dụng cụ thuốc men cần thiết như một cuộc đỡ đẻ bình thường, nhưng phải chuẩn bị sẵn sàng việc hồi sức sơ sinh ngay sau đẻ.

1.2. Làm chậm thời kỳ sổ mông: khi mông đã lọt và xuống đến tầng sinh môn, người hộ sinh hướng dẫn thai phụ rặn từng cơn đều đặn theo nhịp co bóp tử cung. Khi hết cơn co, hướng dẫn thai phụ hít vào thở ra nhịp nhàng, nhằm giữ sức cho thai phụ khỏi mệt, để chuẩn bị cho cơn rặn sau được mạnh và dài hơn, đồng thời để bảo đảm thai không thiếu oxy. Trong lúc đó người đỡ đẻ ngồi giữa hai chân thai phụ, dùng một gạc lớn tẩm nước ấm, đặt vào âm hộ mỗi khi có cơn co, giữ cho mông chậm sổ. Giai đoạn này là giai đoạn lâu nhất, người đỡ đẻ cần

Scanned by CamScanner

kiên trì. Thời gian dùng gạc ấm bịt âm hộ để làm mông chậm sổ có thể từ 10 đến 15 phút. Sở dĩ cần giữ cho mông chậm sổ là để cho cổ tử cung có thể mở hết, không bị thu lại sau khi mông sổ. Nếu có dấu hiệu suy thai thì phải cho mông sổ ngay. Nếu không có suy thai, thì sau một thời gian giữ âm hộ trong một cơn rặn mạnh mông thai nhi sẽ sổ toàn bộ ra ngoài. Lúc đó để cho mông sổ tự nhiên.

1.3. Sổ thai: một người khác đã chuẩn bị sẵn 2 hoặc 5 đơn vị ocytocin và 0,00025g atropin chờ khi mông thai nhi đã sổ thì tiêm thuốc vào tĩnh mạch thai phụ để tử cung co bóp mạnh hơn. Động viên thai phụ rặn dài hơi để thân và đầu sổ nhanh.

Trong khi đỡ, người đỡ đẻ làm động tác nới dây rốn sau khi mông đã sổ ra ngoài, rồi tiếp tục đỡ cho ngực sổ. Lúc đó nếu thai có vài động tác thở cũng không nên hốt hoảng mà kéo thai, cứ để thai sổ tự nhiên. Theo dõi hướng quay của lưng, dùng hai tay trên đùi thai giúp cho lưng quay ra trước, rồi quay cho từng vai sổ theo đường kính trước sau. Sau khi vai sổ và hai tay đã ra ngoài, người phụ ấn vào đầu thai nhi qua bờ trên khớp vệ, giúp cho đầu thai nhi cúi tốt. Người đỡ đẻ kéo cho hạ chẩm của thai nhi xuống tới bờ dưới khớp vệ, rồi đỡ cho đầu thai sổ bằng thủ thuật Bracht hay Mauriceau.

2. ĐỠ NGÔI NGƯỢC KHÔNG HOÀN TOÀN

Đỡ ngôi ngược không hoàn toàn kiểu mông cũng có giai đoạn làm chậm thời kỳ sổ mông như trong đỡ ngôi ngược hoàn toàn. Trong ngôi ngược kiểu mông, mông thai nhi lot dễ nhưng

Scanned by CamScanner

sổ vì lưng thẳng, cho nên không cần giữ âm hộ lâu mà nên rạch tầng sinh môn để giúp cho mông sổ dễ dàng.

2.1. Chuẩn bị: giống như trong đỡ đẻ ngôi ngược hoàn toàn.

2.2. Sổ thai: khi mông đã sổ ra ngoài, người đỡ đẻ bọc mông thai vào một vải sạch, đặt hai ngón cái vào hai mông, các ngón khác ôm lấy hai đùi, hướng mông quay ra phía trước. Lần lần chuyển tay về phía thân thai nhi, giữ cho cẳng chân thai nhi luôn luôn áp vào bụng và ngực, đề phòng sa tay. Việc này rất quan trọng để cho đường kính ngực và chân nong rộng cổ tử cung, chuẩn bị cho đầu hậu sổ. Khi thai sổ ra đến ngực thì tiêm 2 hoặc 5 đơn vị ocytocin và 0,00025g atropin vào tĩnh mạch thai phụ để tăng co bóp tử cung.

Khi vai và tay đã sổ thì quay lưng thai nhi ra phía trước để chuẩn bị cho đầu sổ.

Trong khi đó, người phụ ấn vào đầu thai nhi qua bờ trên khớp vệ để giúp cho đầu cúi tốt, tiếp tục đỡ bằng thủ thuật Bracht hay Mauriceau.

Scanned by CamScanner

THỦ THUẬT HẠ TAY TRONG NGÔI NGƯỢC

Trong khi đỡ ngôi ngược nếu hai vai đã sổ mà hai tay bị giơ ngược, thì phải lấy từng tay ra ngoài, gọi là thủ thuật hạ tay.

Thường lấy tay sau ra trước vì dễ luồn tay vào phía trước xương cùng hơn là vào sau khớp vệ. Trước tiên xoay cho đường kính lưỡng mỏm vai hướng theo đường kính trước - sau của âm hộ. Người đỡ đẻ dùng một tay cầm hai chân thai nhi nhấc cao lên về phía bụng mẹ, tay kia (tay cùng tên với lưng thai nhi, ví dụ: lưng thai nhi ở bên trái thai phụ, người hộ sinh dùng tay trái) cho vào âm đạo, luồn theo lưng và sườn sau của thai nhi rồi lần theo cánh tay của thai nhi lên đến tận khuỷu, dùng hai ngón trỏ và giữa ấn vào khuỷu tay đó để tay thai nhi gập xuống. Động tác này làm cho tay thai nhi từ từ vuốt qua mặt rồi rơi ra ngoài âm hộ, gọi là động tác mèo rửa mặt.

Chú ý: không nên dùng các ngón tay kéo vào khuỷu tay, nhất là không được kéo ngược về phía sau lưng thai nhi, vì làm như vậy sẽ làm gẫy xương và sai khớp.

Sau khi đã lấy được tay sau ra có thể hạ tay trước của thai nhi ngay ở dưới khớp vệ. Muốn thế, một tay hạ hai chân thai nhi xuống phía dưới, tay kia luồn dưới khớp vệ, gỡ tay thai nhi ra ngoài. Để tránh tay trước bị mắc dưới khớp vệ thường phải

Scanned by CamScanner

quay cho tay trước (tay ở dưới vệ) trở thành tay sau (ở phía xương cùng).

Muốn thế phải lựa chiều quay để cho tay trước không bị quặt ra sau lưng, như vậy là phải cầm vào hai chân thai nhi và quay thai nhi một góc 180° về phía bụng thai nhi. Lúc đó tay trước lại trở thành tay sau, lại lấy tay sau theo phương pháp đã nêu.

sau khi lấy được cả hai tay, quay cho lưng thai nhi ra phía trước, kéo cho đầu lọt rồi lấy đầu hậu bằng thủ thuật Mauriceau hoặc thủ thuật Bracht.

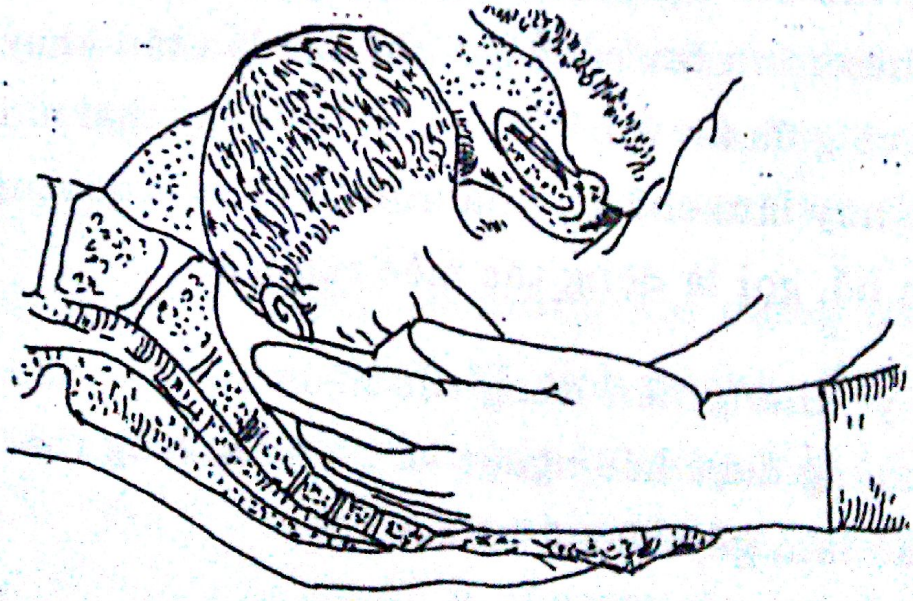

Hình 49. Đỡ ngôi ngược: cách hạ tay sau.

Bàn tay mà lòng nhìn về phía lưng thai nhi theo cánh tay sau cho tới khuỷu. Hai ngón, đặc biệt là ngón trỏ, sẽ đè vào khuỷu.

Scanned by CamScanner



Hình 50. Đỡ ngôi ngược: cách hạ tay trước. Ngón tay gần đến khuỷu. Khi đến khuỷu với hai ngón để dọc theo cánh tay (như hai nẹp) sẽ đè vào khuỷu.



Hình 51. Đỡ ngôi ngược: cách xoay tay trước thành tay sau. Xoay vừa xong, lưng thai nhi từ bên phải (mẹ) nay quay sang trái, tay trước đã biến thành tay sau.

Scanned by CamScanner

THỦ THUẬT BRACHT

Trong cuộc đẻ ngôi ngược, nếu để sổ tự nhiên thì đầu thai nhi thường khó sổ, vì bị ngửa, trừ trường hợp đầu nhỏ, tầng sinh môn rất rộng. Vì vậy, người ta chủ trương can thiệp để lấy đầu sau. Thủ thuật Bracht là thủ thuật giúp đầu thai nhi cúi tốt để sổ dễ dàng.

Thủ thuật này áp dụng trong các trường hợp đẻ con rạ, tầng sinh môn mềm, thai nhỏ.

Kỹ thuật tiến hành

Sau khi thân và hai tay thai nhi đã sổ ra ngoài, ta cầm hai đùi thai quay cho lưng ra trước, để đầu thai nhi ở tư thế chẩm - vệ. Phải chú ý: có khi lưng đã quay ra trước nhưng đầu vẫn còn nghiêng, vì vậy, phải thăm âm đạo, kiểm tra xem đầu đã ở tư thế chẩm - vệ chưa, vì chỉ có ở tư thế đó, đầu thai nhi mới cúi tốt và sổ dễ dàng.

Dùng hai ngón tay trỏ và giữa của bàn tay phải đặt vào gáy thai nhi, kéo cho đầu xuống thấp hơn để cho hạ chẩm tì vào bờ dưới khớp vệ. Trong khi đó người phụ có thể ấn vào đầu thai nhi ở trên khớp vệ cho đầu cúi thêm. Khi hạ chẩm đã ở dưới khớp vệ ta dùng bàn tay trái nắm lấy hai chân thai nhi kéo lên cao, hướng cho lưng thai nhi ngả về phía bụng mẹ, và cuối cùng cho lưng thai nhi nằm hẳn lên trên bụng mẹ.

Scanned by CamScanner

Động tác đó sẽ làm cho đầu thai nhi cúi tốt, cằm, mồm, mũi, mất rồi trán lướt qua tầng sinh môn mà ra ngoài. Khi bắt đầu kéo ngược hai chân thai nhi thì người đỡ đẻ cũng bỏ tay phải đặt ở gáy thai nhi ra và dùng tay phải đỡ tầng sinh môn trong khi đầu thai nhi từ từ sổ. Nếu cần thiết thì cắt tầng sinh môn trước khi đầu thai sổ.

Nói chung, thủ thuật Bracht ít gây sang chấn cho thai nhi.

Scanned by CamScanner

THỦ THUẬT MAURICEAU

Thủ thuật Mauriceau là thủ thuật phối hợp hai tay, một tay ấn vào gáy, một tay kéo vào hàm dưới, nhằm mục đích làm đầu thai nhi cúi thật tốt để có thể sổ ra ngoài.

Thủ thuật này thường được áp dụng trong đỡ ngôi ngược để lấy đầu hậu ở những người con so, tầng sinh môn rắn, thai hơi to. Cũng có khi phải làm thủ thuật Mauriceau ở những thai nhỏ nhưng đầu bị ngửa do người đỡ đẻ kéo vào thai trong lúc thai đang quay và sổ.

Kỹ thuật tiến hành

Sau khi thân và hai tay thai nhi đã sổ ra ngoài, cho tay vào âm đạo kiểm tra xem đầu đã quay về chẩm - vệ chưa. Nếu đầu còn nghiêng, thì ngón trỏ và ngón giữa của tay trái đặt lên gáy thai nhi và quay cho đầu về tư thế chẩm - vệ, nghĩa là thóp sau ở ngay dưới khớp vệ, người phụ lúc này ấn vào đầu thai nhi trên khớp vệ cho đầu cúi hơn.

Người đỡ đẻ làm động tác phối hợp cả hai tay: để thai nhi cưỡi lên cánh tay phải, hai chân duỗi hai bên cánh tay, luồn ngón trỏ và ngón giữa của tay phải vào mồm thai nhi và ấn vào đáy lưỡi, rồi kéo vào hàm dưới để giúp đầu cúi thêm. Cùng lúc đó dùng ngón trỏ và ngón giữa của tay trái ấn vào vùng gáy, rồi đặt hai ngón đó vào gáy thai nhi kéo cho đầu xuống. Hai tay

Scanned by CamScanner

phải phối hợp các động tác, hướng cho đầu vừa cúi vừa xuống, vừa quay, để hạ chẩm tới bờ dưới khớp vệ. Đến lúc này chuyển qua giai đoạn làm cho đầu sổ.

Trong khi tay phải vẫn đặt ở mốm thai nhi, dùng tay phải cầm lấy hai chân và từ từ lật ngửa thai nhi lên, để thai nhi nhẹ nằm trên bụng mẹ, như vậy cằm, mồm, mũi, trán sẽ dần dần sổ ra ngoài âm hộ. Khi mồm thai nhi đã sổ, dùng tay phải đỡ tầng sinh môn.

Nhớ là động tác lật thai nhi lên bụng mẹ có kết quả khi hạ chẩm của thai nhi đã xuống bờ dưới khớp vệ.

Tóm lại, thủ thuật Mauriceau phải phối hợp vừa kéo vào gáy thai nhi cho đầu xuống, vừa kéo vào hàm dưới cho đầu cúi, nên thường gây sang chấn nặng cho thai nhi nếu ta không kéo bằng lực của hai tay, mà dùng lực của toàn thân. Vì vậy, điều cơ bản là phải quay cho đầu thai nhi về chẩm - vệ rồi mới được làm thủ thuật này, nếu không thì chắc chắn thủ thuật sẽ thất bại.



Hình 52. Đỡ ngôi ngược: thủ thuật Mauriceau
Thì 1: hướng cho đầu cúi thêm xuống và quay thành cằm - vệ.

Scanned by CamScanner



Hình 53. Đỡ ngôi ngược: thủ thuật Mauriceau.

Thì 2: lộn ngược thai nhi lên bụng mẹ, để cho đầu sổ dần.

Scanned by CamScanner

XOAY THAI

Xoay thai là thủ thuật dùng hai bàn tay để chuyển thai nhi từ một ngôi không thuận lợi thành một ngôi thuận lợi hơn. Thường là chuyển một ngôi ngang thành một ngôi ngược hay ngôi đầu. Xoay thai bằng hai bàn tay đặt trên thành bụng để di chuyển thai nhi gọi là xoay thai ngoài. Nếu một tay cho vào buồng tử cung để nắm lấy chân thai nhi, một tay đặt trên thành bụng hỗ trợ thì gọi là xoay thai trong.

1. XOAY THAI NGOÀI (còn gọi là ngoại xoay thai)

1.1. Chỉ định: ngôi ngang ở người con rạ, có thể xoay thai ngoài để thành ngôi ngược hay ngôi chỏm, để có thể đẻ bình thường.

1.2. Chống chỉ định: không được xoay thai ngoài cho người con so dù là ngôi ngang.

1.3. Chuẩn bị:

- Thông đái, thụt phân trước khi xoay thai.
- Thai phụ nằm trên giường, đầu thấp, mông kê cao.
- Tiêm thuốc giảm co 15 phút trước khi xoay (papaverin 0,04g hay dolosal 0,100g).

Scanned by CamScanner

- Kiểm tra lại xem các điều kiện xoay thai có hay không, chỉ nên xoay thai nếu ngôi chưa lọt, tử cung còn mềm, cơn co thưa nhẹ, có một thai, không có sẹo mổ cũ ở tử cung, nước ối vừa phải (không ít quá, không nhiều quá). Như vậy nên xoay thai ngoài vào đầu tháng thứ 9 hoặc lúc bắt đầu chuyển dạ.

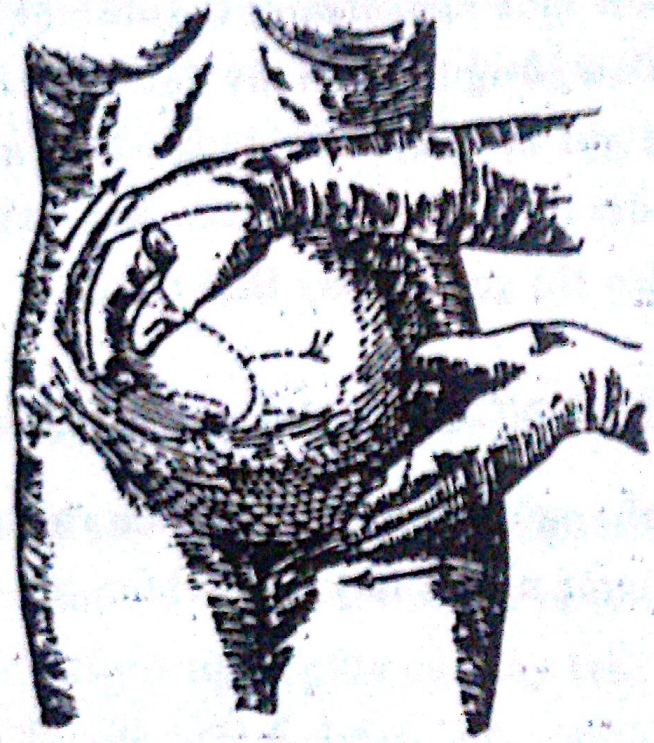

Hình 54. Xoay thai ngoài

1.4. Kỹ thuật:

- Nghe tim thai trước khi làm.

- Dùng hay tay nắn xem cực nào là đầu, cực nào là mông.

- Đặt một bàn tay lên đầu (vùng chẩm), một bàn tay lên mông thai nhi, hai tay phối hợp đẩy nhẹ nhàng, đều đặn, để thai nhi quay theo chiều cong của cột sống, hướng cho đầu hoặc mông xuống eo trên.

Scanned by CamScanner

- Bàn tay đặt trên đầu thai nhi bao giờ cũng phải ấn để đầu cúi gập vào ngực và xoay theo chiều đó, tránh cho đầu và thân bị ngửa ra.

- Nếu có cơn co tử cung phải ngừng xoay, nhưng vẫn để nguyên hai bàn tay ở các vị trí đang xoay. Hết cơn co lại tiếp tục xoay.

- Khi xoay xong phải nghe lại tim thai. Nếu vị trí tim thai thay đổi phải xoay trả về vị trí cũ. Nếu đang xoay, thai phụ thấy đau cũng phải ngừng ngay.

- Sau khi xoay xong, đặt hai gối dài như hai nẹp ở hai bên bụng thai phụ, để cố định thai trong tư thế mới. Dùng băng vải có chiều ngang 20 - 30 cm quấn chặt xung quanh bụng thai phụ.

- Thai phụ nằm nghỉ trên giường 48 giờ, cho thuốc giảm cơn co.

- Giữ cho băng cố định trong 7 ngày.

- Nếu sau khi tháo băng cố định, thai trở lại vị trí cũ thì không xoay lại nữa.

2. XOAY THAI TRONG (còn gọi là nội xoay thai)

2.1. Chỉ định:

- Ngôi ngang ở người con rạ có đầy đủ điều kiện để xoay.
- Sinh đôi khi thai thứ hai nằm ngang.

2.2. Điều kiện:

Chỉ được phép nội xoay thai nếu có đầy đủ hai điều kiện cơ bản là thai có thể xoay được, và thai có thể đẻ được bằng ngôi ngược qua âm đạo, nghĩa là phải có những điều kiện sau đây:

Scanned by CamScanner

. Tử cung mềm mại, cơn co thưa.

. Nước ối còn nhiều.

. Ngôi thai còn đẩy lên được.

. Cổ tử cung mở hết.

. Khung chậu rộng.

. Thai nhi nhỏ.

. Mẹ đẻ con rạ.

- Tầng sinh môn mềm mại.

2.3. Chống chỉ định:

- Dọa vỡ tử cung.
- Ối vỡ sớm.
- Cổ tử cung chưa mở hết.
- Khung chậu hẹp.
- Ngôi vai buông trôi.

2.4. Chuẩn bị:

- Thông đái, thụt phân.
- Sát khuẩn tầng sinh môn.
- Trải khăn vô khuẩn, rửa tay, mặc áo, đeo găng như chuẩn bị cuộc mổ.
- Thai phụ được gây mê toàn thân.

Scanned by CamScanner

- Người xoay thai phải khám kỹ để hình dung được tư thế thai nằm trong tử cung.

2.5. Kỹ thuật:

2.5.1. Thì đầu: cho tay vào tử cung để tìm chân thai nhi.

Chân thai nhi ở phía bên nào của người mẹ thì cho bàn tay cùng tên với phía đó vào. Tốt hơn cả là kéo cả hai chân, nhưng nhiều khi chỉ nắm được một chân, vì vậy, nếu lưng thai ở trước thì kéo chân dưới, lưng thai ở sau thì kéo chân trên. Cần phân biệt chân với tay để khỏi kéo nhầm, cần nhớ là ngón chân ngắn hơn ngón tay.

Cần cho tay vào sâu tới đáy tử cung để tìm hai chân, nếu chỉ thấy một chân thì cũng kéo xuống. Kéo rất từ từ để lôi chân ra ngoài âm hộ. Người phụ đẩy dần đầu thai nhi lên qua thành bụng. Nếu có cơn co tử cung thì nghỉ, hết cơn co lại kéo tiếp.

2.5.2. Thì hai: lấy thai ra ngoài.

Sau khi lấy được chân ra ngoài âm hộ thì mông đã xuống tới âm đạo, đầu đã lên cao, ngôi đã thành ngôi ngược. Có thể để thai phụ rặn đẻ, nhưng vì đã gây mê nên có chỉ định đại kéo thai ngay.

2.5.3. Thì ba: bóc rau, kiểm soát tử cung.

Sau khi lấy thai ra, có chỉ định bóc rau và kiểm soát tử cung ngay để xem có vỡ tử cung không, nếu có phải xử trí ngay. Đồng thời phải kiểm tra cả cổ tử cung, âm đạo và tầng sinh môn xem có bị rách không.

Scanned by CamScanner

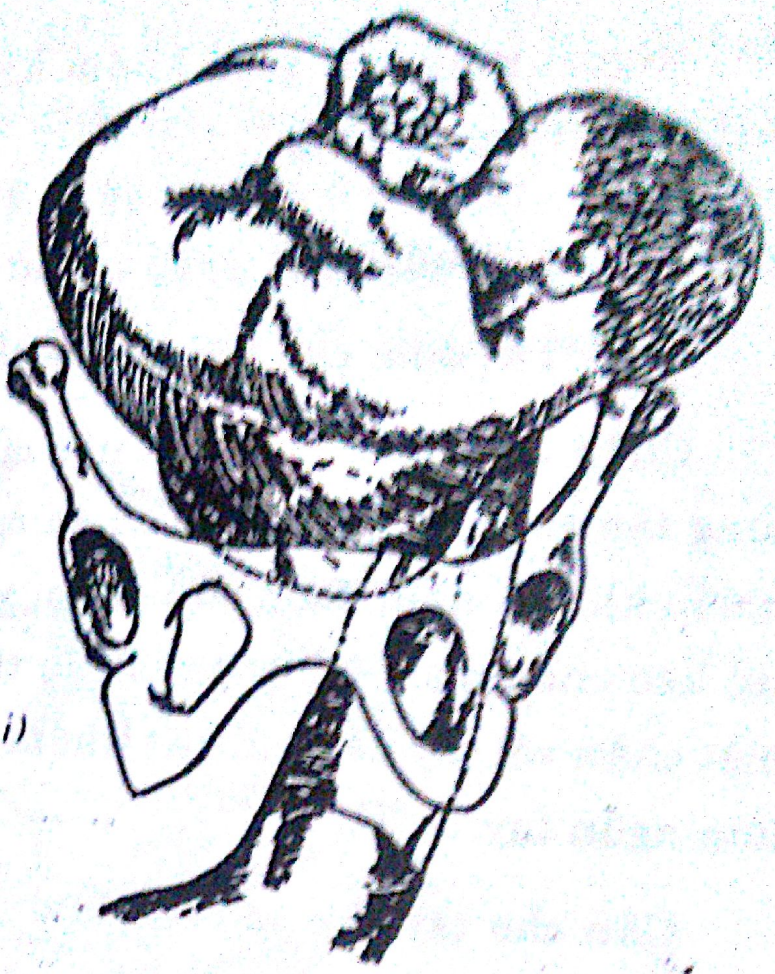

Hình 55.

Xoay thai trong (tìm chân thai nhi)



Hình 56. Xoay thai trong (kéo chân)

Scanned by CamScanner



Hình 57. Xoay thai trong (kéo thai)

Scanned by CamScanner

KỸ THUẬT CHỌC SỌ - KẸP ĐỈNH SỌ

Chọc sọ, kẹp đỉnh sọ là những thủ thuật làm trong những trường hợp bất đắc dĩ, với mục đích bóp nhỏ đầu thai nhi để lấy thai ra dễ dàng bằng đường âm đạo.

Chỉ định làm trong trường hợp ngôi đầu thai chết hoặc quá thai.

1. CHỌC SỌ

Chọc một lỗ thủng vào buồng sọ để nước não tủy và não chảy hết ra ngoài, làm cho đầu thai nhi nhỏ lại.

1.1. Chỉ định:

- Thai nhi đã chết.
- Não úng thủy.

1.2. Điều kiện:

- Ối đã vỡ.
- Cổ tử cung mở ít nhất 7 cm.

1.3. Kỹ thuật:

- Dùng một khoan Blot hình ngọn giáo, có hai bờ sắc. Nếu không có khoan Blot thì dùng kéo, dao nhọn để thay khoan, khoét một lỗ ở hộp sọ.

Scanned by CamScanner

- Người phụ dùng hai bàn tay cố định đầu thai nhi qua thành bụng.

- Người làm thủ thuật cho tay trái vào âm đạo để tìm ở đầu thai nhi một thóp hay một đường khớp.

- Tay phải cầm khoan Blot cho vào âm đạo lần theo bàn tay trái. Các ngón tay trái phải chụm lại để che mũi khoan, tránh chọc vào các tổ chức của người mẹ.



Hình 58. Khoan Blot

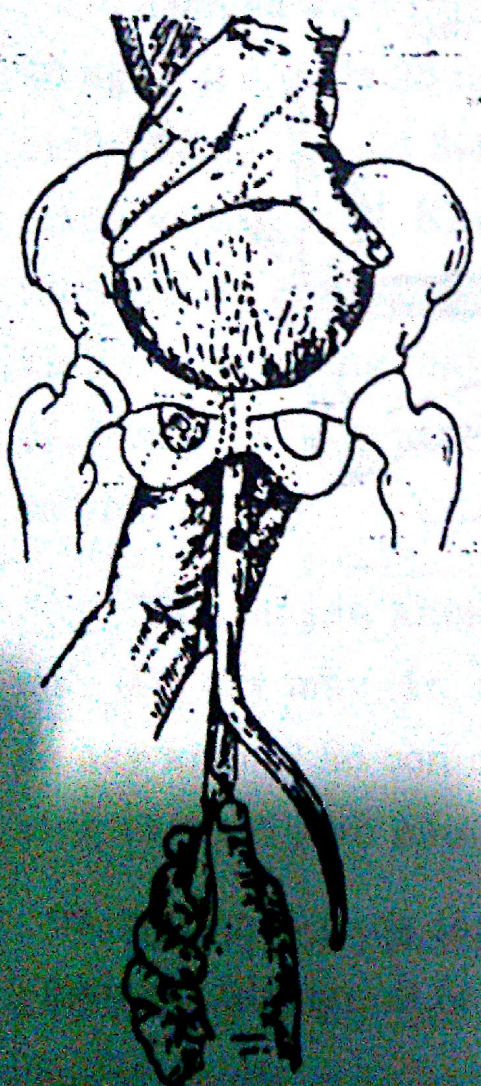

Hình 59. Kỹ thuật chọc sọ

- Chọc khoan qua một thóp hay một đường khớp, có thể chọc thẳng vào xương đỉnh. Mở rộng khoan để hai thìa sắc xé rộng lỗ thủng ra. Có thể quay mũi khoan để làm nát các tổ chức trong hộp sọ.

- Sau khi nước não tủy và não chảy hết ra, đầu sẽ nhỏ lại, có thể cho thai phụ tiếp tục rặn đẻ, nhưng thường thì rút khoan Blot ra, dùng kìm

Scanned by CamScanner

Museux kẹp vào xương sọ, kéo thai ra. Cũng có thể làm tiếp thủ thuật kẹp đỉnh sọ.

2. KẸP ĐỈNH SỌ

Thủ thuật làm sau khi chọc sọ, dùng kìm kẹp chặt vào đỉnh sọ và kéo ra ngoài. Thường sau khi chọc sọ thì đầu đã nhỏ lại, nhưng thủ thuật kẹp đỉnh sọ có mục đích kẹp thật chặt lấy đầu thai nhi, và kéo đầu thai ra ngoài theo trục của âm đạo - âm hộ.

2.1. Chỉ định:

Thai đã chết nhưng thai có đầu khá lớn, làm thủ thuật này với mục đích bảo vệ phần mềm của người mẹ.

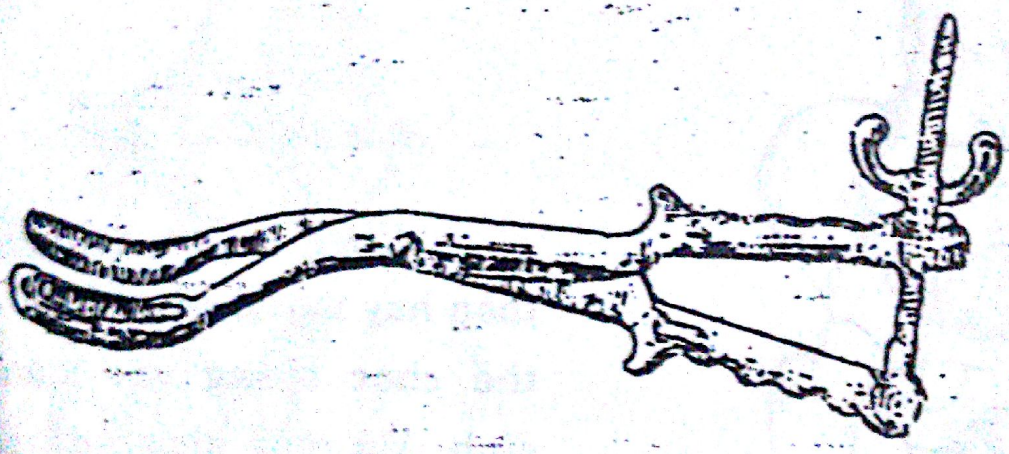

Hình 60. Kìm Braun

2.2. Điều kiện:

Như trong thủ thuật chọc sọ.

2.3. Kỹ thuật:

Dùng một kìm Braun gồm 2 gọng, một gọng đặc, cong, có nhiều răng để bám thật chắc, một gọng có lỗ thủng, khi lắp xong sẽ khớp với gọng đặc.

Scanned by CamScanner

- Thì đầu: chọc sọ với khoan Blot.

- Thì hai: rút khoan Blot ra, cho gọng trong (gọng đặc) vào, để mặt trong của gọng quay về phía mặt thai nhi. Sau đó đặt gọng thủng vào phía ngoài mặt thai nhi, mặt lõm của gọng này úp vào mặt thai nhi. Đặt then ngang, vặn vít kẹp chặt lấy đầu thai nhi rồi kéo ra theo trục âm đạo.



Hình 61. Kỹ thuật kẹp đinh sọ

Sau khi làm xong thủ thuật phải kiểm tra xem có rách cổ tử cung và âm đạo không.

Scanned by CamScanner

KHÁM PHỤ KHOA

Khám phụ khoa là khám bộ phận sinh dục ngoài thời kỳ có thai. Mục đích khám để phát hiện những bệnh ở âm hộ, âm đạo, cổ tử cung, thân tử cung, vòi trứng và buồng trứng, đồng thời xem có gì bất thường trong tiểu khung.

1. CHUẨN BỊ DỤNG CỤ VÀ CHUẨN BỊ BỆNH NHÂN

- Dụng cụ cần có:

+ Bàn khám phụ khoa.

+ Đèn chiếu để soi trong âm đạo, cổ tử cung.

+ Mỏ vịt, kìm cặp bông, kìm sinh thiết, thước đo buồng tử cung, kìm cặp cổ tử cung.

+ Bông thấm nước, gạc, găng cao su.

+ Dầu parafin, dung dịch acid acetic 3%, dung dịch lugol 3%, thuốc sát khuẩn thông thường.

+ Nếu ở phòng khám hiện đại thì phải có máy soi cổ tử cung.

- Bệnh nhân phải được đi ỉa và đi đái trước. Nếu táo bón thì phải thụt tháo, nếu không tự đi đái được thì phải thông đái trước khi khám.

Scanned by CamScanner

- Để giúp cho bệnh nhân yên tâm khi khám, nếu thầy thuốc là nam giới cần tôn trọng quy tắc khám ba người: thầy thuốc, bệnh nhân và một y tá hoặc hộ lý.

2. CÁCH KHÁM

2.1. Hỏi:

- Tên, tuổi và nghề nghiệp của bệnh nhân.

- Lý do đến khám.

- Tiền sử kinh nguyệt: chu kỳ kinh bình thường là 28 đến 30 ngày, ít nhất là 25 ngày, nhiều nhất là 35 ngày. Mỗi kỳ kinh bình thường kéo dài 3-4 ngày. Máu kinh thường không đông,có màng và màu tươi. Khi có kinh thường có cảm giác nặng hay tức bụng do hiện tượng xung huyết gây ra. Sau khi lấy chồng kinh nguyệt không thay đổi nếu sinh hoạt bình thường. Sau khi đẻ, trong thời kỳ cho con bú có thể không có kinh, gọi là không có kinh sinh lý.

- Tiền sử sản khoa: lấy chồng năm bao nhiêu tuổi, đã đẻ mấy lần, sẩy mấy lần, nạo mấy lần? Có biến chứng gì sau sẩy đẻ hay không? Số con chết? Chết vì lý do gì? Lần có thai cuối cùng vào thời gian nào?

- Khí hư: bình thường vẫn có một ít niêm dịch do các tuyến ở cổ tử cung và âm đạo tiết ra. Khi nào tiết nhiều quá, gây khó chịu như ngứa, hoặc khí hư có mùi hôi là dấu hiệu bất thường

Scanned by CamScanner

2.2. Nhìn:

- Quan sát toàn thân: da, niêm mạc, cơ thể phát triển có cân đối không?

- Nếu giọng nói ồ ồ thì xem bệnh nhân có mọc râu không? Mọc lông có nhiều không?

- Xem có sẹo mổ cũ ở bụng không? Sẹo ở dưới rốn thường là mổ ở vùng tiểu khung và bộ phận sinh dục.

- Xem hệ thống lông trên vệ, trên bụng, có phát triển bất thường theo hình trám không?

- Xem âm vật, hai môi lớn, hai môi bé, tầng sinh môn, có bình thường không?

2.3. Khám bằng mỏ vịt:

Khi đặt mỏ vịt cần phải lưu ý: đặt nhẹ nhàng, không gây đau cho bệnh nhân, không gây tổn thương âm đạo và cổ tử cung, qua mỏ vịt phải quan sát được các thành của âm đạo và 2 môi cổ tử cung.

2.3.1. Cách đặt mỏ vịt: cầm mỏ vịt khép kín, chúng đầu mỏ vịt vào dầu parafin rồi đưa mỏ vịt nhẹ nhàng vào âm đạo theo hướng trước - sau, đẩy sâu vào khoảng 3 cm thì quay chuôi cầm mỏ vịt sang chiều ngang rồi đưa theo trục từ dưới lên trên, từ trước ra sau, vào sâu khoảng 7-8 cm thì mở cầm mỏ vịt, quan sát thành âm đạo và tìm 2 môi cổ tử cung. Chuôi cầm và khóa mỏ vịt nên để quay lên trên. Khi đã bộc lộ rõ 2 môi cổ tử cung thì vặn chặt ốc ở chuôi mỏ vịt để cố định mỏ vịt trong âm đạo.

Scanned by CamScanner

2.3.2. Qua mỏ vịt nhìn thấy niêm mạc âm đạo màu hồng, có một ít niêm dịch. Nếu bị viêm nhiễm thì niêm mạc âm đạo đỏ, có nhiều khí hư. Tùy theo nguyên nhân gây viêm âm đạo mà tính chất khí hư có thể khác nhau: khí hư đặc trắng như bột, khí hư xanh loãng có bọt hay khí hư như mủ. Ở âm đạo còn có thể thấy những nang nước hay những nhân di căn chorio màu tím thẫm, làm phồng niêm mạc âm đạo. Ở âm đạo còn có thể có dị tật bẩm sinh như vách ngăn dọc hoặc ngang, những chấn thương do đẻ như lỗ rò bàng quang - âm đạo, lỗ rò trực tràng - âm đạo.

Nhìn qua mỏ vịt quan sát được 2 môi cổ tử cung. Bình thường thì niêm mạc phủ mặt ngoài cổ tử cung nhẵn, màu hồng nhạt, khi có thai màu hơi tím. Nếu có tổn thương thì mặt ngoài lấm tấm nhỏ, còn có thể thấy nang Naboth hoặc những polyp mọc từ cổ hay từ buồng tử cung ra.

2.3.3. Sau khi quan sát kỹ âm đạo và cổ tử cung, dùng bông thấm nước lau sạch khí hư, sau đó bôi acid acetic 3% để làm chứng nghiệm Hinselmann. Acid acetic chỉ có tác dụng trong khoảng 1-2 phút, do đó, có thể bội acid acetic 2-3 lần vào cổ tử cung để xem cho rõ.

Sau khi bôi acid acetic thì vùng tổn thương loét sẽ rớm máu, còn vùng lộ tuyến sẽ thấy se trắng lại, bớt chế tiết. Sau đó dùng bông thấm nước bôi lugol 3% vào cổ tử cung để làm chứng nghiệm Schiller. Iod trong dung dịch lugol tác động với glycogen có nhiều ở các tế bào lớp giữa và lớp bề mặt của biểu mô lát tầng cổ tử

Scanned by CamScanner

cung, sẽ tạo ra một màu nâu thẫm. Nếu toàn bộ cổ tử cung có màu nâu thẫm là biểu mô lát bình thường, gọi là chứng nghiệm Schiller dương tính. Trong trường hợp cổ tử cung có vùng lộ tuyến hay loét, thì vùng tổn thương sẽ không bắt màu lugol, gọi là chứng nghiệm Schiller âm tính. Nếu có điều kiện thì đối với các bệnh nhân có chứng nghiệm Schiller âm tính cần soi cổ tử cung để phát hiện các tổn thương nghi ngờ.

2.3.4. Tháo mỏ vịt: trước khi tháo mỏ vịt nên dùng bông thấm nước lau sạch âm đạo và cổ tử cung, sau đó tháo chốt cố định, khép mỏ vịt lại, quay chốt mỏ vịt sang ngang, rồi nhẹ nhàng bỏ mỏ vịt ra khỏi âm đạo.

2.4. Thăm âm đạo kết hợp với nắn bụng:

Đây là thì căn bản của thăm khám phụ khoa. Nhờ phương pháp này mà ta thăm dò được tình trạng tử cung và 2 bên phần phụ.

2.4.1. Cách khám:

- Thầy thuốc đứng bên phải bệnh nhân.

- Bàn tay phải đeo găng vô khuẩn.

- Dùng hai ngón tay trỏ và giữa của bàn tay phải đưa nhẹ nhàng vào âm đạo tìm cổ tử cung, di động cổ tử cung để giúp bàn tay trái đặt trên bụng dễ nắn thấy đáy tử cung. Nhất thiết phải khám phối hợp hai tay thì mới biết được thể tích, tư thế, mật độ, di động của tử cung.

Scanned by CamScanner

- Sau khi khám tử cung, thì đưa ngón tay sang các túi cùng phải, trái, trước và sau để phát hiện các bất thường của vòi trứng và buồng trứng.

2.4.2. Nhận định kết quả:

- Tử cung bình thường bằng quả trứng gà, tư thế gấp trước và ngả trước, mật độ chắc, di động dễ, không đau. Nếu tử cung gấp trước, bàn tay nắn trên bụng dễ thấy đáy tử cung khi 2 ngón tay trong âm đạo đẩy cổ tử cung lên. Nếu tử cung đổ sau, bàn tay trên bụng khó nắn thấy đáy tử cung. Phải cho 2 ngón tay vào túi cùng sau mới thấy đáy tử cung ở đó. Tử cung to có thể là có thai hay có khối u. Tử cung bé có thể gặp ở người đã mãn kinh hoặc ở người có tử cung trẻ em. Nếu tử cung di động hạn chế và bệnh nhân đau là bị dính. Nếu tử cung rất di động như bơi trong nước thì nghĩ tới chửa ngoài tử cung vỡ thể lụt máu trong ổ bụng, hoặc trong trường hợp có nước cổ chướng trong ổ bụng.

- Hai phần phụ của tử cung (gồm vòi trứng và buồng trứng) thì bình thường không nắn thấy, nhưng đôi khi có thể nắn thấy buồng trứng to bằng ngón tay cái. Nếu nắn các túi cùng trái hay phải, trước hay sau thấy có một khối u nhỏ ranh giới không rõ, ấn đau phải xem có phải khối chửa ở vòi trứng không. Nếu thấy khối u to, ranh giới rõ, có rãnh biệt lập với tử cung thì phải nghĩ tới khối u buồng trứng. Nếu thấy túi cùng Douglas đầy và đau phải nghĩ tới chửa ngoài tử cung vỡ.

Scanned by CamScanner

2.5. Gõ:

Trong trường hợp nghi ngờ có nước cổ chướng trong ổ bụng thì phải gõ bụng ở các tư thế nghiêng trái hay nghiêng phải để xác định chẩn đoán. Trong trường hợp chửa ngoài tử cung vỡ thể lụt máu trong ổ bụng, gõ rất có giá trị để chẩn đoán.

2.6. Nghe:

Trường hợp khối u to, cần phân biệt với tử cung có thai bằng cách dùng ống nghe sản khoa, hoặc dùng máy Doppler để phát hiện xem có tiếng tim thai hay tiếng thổi tử cung không.

2.7. Đo buồng tử cung:

Trong một số trường hợp như u xơ tử cung, sa sinh dục, thì dùng thước đo buồng tử cung để thăm dò. Phải sát khuẩn vắm hộ, âm đạo, cổ tử cung kỹ trước khi đo. Đẩy thước đo vào từ từ, theo tư thế ngả trước hay sau của tử cung. Khi qua eo tử cung thường khó khăn, phải đẩy mạnh thước mới qua được. Đo buồng cổ tử cung trước rồi đẩy thước vào chạm tới đáy để đo thân tử cung. Bình thường buồng cổ tử cung dài 3cm, thân 4cm.

Scanned by CamScanner

Nuôi cấy

LẤY BỆNH PHẨM TÌM NẤM VÀ TRICHOMONAS

Trong khi khám phụ khoa, những bệnh nhân có nhiều khí hư, hoặc ngứa ở âm đạo thường được lấy khí hư để xét nghiệm nấm hoặc Trichomonas, và dựa vào kết quả để điều trị đặc hiệu.

1. CÁCH LẤY TIÊU BẢN

- Dùng một que gỗ bẹ ngang 1 cm, bề dài 1,5 cm, hay dùng một pipet có quả bóp ở một đầu để hút chất dịch ở cùng đồ sau qua mỏ vịt.

- Nhỏ một giọt dịch lên lam kính sạch (chú ý lam kính phải kiểm tra trước không bị mốc bẩn). Thông thường hay dùng kìm dài kẹp bông quệt lấy một ít dịch ở túi cùng sau âm đạo và phết lên lam kính. Nhỏ một giọt dung dịch Natri Clorur 9% lên lam kính hòa lẫn với dịch vừa lấy.

- Đậy phiến kính lên rồi đặt lên kính hiển vi để soi, dùng vật kính bội số nhỏ quan sát toàn bộ, sau dùng vật kính bội số to để quan sát kỹ. 10-40

2. TÌM TRICHOMONAS VAGINALIS 5-10µm

Thường Trichomonas vaginalis có hình hạt mơ hay bầu dục to, có một bạch cầu, di động lật đi lật lại trên lam kính nhờ các roi và nhờ sự thay đổi hình dáng nguyên sinh chất.

Scanned by CamScanner

Chú ý:

- Cần phân biệt với bạch cầu di động do bị trôi trên lam kính.

- Nên xét nghiệm ngay trước hoặc sau kỳ kinh, và đọc kết quả ngay sau khi lấy bệnh phẩm.

3. TÌM NẤM

- Quan sát trên lam kính, tìm các bào tử và thân nấm. Nếu để sáng quá sẽ khó nhìn, vì vậy, nên dùng kính mờ để dễ phân biệt.

- Lấy bệnh phẩm ở túi cùng sau âm đạo và phết lên lam kính để soi tươi hay nhuộm.

- Cố định bệnh phẩm bằng cồn tuyệt đối hay hơ nhẹ trên ngọn lửa đèn cồn.

- Nhuộm đơn bằng Giemsa Fuchsin hay xanh metylen.

Nấm Candida albicans có hình bầu dục, ở mộc cực có một chấm nhỏ trong như hình số 8, có thể thấy các sợi nấm gồm nhiều đốt trông như nấm men.

Scanned by CamScanner

HƯỚNG DẪN SOI CỔ TỬ CUNG

1. VÀI NÉT VỀ LỊCH SỬ

Từ 1900 đến 1910, nhiều tác giả như Otto Von Franque, Schauenstein, Pronai, Rubin, Rosthorn, Schottländer đã nói nhiều tới sự liên quan của một số thương tổn nhìn đại thể ở cổ tử cung với sự xuất hiện một ung thư.

Trên cơ sở những ý kiến đó, một người Đức là Hans Hinselmann, năm 1925 đã có sáng kiến dùng một dụng cụ quang học phóng to ra với một luồng ánh sáng mạnh, để xem xét lớp biểu mô của cổ tử cung và âm đạo.

Sau khi Hinselmann đề xướng ra phương pháp trên mà người ta gọi là soi cổ tử cung để xem xét kỹ lưỡng cổ tử cung, phương pháp này đã được nhiều nhà phụ khoa khác như Mestwerdt, Haupt, Treite, Ganse, Limbung... hưởng ứng. Việc tìm ra chứng nghiệm lugol của Schiller năm 1927 có một thời gian đã làm mờ vai trò của soi cổ tử cung, nhưng về sau người ta thấy rõ nó chỉ giúp thêm chứ không thay thế được soi cổ tử cung.

Tới năm 1933 với việc phổ biến rộng rãi phương pháp tế bào học âm đạo của Papanicolaou, soi cổ tử cung đã có lúc bị đình lại, nhưng Hội nghị quốc tế về tế bào học ở Bruxelles năm 1957 đã xác định tế bào học âm đạo, và soi cổ tử cung là hai phương pháp không trái ngược nhau, mà lại bổ sung cho nhau

Scanned by CamScanner

trong việc chẩn đoán các tổn thương lành, nghi ngờ, hay ác tính của cổ tử cung. Ngày nay có thể nói về bệnh lý cổ tử cung như sau: tế bào âm đạo phát hiện sơ bộ, soi cổ tử cung phát hiện vị trí và khu trú thương tổn, còn tổ chức học quyết định tính chất thương tổn.

2. MÁY SOI CỔ TỬ CUNG

Máy đầu tiên do Leitz ở Wetzlar sản xuất, có nhược điểm là phải để gần sát cổ tử cung mới soi được, nếu bôi thuốc gì vào cổ tử cung thì phải đẩy máy ra và điều chỉnh lại.

Sau đó nhiều hãng sản xuất đã nghiên cứu làm nhiều loại máy : máy soi một mắt, máy treo trên trần, máy cầm tay, máy gắn ở bàn khám, máy có thể tách hai mắt v.v...

Ngày nay người ta ưa dùng những máy soi hai mắt, có một trục giữa, lúc soi đặt cách cổ tử cung khoảng 20 cm để điều chỉnh dễ, có các kính lọc ánh sáng, so độ phóng đại từ 4 đến 50 lần và có máy ảnh gắn kèm theo.

Yêu cầu của một máy soi tốt là :

- Hệ thống quang học : hai mắt, với một nguồn ánh sáng mạnh, độ phóng từ 10 đến 16 lần, không cần phóng to quá trừ khi muốn chụp hình.

- Hệ thống ốc, trục, được bố trí để có thể di chuyển nhẹ nhàng và điều chỉnh máy dễ dàng trong quá trình soi.

Scanned by CamScanner

- Tiêu cự phải từ 20 đến 25 cm, thị trường phải có đường kính tối thiểu 25 mm, để có thể nhìn bao quát cả vùng quanh lỗ cổ tử cung.

- Nguồn ánh sáng nên có 3 nguồn: vàng (để soi bình thường), trắng (để xem xét các vết sừng hóa) và xanh (để xem hệ thống mạch máu).

- Giá giữ máy cần chắc chắn, nhẹ nhàng, có hệ thống ốc vặn để di chuyển máy dễ dàng.

- Nếu có máy ảnh thì cần có hệ thống ánh sáng bằng điện tử và có phim màu.

3. DỤNG CỤ HÓA CHẤT CẦN THIẾT

3.1. Dụng cụ soi:

- Mỏ vịt hay van âm đạo (nên bôi đen mặt trong để tránh phản chiếu ánh sáng của đèn soi).

- Kìm dài kẹp bông.

- Bông khô.

- Bông thấm nước muối sinh lý.

- Gạc dài.

3.2. Dụng cụ làm phiến đồ âm đạo:

- Phiến kính.

- Que gỗ để lấy bệnh phẩm hoặc loại que của Ayre (Spatule d'Ayre).

Scanned by CamScanner

3.3. Dụng cụ lấy bệnh phẩm tổ chức học:

- Kìm sinh khiết
- Kẹp Pozzi
- Thìa nhỏ nạo buồng cổ tử cung.

3.4. Hóa chất:

Các hóa chất phải đựng vào lọ có nắp để khỏi bị khô và giữ được đậm độ cần thiết.

- Acid acetic 3%.
- Lugol mạnh gồm:
  + Iod metaloidic 1 g.
  + Iodur K 2g.
  + Nước cất 50 g.
- Nitrat bạc 3% hay 5%.
- Cồn tuyệt đối hay dung dịch cồn 90° và ether (hai phần bằng nhau) để ngâm phiến đồ.
- Dung dịch Bouin để ngâm bệnh phẩm.

4. KỸ THUẬT SOI CỔ TỬ CUNG

- Đặt mỏ vịt (hoặc đặt hai van âm đạo nếu âm đạo giãn rộng), không bôi dầu vào mỏ vịt, cũng không khám phụ khoa trước, đặt nhẹ nhàng tránh gây chảy máu.

Scanned by CamScanner

- Nhận định cổ tử cung bằng mắt thường xem to hay nhỏ, có chỗ rách, có vùng đỏ bất thường không. Tiếp đó làm hai phiến đồ âm đạo bằng chất nhầy lấy ở túi cùng sau và ở trong lỗ cổ tử cung. Nếu nghi ngờ có viêm nên lấy ngay chất nhầy âm đạo phết lên phiến kính tìm nấm, trichomonas và tạp khuẩn.

- Soi cổ tử cung không chuẩn bị, nghĩa là chỉ lau sạch chất nhầy cổ tử cung bằng bông thấm nước muối sinh lý rồi soi. Thì này giúp ta phát hiện các hình ảnh nghi ngờ loại sừng hóa và các mạch máu bất thường (soi bằng kính lọc màu xanh). Nếu muốn nhìn kỹ trong ống cổ tử cung thì dùng đầu kẹp Kocher không răng banh rộng lỗ tử cung, để soi vào trong lòng ống.

- Soi bằng acid acetic 3% bôi vào cổ tử cung. Sau 20 đến 30 giây, các hình ảnh soi sẽ rõ nét, gọi là làm chứng nghiệm Hinselmann. Acid acetic sẽ hết tác dụng trong vòng 1-2 phút, vì vậy, nếu soi lâu thì nên bôi lại lần nữa. Dưới tác dụng của acid acetic sẽ thấy:

+ Các cửa tuyến đang chế tiết thu nhỏ lại, do các chất nhầy bị se lại, vì albumin của chất nhầy bị đông đặc.

+ Hình ảnh lộ tuyến xuất hiện rõ ràng như "hình chùm nho" hay "ngón tay găng", ở chu vi lộ tuyến có thể có các vết tích của sự tái tạo lành tính: nang Naboth, cửa tuyến, đảo tuyến.

+ Các vết sừng hóa của biểu mô lát màu trắng ngà nổi bật lên trên nền hồng nhạt của biểu mô lát.

+ Các tổn thương hủy hoại của biểu mộ lát sẽ thẫm màu lên, có bờ rõ ràng, lau mạnh có thể chảy máu.

Scanned by CamScanner

Tóm lại, chứng nghiệm Hinselmann rất quan trọng, vì nó giúp ta phân biệt được lộ tuyến, một tổn thương thường gặp nhưng hết sức lành tính, với các tổn thương sừng hóa hay hủy hoại là những tổn thương nghi ngờ cần theo dõi. Thường thì hình ảnh nào mờ, xuất hiện chậm nhất, lại biến đi nhanh nhất, vì vậy, ta có thể bôi 3-4 lần acid acetic để soi cho kỹ.

- Soi cổ tử cung sau khi bôi lugol mạnh, gọi là làm chứng nghiệm Schiller.

Sau 1-2 giây lugol sẽ bám vào biểu mô lát bình thường, biểu mô sẽ có màu nâu gụ. Vùng nào mất biểu mô lát, mất glycogen, sẽ không có màu nâu, vẫn giữ màu hồng nhạt.

Chứng nghiệm Schiller giúp ta:

+ Nhận định lại các hình ảnh đã thấy khi soi dưới acid acetic.

+ Phát hiện các vùng iod âm tính thực sự.

+ Đánh giá tình trạng tiếp nhận estrogen của biểu mô cổ tử cung và mức độ thuần thục của biểu mô lát.

+ Nhận định rõ ranh giới của các thương tổn.

Tóm lại, chứng nghiệm Schiller bổ sung cho chứng nghiệm Hinselmann, giúp ta xác định một cổ tử cung hoàn toàn bình thường với một cổ tử cung mà biểu mô lát bị thay đổi tính chất (do viêm), hoặc mất biểu mô lát (do có thương tổn). Tuy nhiên, chứng nghiệm này không đặc hiệu, vì nó không phân biệt được tổn thương lành tính và ác tính. Một tổ chức ung thư, một biểu

Scanned by CamScanner

mô non mới tái tạo, một đám lộ tuyến và một biểu mô teo đét của người già, tất cả đều thiếu glycogen, đều chưa thuần thục nên đều không bắt màu lugol.

- Cắt sinh thiết:

Sau khi soi cổ tử cung và xác định có tổn thương nghi ngờ, ta có thể cắt sinh thiết ngay. Thường ta cắt 2 mảnh: một mảnh ở ranh giới biểu mô lát và trụ (nghĩa là ở sát lỗ cổ tử cung), và một mảnh ở ngay giữa thương tổn nghi ngờ. Yêu cầu là phải cắt một mảnh đủ làm tiêu bản, và khá sâu, nghĩa là lấy cả biểu mô và lớp đệm ở dưới.

Hai mảnh cắt được bỏ vào hai lọ Bouin có đánh số riêng để gửi cho phòng xét nghiệm tổ chức học.

- Ghi lại hình ảnh soi tử cung:

Có nhiều cách ghi tùy theo người soi. Thường người ta vẽ hình một cổ tử cung rồi ghi các tổn thương lên đó.

Sau đây xin giới thiệu cách ghi hình ảnh chúng tôi thường dùng:

+ *Các loại ảnh điển hình (hình 62):*


Lộ tuyến


Vùng tái tạo lành tính

Cửa tuyến


Naboth


Đảo tuyến


Viêm lan

Scanned by CamScanner

Viêm ổ

Viêm teo, có xuất huyết dưới biểu mô

Hình 62

+ Các hình ảnh không điển hình (hình 63):

Vết trắng

Chấm đáy

Lát đá

Vùng đỏ không điển hình

Vùng trợt

Vùng loét

Mạch máu bất thường

Vùng iod âm tính thực sự

Hình 63

+ Cách chia các vùng cổ tử cung (hình 64):

Vùng a = có đường kính bằng chiều rộng lỗ cổ tử cung ở người con so hầu như không có vùng a).

Vùng b = phần cổ tử cung ngoài vùng a.

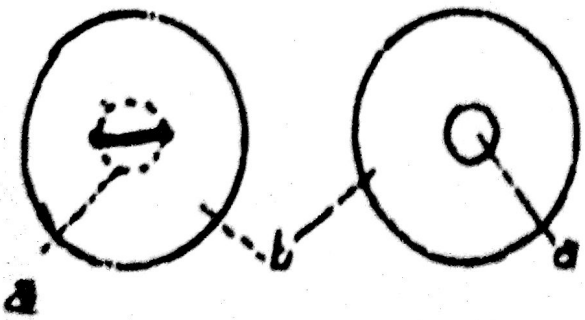

Cách vẽ và ghi

Scanned by CamScanner

Vùng c = âm đạo.

Chẩn đoán soi: lộ tuyến có tái tạo lành a12 + vết trắng b5.

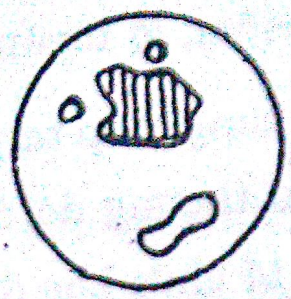

Hình 64

- Ghi nhận định cuối cùng và phương hướng điều trị.

Sau khi đã vẽ và ghi lại hình ảnh soi cổ tử cung, ta phải cho nhận định cuối cùng và phương hướng điều trị. Thường phải phân biệt rõ các hình ảnh điển hình (gồm các hình ảnh viêm, các hình ảnh loạn dưỡng của biểu mô, lộ tuyến và vùng tái tạo lành tính) với các hình ảnh không điển hình (loạn sản với các tổn thương sừng hóa hay hủy hoại biểu mô, và các ung thư).

Đối với các hình ảnh điển hình thì có thể quyết định điều trị ngay, còn đối với các hình ảnh không điển hình, phải chờ kết quả tế bào âm đạo và giải phẫu bệnh vi thể để có hướng điều trị, trong khi chờ đợi phải tiếp tục theo dõi sự tiến triển của các hình ảnh đó. Nếu có viêm âm đạo - cổ tử cung làm các hình ảnh soi cổ tử cung không thể nhận định được rõ, thì phải điều trị chống viêm rồi soi lại để kết luận.

5. GIÁ TRỊ CỦA PHƯƠNG PHÁP SOI CỔ TỬ CUNG

Soi cổ tử cung có hai lợi ích lớn trong việc thăm khám phụ khoa hàng ngày.

- Chỉ cần soi cổ tử cung không cần làm xét nghiệm gì khác cũng chẩn đoán xác định được là cổ tử cung hoàn toàn bình

Scanned by CamScanner

thường, hay có những tổn thương lành tính có thể điều trị ngay được (các loại viêm, lộ tuyến và các tổn thương loạn dưỡng).

Soi cổ tử cung giúp ta phát hiện các tổn thương nghi ngờ, khu trú các tổn thương đó để có thể sinh thiết đúng chỗ giúp cho chẩn đoán tổ chức học được chính xác hơn.

Soi cổ tử cung phối hợp với tế bào âm đạo áp dụng hàng loạt có thể giúp phát hiện sớm ung thư, và tỷ lệ sai chỉ khoảng 5%. Điều cần nhớ là khi soi cổ tử cung phải chú ý tới lỗ cổ tử cung, nghĩa là vùng ranh giới lát trụ, nơi luôn luôn bị xáo động giữa biểu mô lát tầng và biểu mô trụ, cũng là nơi khởi đầu của các tổn thương ung thư. Soi cổ tử cung được gọi là hoàn hảo nếu xem xét được rõ ràng lỗ cổ tử cung thấy rõ ranh giới lát trụ và thấy rõ toàn bộ biểu mô lát mặt ngoài cổ tử cung. Nếu kết quả soi cổ tử cung không hoàn hảo, nghĩa là không nhìn rõ ranh giới lát trụ thì cần phải hẹn soi lại mới kết luận chính xác được.

Scanned by CamScanner

CHỌC DÒ TÚI CÙNG DOUGLAS

1. DỤNG CỤ

- Một bàn để dụng cụ có trải khăn hấp vô khuẩn.
- Kìm Pozzi.
- Kim chọc dò dài 12 cm, đường kính tối thiểu phải trên 1mm. Bơm tiêm hấp vô khuẩn, loại 5 hay 10 ml và phải khít với kim chọc dò. Có thể dùng kim chọc dò tủy sống để chọc túi cùng Douglas.
- Hai van âm đạo hoặc mỏ vịt.
- Kìm cặp bông, gạc.
- Gạc củ ấu tẩm cồn iod loãng.
- Găng vô khuẩn.

2. TIẾN HÀNH THỦ THUẬT

- Bệnh nhân nằm trên bàn cao, trong tư thế khám phụ khoa.
- Thông đái.
- Sát khuẩn âm hộ, âm đạo, trải khăn vô khuẩn dưới mông.
- Đặt van hoặc mỏ vịt mở rộng các túi cùng âm đạo.
- Dùng kìm Pozzi cặp mép sau cổ tử cung, kéo cổ tử cung xuống thấp và ra phía trước.

Scanned by CamScanner

- Kéo van hoặc mỏ vịt để bộc lộ rõ túi cùng Douglas, có thể di động cổ tử cung để tìm chỗ bám của túi cùng sau vào cổ tử cung, để xác định vị trí chọc dò.

- Sát khuẩn lại túi cùng Douglas.

- Lắp kim vào bơm tiêm, tìm vị trí chọc ở trên chỗ bám của túi cùng vào cổ tử cung khoảng 0,5cm, chọc nhanh, mạnh, đầu kim chỉ cần vào sâu 0,5cm là đã vào tới túi cùng Douglas. Lúc đó sẽ hút ra được máu hoặc mủ.

Cũng có khi trong bơm tiêm không hút được gì, nhưng khi rút kim ra, phụt mạnh kim vào một miếng gạc có thể thấy có ít máu đen hay máu cục nhỏ.

Tùy tính chất dịch rút ra mà xác định được là trong tiểu khung có mủ hay có chảy máu. Sau khi chọc xong phải sát khuẩn lại các túi cùng âm đạo.

- Tháo kìm Pozzi kẹp cổ tử cung.

- Rút van âm đạo hoặc mỏ vịt.

Tai biến : NK :
chọc vào mạch máu

Scanned by CamScanner

BUỘC CHỈ

Có nhiều cách buộc chỉ, nhưng chủ yếu tạo thành ba loại nút buộc. Yêu cầu buộc chỉ là phải chặt, để phòng tuột chỉ gây chảy máu, nhất là các nút chỉ buộc ở các cuống mạch nội tạng.

1. CÁCH BUỘC NÚT DẸT

Để chéo chỉ và buộc bằng 1 tay, tạo thành nút dẹt.



Hình 65

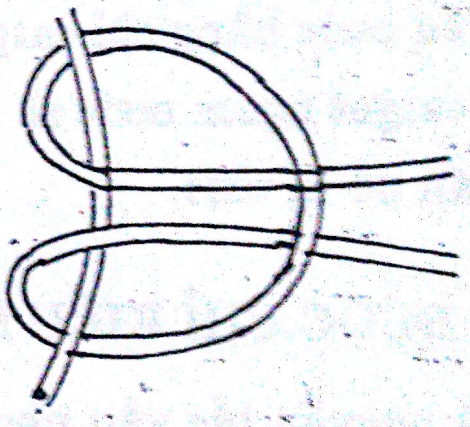

Hình 66

Nút này nếu kéo thẳng sẽ thành một loại thòng lọng dễ tuột, vì vậy phải buộc tiếp thêm một lần thứ 2 và lần thứ 3 để khóa. Trước khi khóa đẩy nút thòng lọng để xiết chặt nút buộc. Cuối cùng ta được một nút dẹt kép khó tuột.

2. CÁCH BUỘC NÚT PHẪU THUẬT

- Khác với nút dẹt là ngay khi buộc lần đầu đã quấn chỉ 2 lần để tạo thành nút thứ nhất.

Scanned by CamScanner

- Tiếp tục buộc lần thứ 2 và thứ 3 để xiết chặt nút chặt thứ nhất.



Hình 67



Hình 68

Người ta thường dùng nút phẫu thuật để buộc các mạch máu lớn. Nếu buộc bằng chỉ catgut không nên dùng nút phẫu thuật, vì khi catgut ngấm nước sẽ nở to và nút buộc thứ nhất có 2 vòng chỉ quấn dễ bị tuột.

3. BUỘC CHỈ KIỂU MỸ

Về nguyên tắc vẫn như nút dẹt.

- Dùng ngón cái và ngón trỏ bắt chéo nửa sợi chỉ đã được cầm sẵn ở tay phải, luồn vào dưới nửa sợi chỉ cầm sẵn bên tay trái, sau đó kéo căng buộc chặt lại.

- Tiếp tục buộc như vậy lần thứ 2 và lần thứ 3, thắt chặt các nút buộc.

Tóm lại, dù buộc cách nào thì nút buộc cũng phải thắt chặt và kiểm tra lại bằng cách lấy một gạc nhỏ chấm sạch nếu không chảy máu mới cắt chỉ, nhất là đối với các mạch máu lớn.

Scanned by CamScanner

RỬA TAY, MẶC ÁO, ĐEO GĂNG TAY TRONG PHẪU THUẬT

Vì khuẩn thường có nhiều ở kẽ móng tay, nếp gấp ngón tay, tuyến mồ hôi, vì vậy, việc chuẩn bị mổ phải hết sức cẩn thận, từ việc rửa tay, mặc áo choàng, đeo găng tay đều phải đảm bảo vô khuẩn.

1. RỬA TAY

Sau khi cắt móng tay, quấn tóc cho gọn, đeo tạp dề bằng vải nhựa, đi bốt vải thì bắt đầu rửa tay. Trình tự như sau:

- Chấm cồn iod 2% vào các đầu ngón tay, kẽ móng tay.

- Dùng nước xà phòng và bàn chải đã hấp chải kỹ hai bàn tay, các ngón tay, chú ý các kẽ móng tay, các đầu ngón tay, sát và chải cả cẳng tay đến tận khuỷu tay. Tráng tay bằng nước đun sôi để nguội, để ngược ngón tay cho dòng nước chảy từ ngón tay xuống khuỷu tay. Rửa như vậy 2 lần, mỗi lần 5 phút. Nên có đồng hồ cát để theo dõi.

- Đội mũ vô khuẩn.

- Rửa lại tay một lần nữa trong 5 phút (chú ý: tráng tay cho sạch hết xà phòng).

- Lau khô tay bằng một gạc to đã hấp

Scanned by CamScanner

- Ngâm hai bàn tay trong cồn 70°. Hoặc nước sublimé 1/2000 (chú ý dội nước ngâm lên cả cánh tay).

2. MẶC ÁO

Sau khi đã rửa tay và đội mũ vô khuẩn, thì phải chú ý không được chạm tay vào các đồ vật chưa diệt khuẩn, không sờ tay lên tóc, không gãi và luôn giơ hai tay ngược lên.

Cầm lấy áo mổ đã hấp tiệt khuẩn và tự mặc. Mở rộng áo ở một chỗ rộng để áo không vướng vào các người hay đồ vật không vô khuẩn ở quanh đó.

Áo mổ nên may bó chẽn ở hai cổ tay bằng vải chun hoặc có dây quấn, mở phía sau lưng và có vạt rộng che lưng để che toàn bộ quần áo không vô khuẩn mặc ở bên trong.

Khẩu trang thường liền với áo mổ ở phía trước áo. Dùng hai tay dang rộng dây buộc khẩu trang để nhân viên nhà mổ cầm giữa dây (tránh chạm vào tay người mổ) và buộc ở phía sau. Khẩu trang cần che kín cả miệng và mũi. Sau đó dùng hai tay dang rộng 2 đầu dây thắt ngang eo của áo mổ để nhân viên nhà mổ đỡ lấy buộc ở phía sau.

3. ĐEO GĂNG TAY

Chỉ đeo găng tay sau khi đã mặc áo mổ.

- Xoa phấn tiệt khuẩn vào tay trước khi đeo găng để luồn tay vào cho dễ.

Scanned by CamScanner

- Mở rộng các ngón tay, cho bàn tay vào đúng vị trí các ngón tay. Muốn thế phải chú ý xem găng nào bên trái, găng nào bên phải bằng cách tìm ngón cái. Để cổ găng tay chùm lên cổ tay áo. chú ý: để bàn tay chưa đi găng chỉ chạm vào mặt ngoài găng. Đi găng xong thì lau sạch phấn ở bên ngoài găng bằng gạc tẩm cồn 70°tránh để phấn rơi vào ổ bụng bệnh nhân. Trong khi chờ chuẩn bị dụng cụ mổ hai tay đeo găng luôn luôn đặt trước ngực.

Scanned by CamScanner

CẮT CHỈ THAY BĂNG

1. DỤNG CỤ

- 1 kẹp phẫu tích.
- 1 kéo nhọn đầu (kéo cong càng tốt).
- 1 kìm kẹp bông sát khuẩn.
- 6 miếng gạc vuông vô khuẩn.
- 1 số củ ấu vô khuẩn.
- Cồn iod 0,5% hoặc ether để sát khuẩn.
- Băng dính.
- Khay đựng dụng cụ có phủ săng vô khuẩn.

2. ĐỘNG TÁC TIẾN HÀNH

2.1. Cắt chỉ:

- Tháo bỏ băng cũ.

- Sát khuẩn 2 mép vết mổ bằng ether hay cồn iod loãng (ether dùng tốt hơn vì chóng bay hơi, đỡ đọng lại nước như cồn).

- Kiểm tra vết khâu xem đã liền chưa bằng cách dùng kìm phẫu tích tách nhẹ hai mép vết mổ ra. Nếu thấy khó tách tức

Scanned by CamScanner



là vết khâu đã bắt đầu liền. Nếu còn tách được dễ dàng tức là chưa liền hẳn.

- Cắt tất cả các mũi chỉ nếu vết khâu đã liền và cắt quãng nếu vết khâu chưa liền hẳn.

- Tiến hành cắt chỉ từ trên xuống dưới hoặc từ dưới lên trên. Cắt từng mũi một.

- Dùng kẹp phẫu tích cặp nhấc 2 đầu mũi chỉ lên. Lấy kéo nhọn đầu cắt đứt sợi chỉ khâu, cắt ở chân chỉ sát với da, cắt bên phía đối diện với nút buộc. Cắt như vậy để tránh đoạn chỉ đã nhiễm bẩn ở ngoài không chui qua vết khâu khi rút chỉ.

- Cắt xong thì rút bỏ sợi chỉ. Cần cắt thứ tự từng mũi chỉ, tránh bỏ sót. Trong trường hợp đặc biệt như vết khâu chưa lành hẳn, vết khâu sưng v.v... có thể cắt cách quãng, để lưu một số mũi chỉ, sẽ cắt vào những ngày sau.

2.2. Băng lại vết mổ:

- Sau khi đã cắt hết chỉ, kiểm tra lại toàn bộ vết mổ để phát hiện những ổ nhiễm khuẩn, nếu có thì nặn hết mủ và tạo điều kiện để dẫn lưu mủ.

- Sát khuẩn lại 2 mép vết mổ bằng ether. Trải hai lớp gạc mỏng vô khuẩn. Dùng băng dính băng giữ.

Scanned by CamScanner

NẠO SẨY THAI

Sẩy thai là một cấp cứu chảy máu và có nguy cơ nhiễm khuẩn, do đó cần giải quyết ngay. Nạo sẩy thai là thủ thuật được tiến hành trong trường hợp thai sắp sẩy, đang sẩy hoặc đã sẩy còn sót rau. Mục đích của thủ thuật là lấy hết phần thai và rau ra để tránh chảy máu và nhiễm khuẩn.

1. CHUẨN BỊ

1.1. Dụng cụ:

- Bàn để dụng cụ có trải khăn vô khuẩn.
- Kìm Pozzi để kẹp cổ tử cung.
- Một kìm hình tim thẳng hoặc cong để gắp thai và rau.
- Hai thìa nạo thai cỡ trung bình và cỡ nhỏ, loại cùn.
- Thước đo buồng tử cung.
- Hai van âm đạo hoặc một van quả tạ.
- Một bộ ống nong Hégar với các cỡ từ nhỏ đến lớn.
- Hai kìm kẹp bông gạc.
- Gạc và củ ấu hấp vô khuẩn, cồn iod loãng.

1.2. Thuốc giảm đau và thuốc hồi sức:

- Atropin 0,00025 g và Dolosal 0,100 g như trong nạo phá thai.

Scanned by CamScanner

- Dung dịch huyết thanh đẳng trương và ưu trương, máu cùng loại và các chất thay máu nếu cần.

- Các loại thuốc trợ tim, trợ sức.

1.3. Người làm thủ thuật:

Rửa tay, mặc áo, đội mũ, đeo khẩu trang, đeo găng tay vô khuẩn.

2. TIẾN HÀNH THỦ THUẬT

- Bệnh nhân nằm tư thế phụ khoa. Khám xác định lại thể tích tử cung, tư thế tử cung, tình trạng cổ tử cung (đóng kín, hé mở, con quay...).

- Sát khuẩn âm đạo, âm hộ và vùng tầng sinh môn.

- Trải khăn vô khuẩn trên bụng, dưới mông, 2 bên đùi.

- Nếu thai đang sẩy hoặc sắp sẩy, cổ tử cung mở rộng, bọc thai còn nằm trong buồng tử cung, máu ra nhiều, có thể cho ngay kìm hình tim vào trong buồng tử cung để lấy bọc thai và các mảnh rau ra, tử cung sẽ co lại ngay, máu sẽ ngừng chảy. Sau đó nạo lại buồng tử cung bằng thìa cùn, lấy hết mảnh rau vụn.

- Nếu thai đã sẩy, cổ tử cung còn mở, bệnh nhân không có biểu hiện nhiễm khuẩn thì đo buồng tử cung rồi cho kìm hình tim vào gắp rau xem còn sót không, sau đó nạo kiểm tra buồng tử cung bằng dụng cụ.

- Nếu thai đã sẩy, nhưng cổ tử cung đóng, không rõ còn sót rau hay không thì tiến hành như sau:

+ Đặt van âm đạo, tìm 2 mép cổ tử cung, dùng kìm Pozzi kẹp môi trước cổ tử cung nếu tử cung đổ sau, kẹp môi sau cổ tử

Scanned by CamScanner

cung nếu tử cung ngả trước và kéo mạnh xuống để tử cung ở tư thế trung gian, cùng trục với âm đạo.

+ Dùng thước đo buồng tử cung thăm dò chiều cao của tử cung. Bắt đầu nong cổ tử cung bằng nến Hégar, nong từ số nhỏ tới số to, thường là tới số 11 thì lọt được kìm hình tim.

Dùng kìm hình tim luồn vào buồng tử cung để gắp mảnh thai và rau sót.

+ Sau đó dùng thìa cùn nạo buồng tử cung lần lượt mặt trước, mặt sau, đáy, 2 bờ và 2 sừng tử cung. Khi buồng tử cung sạch có cảm giác gờn gợn ở đầu thìa nạo, và thấy ra bọt hồng.

+ Lau sạch máu và sát khuẩn lại âm đạo, đóng khố vô khuẩn.

Sau nạo sẩy thai phải dùng kháng sinh để đề phòng nhiễm khuẩn.

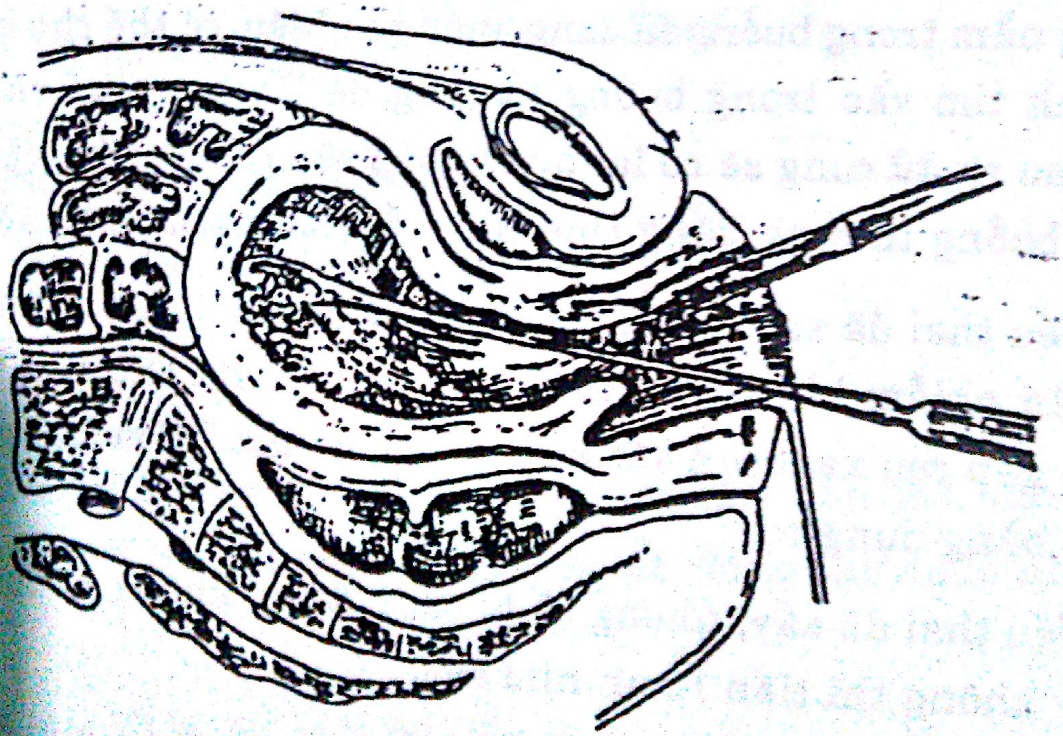

Hình 69. Nạo bằng thìa nạo

Scanned by CamScanner

NẠO PHÁ THAI

Nạo phá thai là phương pháp đình chỉ thai nghén chủ động qua đường âm đạo. Thủ thuật được tiến hành bằng cách nong cổ tử cung để gắp thai và rau, sau đó nạo sạch buồng tử cung. Chỉ được nạo phá thai khi thai còn nhỏ, tuổi thai dưới 12 tuần (tính theo ngày kinh cuối cùng) hay đường kính lưỡng đỉnh dưới 20 mm đo bằng siêu âm.

1. CHUẨN BỊ

1.1. Chuẩn bị dụng cụ:

- Bàn để dụng cụ có trải khăn vô khuẩn.
- Ống nong cổ tử cung (nến Hégar) từ số 5 đến số 12, mỗi ống nong cách nhau 0,5 số.
- 1 kìm Pozzi để kẹp cổ tử cung.
- 1 kìm hình tim để gắp thai.
- 2 thìa nạo cỡ trung bình và cỡ nhỏ.
- Hai van âm đạo hoặc một van quả tạ.
- Thước đo buồng tử cung.
- Kìm kẹp bông gạc.
- Một số củ ấu tẩm cồn iod loãng để sát khuẩn.

Scanned by CamScanner

- 4 khăn vuông vô khuẩn.

1.2. Thuốc giảm đau:

- Atropin 0,00025 g: 1 ống.
- Dolosal 0,1000 g: 1 ống.

Có thể thay thế dolosal bằng seduxen 10 mmg.

1.3. Người làm thủ thuật và người phụ:

Rửa tay, mặc áo, đội mũ, đeo khẩu trang, đeo găng tay vô khuẩn.

2. TIẾN HÀNH THỦ THUẬT

- Bệnh nhân nằm theo tư thế phụ khoa.
- Trước khi làm thủ thuật phải khám lại để xác định thể tích và tư thế tử cung.
- Sát khuẩn âm hộ, âm đạo và vùng tầng sinh môn sau khi đã thông đái.
- Người phụ mở van âm đạo, sát khuẩn lại 2 mép và lỗ cổ tử cung.
- Dùng kìm Pozzi cặp vào mép cổ tử cung để kéo trục cổ tử cung thẳng với trục của tử cung.

Nếu tử cung đổ sau nên cặp vào mép trước cổ tử cung (chỗ 12 giờ). Nếu tử cung đổ trước, nên cặp vào mép sau (chỗ 6 giờ). Như vậy tử cung và cổ tử cung ở trên cùng một trục thẳng, tránh gây thủng eo tử cung khi nong.

Scanned by CamScanner

- Dùng thước đo buồng tử cung để thăm dò chiều cao của tử cung .

- Nong cổ tử cung bằng ống nong lần lượt từ số nhỏ đến số to. Cầm ống nong bằng các đầu ngón tay. Lựa chiều cong ống nong cho phù hợp với thế ngả trước hoặc ngả sau của tử cung. Nong ống cổ tử cung bằng áp lực của cổ tay và bàn tay, không dùng sức mạnh của cẳng tay hoặc cánh tay. Khi đầu ống nong qua lỗ trong cổ tử cung thì lưu ống nong lại một chút để lỗ trong kịp giãn nở, sau đó mới nong đến số to hơn. Nếu số to hơn không vào lọt thì lại quay lại số cũ rồi mới đổi sang số to. Thường chỉ cần nong tới số 11 là đủ để gắp và nạo thai. Trong thì nong cổ tử cung cần thận trọng, tránh đẩy ống nong quá thô bạo làm thủng eo tử cung hoặc tử cung.

- Dùng kìm hình tim luồn vào buồng tử cung, khi đầu kìm chạm đáy tử cung thì lùi lại một chút rồi gắp thai và rau. Chú ý không gắp vào thành tử cung.

- Dùng thìa cùn nạo sạch buồng tử cung, nạo lần lượt từ mặt trước ra mặt sau, vùng đáy, hai bờ và hai sừng tử cung. Khi niêm mạch tử cung sạch rau, sẽ có cảm giác gờn gợn ở đầu thìa nạo, và thấy ra những bọt hồng.

Trong khi gắp thai và nạo buồng tử cung có thể tiêm cho bệnh nhân 5 đơn vị ocytocin để tử cung co tốt, tránh làm tổn thương thành tử cung.

- Lau sạch và sát khuẩn lại âm đạo.

Sau khi nạo phá thai nhất thiết phải dùng kháng sinh 5 ngày để đề phòng nhiễm khuẩn.

Scanned by CamScanner

NẠO THAI TRỨNG

Nạo thai trứng nguy hiểm hơn nạo thai thường rất nhiều, vì tử cung thường to và mỏng, mềm, các nang trứng lại có thể ăn sâu vào cơ tử cung trong chửa trứng xâm lấn nên có thể gây thủng tử cung khi nạo. Trong khi nạo thai trứng thường chảy máu nhiều, dễ gây sốc và thủng tử cung, và nếu nạo không kỹ dễ sót trứng gây nhiễm khuẩn hoặc biến chứng thành ung thư tế bào lá nuôi. Do đó, để đảm bảo an toàn cho bệnh nhân trong khi nạo người thầy thuốc cần phải chuẩn bị tốt và làm đúng kỹ thuật, nhằm đảm bảo an toàn khi nạo và không gây biến chứng về sau.

1. CHUẨN BỊ

1.1. Dụng cụ:

- Bàn để dụng cụ có trải khăn vô khuẩn.
- Đèn dọi vào cổ tử cung (đèn gù).
- Ống nong cổ tử cung, từ số 3 đến số 16, mỗi ống nong cách nhau 0,5 số.
- Kìm Pozzi để kẹp cổ tử cung.
- 2 kìm hình tim thẳng và cong để gắp trứng và rau.
- Thước đo buồng tử cung.

Scanned by CamScanner

- Thìa nạo to, cùn và một thìa nạo nhỏ để nạo kiểm tra lại.
- Máy hút áp lực âm từ -0,2 đến -1.
- Ống hút cỡ số 8 đến số 12, dây hút khít với ống hút.
- 2 van âm đạo.
- Kìm kẹp bông để sát khuẩn.
- Bông ướt, gạc củ ấu, dung dịch cồn iod 5%.

1.2. Chuẩn bị thuốc dùng cho bệnh nhân:

- Thuốc giảm đau: Atropin 0,00025 g x 2 ống.

Dolosal 0,100 g x 1 ống.

- Thuốc hồi sức chống sốc, trợ tim.
- Huyết thanh mặn hoặc ngọt đẳng trương 500 ml và 5 đơn vị ocytocin, truyền nhỏ giọt tĩnh mạch để giúp tử cung co hồi tốt trong khi nạo để cầm máu và tránh thủng tử cung, đồng thời vừa có tác dụng hồi sức cho bệnh nhân.

1.3. Chuẩn bị về phía người thầy thuốc và người phụ:

Rửa tay, mặc áo, đội mũ, đeo khẩu trang, đeo găng tay vô khuẩn.

2. KỸ THUẬT TIẾN HÀNH

- Để bệnh nhân nằm trên bàn theo tư thế phụ khoa.
- Giải thích, động viên cho bệnh nhân yên tâm và tin tưởng vào thầy thuốc, và tiêm thuốc giảm đau.

Scanned by CamScanner

- Truyền nhỏ giọt tĩnh mạch huyết thanh mặn hoặc ngọt đẳng trương có hòa lần 5 đơn vị ôcytocin.

- Sát khuẩn vùng âm hộ, âm đạo, tầng sinh môn sau khi đã thông đái.

- Trải khăn vô khuẩn trên bụng, dưới mông và 2 bên đùi bệnh nhân.

- Đặt 2 van âm đạo để bộc lộ cổ tử cung, sát khuẩn âm đạo và lỗ cổ tử cung, sau đó giao van cho người phụ giữ.

- Dùng kìm Pozzi kẹp cổ tử cung ở môi trước.

- Đo buồng tử cung để xác định chiều cao tử cung trước nạo.

- Nong cổ tử cung từ số nhỏ đến số lớn. Vì cổ tử cung mềm, dễ giãn nở nên thường nong dễ. Cần nong rộng đến số 14.

- Dùng ống hút to số 12 đưa vào buồng tử cung đến đáy tử cung, bật công tắc máy tới áp lực -0,8 mmHg. Dùng máy hút trứng vừa nhanh vừa tạo áp lực âm trong buồng tử cung, lại có tác dụng kích thích tử cung co nhanh, đỡ chảy máu. Trường hợp không có máy hút thì phải nong rộng đến số 18-20 rồi dùng kìm hình tim gắp trứng và rau, phải gắp nhanh để tử cung co hồi nhanh, đỡ chảy máu, phải kiên trì gắp cho hết trứng và rau, và không làm tổn thương đến cơ tử cung. Nếu chảy máu có thể cho truyền ocytocin nhanh hơn, hoặc tiêm ocytocin trực tiếp vào cơ tử cung.

- Khi hết trứng và rau, tử cung co lại, thì dùng thìa to và sắc nạo lại buồng tử cung lần lượt mặt trước, mặt sau, đáy tử

Scanned by CamScanner

cung và 2 sừng. Có thể phải nạo lại 2-3 ngày sau nếu lần đầu nạo chưa sạch hết.

Khi nạo trước tiên dùng thìa cùn to sau đó thay bằng thìa cùn nhỏ để kiểm tra hai sừng.

- Tổ chức nạo phải gửi làm xét nghiệm giải phẫu bệnh lý.

- Sau nạo bắt buộc phải dùng kháng sinh trong một tuần để chống nhiễm khuẩn.

- Hẹn bệnh nhân đến khám lại sau 1 tháng.

Scanned by CamScanner

HÚT ĐIỀU HÒA KINH NGUYỆT

Thực chất đó là phương pháp phá thai sớm và được gọi bằng nhiều tên khác nhau: hút điều hòa kinh nguyệt (menstrual regulation), hút tối thiểu (minisuction), hút tạo kinh nguyệt (menstrual extraction).

1. CHỈ ĐỊNH

Chỉ định hút cho những người phụ nữ hàng tháng vẫn có kinh nguyệt đều, đột nhiên bị chậm kinh chưa quá 14 ngày, nghi ngờ có thai. Cũng có thể chỉ định cho tất cả mọi phụ nữ chậm kinh dưới 14 ngày dù không nghi ngờ có thai.

Nếu có điều kiện nên làm các xét nghiệm để xác định thai nghén như các phản ứng miễn dịch với β HCG.

2. CÁCH TIẾN HÀNH

Trước tiên phải khám phụ khoa xác định tư thế của tử cung một cách chắc chắn, sau đó đưa vào buồng tử cung ống thông Karman cỡ 4-6 mm đường kính bằng chất dẻo mềm, có mở 2 lỗ cửa sổ ở hai bên phía đầu ống. Ống thông được lắp với 1 máy hút, chạy điện, hoặc lắp với một bơm hút Karman dung tích 50ml, điều khiển bằng tay (hay được dùng hơn).

Trong quá trình hút phải quay vòng nhiều lần ống thông để các lỗ cửa sổ tiếp xúc nhiều lần với các thành và góc của

Scanned by CamScanner

buồng tử cung. Các mảnh tổ chức vụn và máu sẽ bị hút vào trong ống thông.

Việc hút được coi là hoàn thành khi tay có cảm giác nhu gãi trên bề mặt của buồng tử cung, và ống thông như bị mút chặt vào thành tử cung, lúc đó sẽ không hút được thêm gì nữa, nhẹ nhàng rút ống thông ra.

Các mảnh tổ chức hút ra phải được thử giải phẫu bệnh lý (vi thể). Nếu có màng rụng mà không thấy có hình ảnh gai rau hoặc tế bào nuôi thì phải theo dõi để để phòng chửa ngoài tử cung.

Thủ thuật được coi là có kết quả khi tử cung không to lên sau hai tuần thăm lại và xét nghiệm thai nghén âm tính. Nếu xét nghiệm còn dương tính phải nạo lại.

Sau khi hút, thai phụ ra huyết ít trong một vài ngày. Một tháng sau khi hút có thể có kinh lại bình thường. Chỉ có xét nghiệm giải phẫu bệnh lý mới biết được chắc chắn là có thai hay chỉ có rối loạn kinh nguyệt.



Hình 70. Dụng cụ hút điều hòa kinh nguyệt

Scanned by CamScanner

KỸ THUẬT ĐẶT VÀ THÁO DỤNG CỤ TỬ CUNG

1. DỤNG CỤ VÀ PHƯƠNG TIỆN

- Dụng cụ tử cung (DCTC) kiểu Super Dana với 4 cỡ: số 1, số 2, số 3, và số 4.

- Cần đặt loại nhỏ dùng cho DCTC số 1, 2 và loại to dùng cho DCTC số 3, 4.

- Thuốc sát khuẩn: còn iod 0,5%, cồn 70°.

- Dầu parafin đã khử khuẩn.

- Van âm đạo.

- Gạc củ ấu, bông ướt.

- Kìm Pozzi.

- Thước đo buồng tử cung.

- Kìm dài kẹp bông.

- Ống nong (nến Hégar) cổ tử cung từ số 4 đến số 8.

- Găng vô khuẩn.

- 5 săng vô khuẩn.

- Khay để dụng cụ.

2. NGUYÊN TẮC CHỌN DCTC

DCTC Super Dana có 4 kích thước:

Scanned by CamScanner

Số 1: dài 25 mm để đặt vào tử cung có chiều cao 6 cm.

Số 2: dài 30 mm để đặt vào tử cung có chiều cao 7 cm.

Số 3: dài 35 mm để đặt vào tử cung có chiều cao 8,5 cm.

Số 4: dài 40 mm để đặt vào tử cung có chiều cao trên 8,5 cm.

Như vậy, số 1 và số 2 dùng cho những người chưa đẻ hay mới đẻ một lần. Số 3 dùng cho những người đã đẻ nhiều lần. Số 4 ít khi dùng tới.

3. NGUYÊN TẮC ĐẶT

- Khi đặt DCTC phải đảm bảo tuyệt đối vô khuẩn giống như khi làm những thủ thuật sản khoa khác. Người đặt phải rửa tay, mặc áo, đội mũ, đeo khẩu trang, đeo găng tay vô khuẩn.

- Đặt dụng cụ tử cung vào trong buồng tử cung sao cho hình thù của DCTC phù hợp với hình thù của buồng tử cung, và DCTC được đặt vào tận đáy tử cung.

4. KỸ THUẬT ĐẶT DCTC

Ở đây chỉ trình bày cách đặt DCTC kiểu Super Dana.

- Chuẩn bị: sát khuẩn âm hộ, âm đạo, trải săng, đặt van âm đạo. Sát khuẩn lại âm đạo, cổ tử cung và lỗ cổ tử cung bằng cồn iod và cồn 70°. Cặp kìm Pozzi vào cổ tử cung. Đo buồng tử cung và qua thước đo xác định lại tư thế của tử cung, chọn DCTC với cỡ thích hợp. Nếu cổ tử cung đóng kín, phải nong cổ tử cung để có thể cho lọt ống đặt DCTC.

Scanned by CamScanner

- Lắp DCTC Super Dana vào ống đặt. Ống loại nhỏ dùng cho DCTC số 1 và số 2, loại to dùng cho số 3 và 4. Chiều dài từ đầu trên ống đến nấc hãm là 4,5 cm (loại nhỏ) và 5,5 cm (loại to). Luồn cần vào ống, móc cần vào phần cuối của DCTC. Kéo cần cho DCTC chui dần vào trong ống, một tay kéo, tay kia ta dùng hai ngón bóp vào DCTC cho DCTC dài ra, chiều ngang nhỏ lại, tạo điều kiện cho DCTC chui vào lòng ống đặt. Tránh lắp DCTC quá sớm vào ống đặt, sợ ảnh hưởng đến tính chất đàn hồi của DCTC sau này.

- Đưa ống qua cổ tử cung vào buồng tử cung, chú ý để ngành ngang ở cuối ống nằm trên cùng bình diện trước sau của buồng tử cung, và mỏm lồi của đuôi ở điểm 12 giờ, như vậy đầu móc của cần sẽ quay ra trước.

- Trong khi một tay đưa dần ống đặt vào tử cung thì tay kia kéo mạnh kim Pozzi ra phía ngoài, rồi giữ chung với ống đặt. Đẩy cần từ từ để đưa DCTC vào buồng tử cung cho đến khi hết nấc. Khi DCTC đã nằm gọn trong buồng tử cung thì từ từ quay cần 180°, để đầu móc của cần nhả phần đuôi DCTC ra. Sau đó rút cần ra khỏi ống. Ống sẽ rút ra sau cùng. Sát khuẩn lại cổ tử cung và âm đạo.

5. KỸ THUẬT THÁO DCTC

Khi tháo DCTC cũng cần vô khuẩn như khi đặt. Dụng cụ chỉ cần van âm đạo hay mỏ vịt, kìm Pozzi, thước đo buồng tử cung và móc rút DCTC. Kẹp kìm Pozzi vào cổ tử cung. Đưa thước đo vào buồng tử cung để thăm dò cho đến khi chạm vào DCTC, lúc

Scanned by CamScanner

đó rút thước ra, cho móc DCTC vào, nhẹ nhàng quay móc các chiều, để móc được vào DCTC rồi kéo ra. Sát khuẩn lại cổ tử cung.

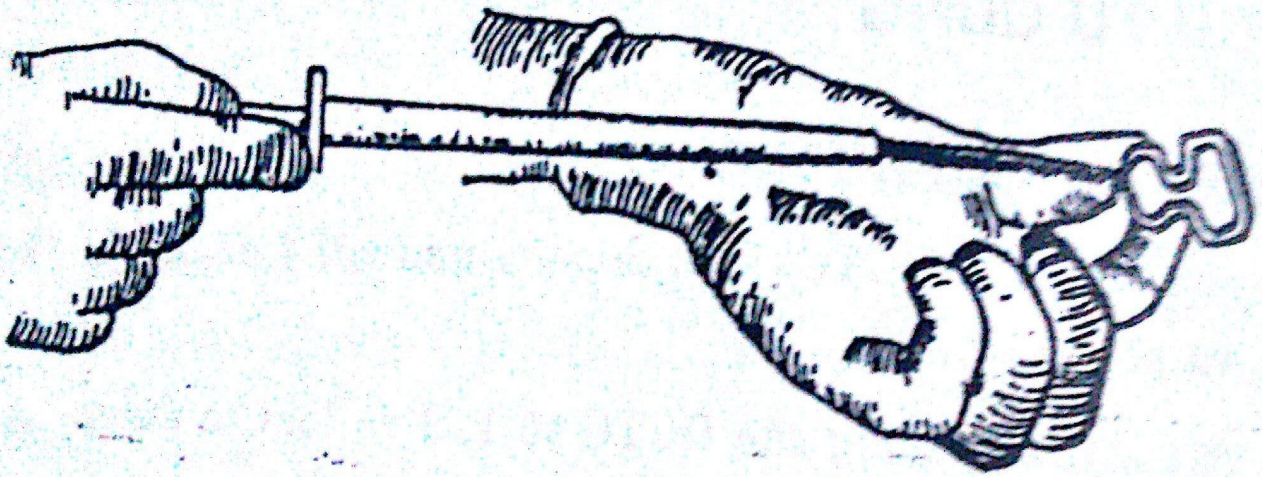

Hình 71

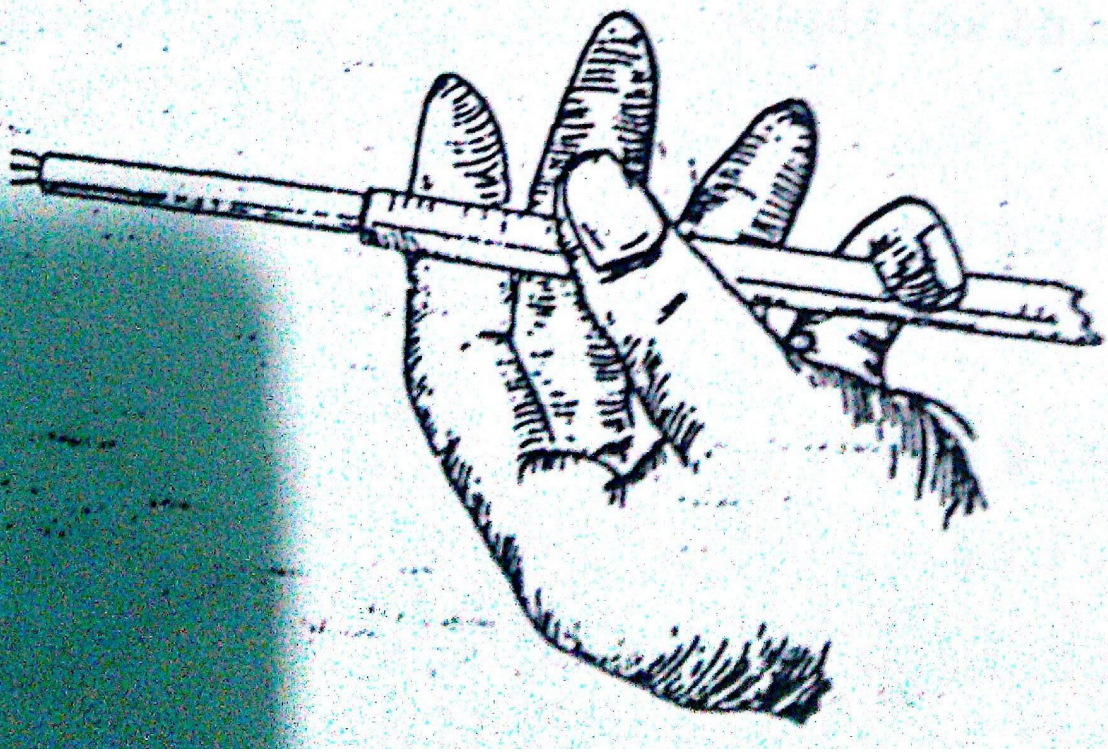

Scanned by CamScanner

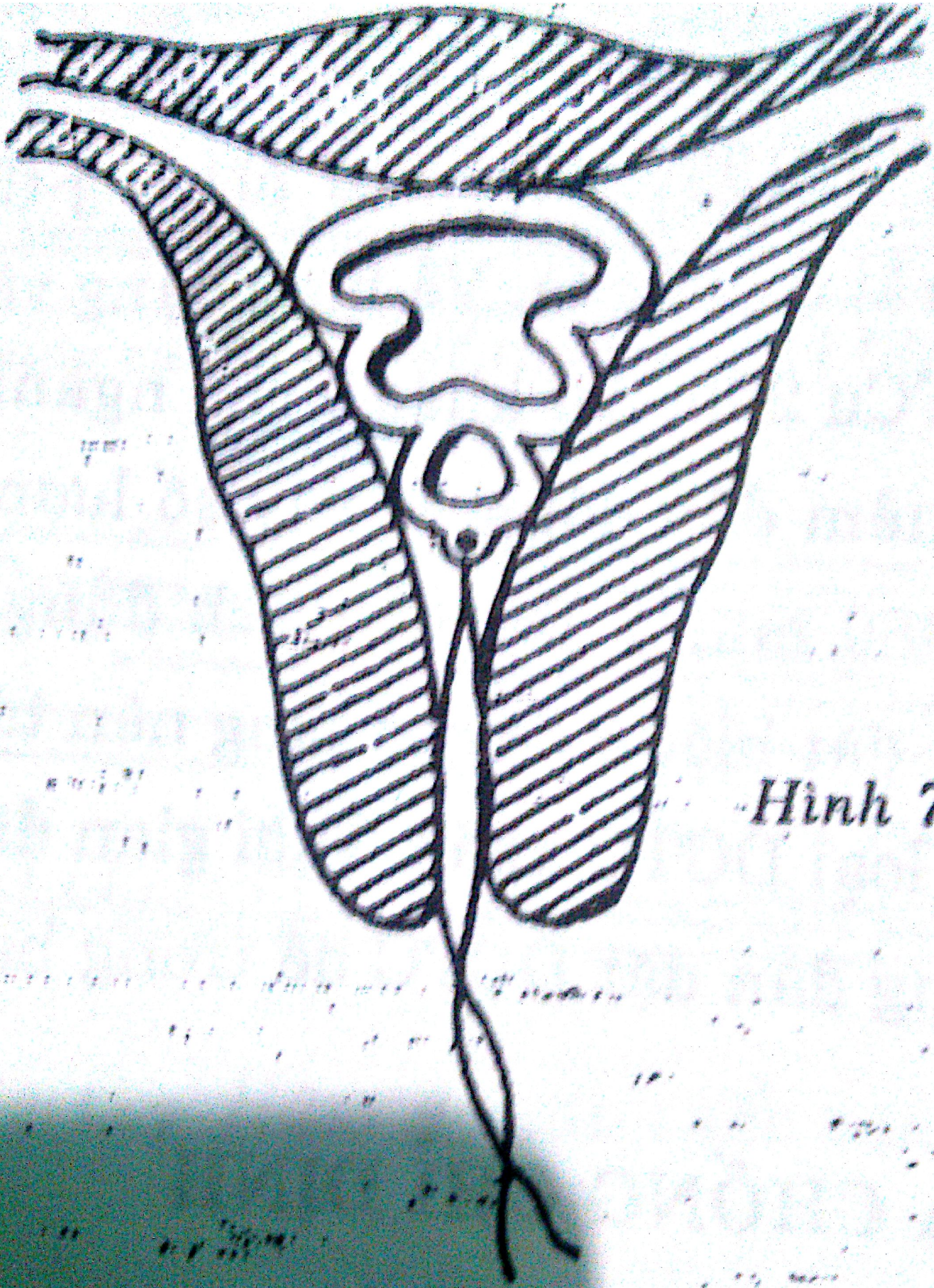

Hình 73

Scanned by CamScanner

KỸ THUẬT ĐẶT DỤNG CỤ TỬ CUNG CÓ DÂY

Hiện nay trên thế giới hầu như không dùng dụng cụ tử cung (DCTC) loại kín (như Dana) nữa, mà có xu hướng dùng DCTC hở, tức là có dây để người phụ nữ có thể kiểm tra xem DCTC có bị tuột không, và để có thể tháo DCTC dễ dàng, không có tai biến.

Mỗi loại DCTC có cách đặt hơi khác nhau. Sau đây là những điểm chung về kỹ thuật đặt DCTC có dây:

- Trước tiên giải thích rõ quá trình đặt cho người phụ nữ biết. Cho người phụ nữ xem DCTC sắp được đặt.

- Có thể tiêm cho người phụ nữ thuốc an thần hay thuốc chống co thắt 15 phút trước khi đặt (seduxen hay atropin).

- Khám phụ khoa để chắc chắn không có thai, không có viêm tiểu khung và biết được vị trí tử cung.

- Đặt mỏ vịt, tìm cổ tử cung. Lau cổ tử cung ít nhất 3 lần với một dung dịch sát khuẩn như dung dịch iodin 1/2500, hoặc dung dịch benzylonium.

- Dùng kẹp Pozzi kẹp môi trên cổ tử cung và kéo mạnh để trục tử cung thẳng với trục âm đạo.

- Đo chiều cao tử cung.

- Đặt DCTC vào cần đặt trong điều kiện vô khuẩn.

Scanned by CamScanner

- Kéo mạnh vào kẹp Pozzi và cho cần đặt vào qua lỗ cổ tử cung tới đáy tử cung. Đưa DCTC vào buồng tử cung hoặc bằng cách đẩy (đẩy nòng của cần đặt) hoặc bằng cách rút ra (rút nòng của cần đặt), kỹ thuật rút được nhiều người ưa thích hơn, vì tránh được thủng tử cung.

- Sau khi rút nòng và cần đặt ra thì cắt dây DCTC chỉ còn để lại cách cổ tử cung từ 3 đến 5cm và dùng kẹp gấp đầu dây lại, đẩy vào một bên túi cùng.

- Sau khi đặt DCTC nên cho bệnh nhân:

Papaverin 0,04 g x 2 viên x 3 ngày.

Ampicilin 0,25 g x 4 viên x 5 ngày.

Nếu có điều kiện nên cho:

Viên sắt: 4 viên/ngày x 2-3 ngày trong tuần và dùng nhiều tháng.

Thời gian đặt DCTC tốt nhất vẫn là sau khi sạch kinh. Cũng có thể đặt sau đẻ 6 tuần nếu chắc chắn không có thai lại, sau hút điều hòa kinh nguyệt hay sau nạo thai nhỏ nếu chắc chắn không sót rau.

Scanned by CamScanner

KỸ THUẬT ĐẶT DỤNG CỤ TỬ CUNG TCu 380A

Bắt đầu từ tháng 10/1990. Dụng cụ tử cung (DCTC) TCu 380A được dùng rộng rãi ở nước ta. Về hình dạng và kích thước DCTC này giống hệt TCu 200, chỉ khác ở chỗ ngành ngang chữ T ở hai bên có quấn thêm dây đồng, vì vậy số lượng đồng được phóng ra nhiều hơn (380 mm^2). Dơ diện tích đồng tiếp xúc với thân tử cung rộng hơn, đặt biệt ở đáy tử cung nên tác dụng tránh thai cao hơn so với các loại DCTC khác. Thời gian đặt có tác dụng là 8 năm, có bảng hướng dẫn đặt DCTC để trong bao (hình 74).

1. CHỈ ĐỊNH VÀ CHỐNG CHỈ ĐỊNH

1.1. Chỉ định:

- Các phụ nữ trong lứa tuổi sinh đẻ muốn tránh thai.
- Tiền sử đã có sẩy thai, nạo thai hoặc đẻ.
- Không có viêm nhiễm bộ phận sinh dục.

1.2. Chống chỉ định:

- Viêm nhiễm đường sinh dục chưa điều trị khỏi.
- Có bệnh lây truyền dọ tình dục.
- Có tiền sử chửa ngoài tử cung.

Scanned by CamScanner



A

Dụng cụ tử cung để trong bao đã tiệt khuẩn

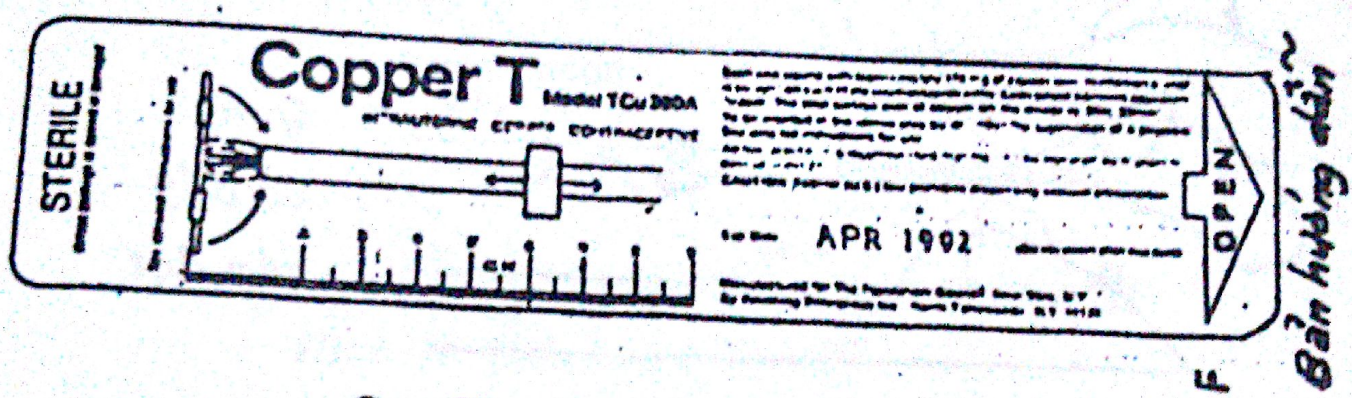

F

Bản hướng dẫn

C = Hãm độ sâu (nắc xanh)

B



Cần đặt

D



ống dẫy.



E

Dụng cụ tử cung

Scanned by CamScanner

- Nghi ngờ có bệnh ác tính đường sinh dục.
- Rong kinh, rong huyết chưa rõ nguyên nhân.
- Tử cung dị dạng, tử cung đôi, tử cung 2 sừng.
- Có thai hoặc nghi ngờ có thai.
- Sa sinh dục độ II và độ III.
- Một số bệnh nội khoa như tim mạch, gan, thận, nội tiết.

2. THỜI GIAN ĐẶT

- Ngay sau khi sạch kinh đặt là tốt nhất vì cổ tử cung còn hé mở, dễ đặt.

- Sau đẻ 42 ngày có thể đặt nhưng cần thận trọng vì dễ bị thủng tử cung, vì tử cung còn mềm.

- Ngay sau khi hút điều hoà kinh nguyệt và sau khi nạo thai nếu đảm bảo không bị sót rau, sót thai và đường sinh dục không bị viêm nhiễm.

Chú ý:

Không đặt ngay sau đẻ vì tỷ lệ tụt DCTC và nhiễm khuẩn cao.

3. KỸ THUẬT ĐẶT

Phải khám phụ khoa trước khi đặt. Phải bảo đảm 2 nguyên tắc khi đặt: vô khuẩn và đặt đúng kỹ thuật hướng dẫn.

3.1. Cách đặt:

- Dùng mỏ vịt hay 2 van bộc lộ rõ cổ tử cung.
- Sát khuẩn kỹ cổ tử cung và âm đạo.

Scanned by CamScanner

- Dùng kìm 2 răng kẹp môi trên hay môi dưới cổ tử cung (tùy theo tư thế tử cung ngả trước hay sau).

- Kéo kìm nhẹ nhàng xuống phía dưới để thân và cổ tử cung ở trên một đường thẳng.

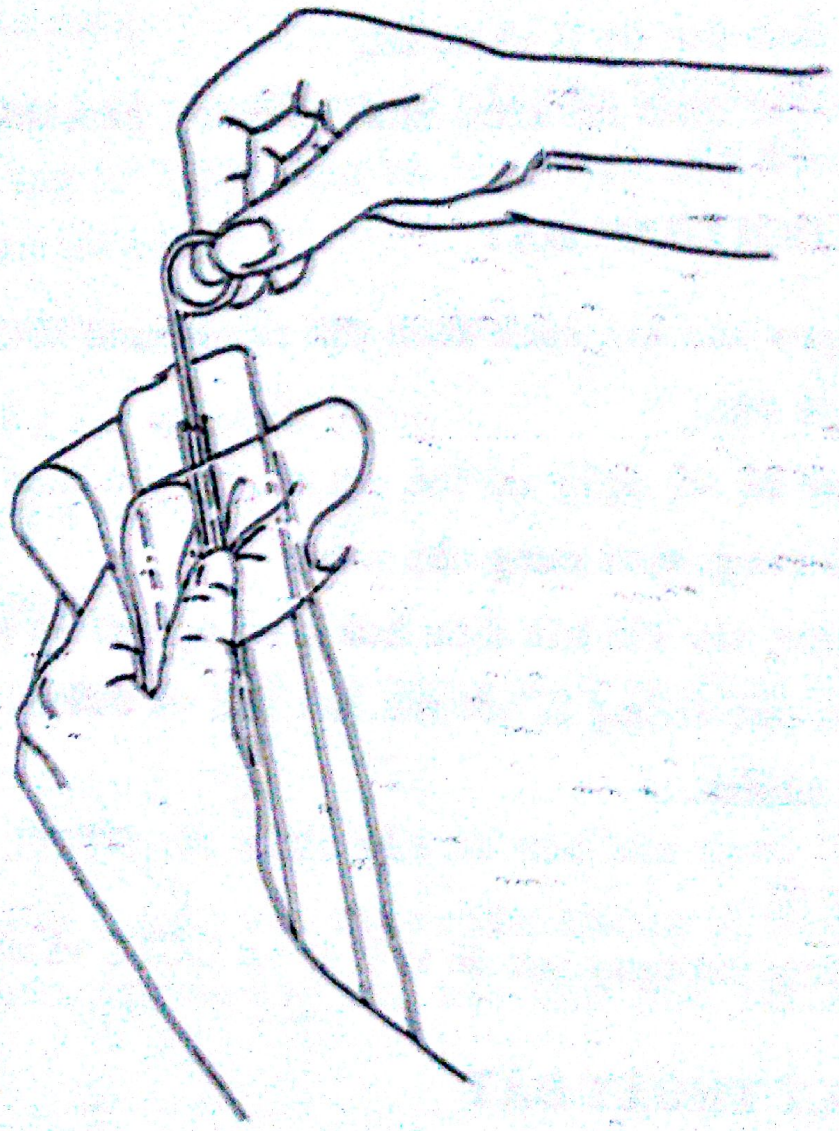

Hình 75. Mở bao DCTC ở phía cuối bao. Kiểm tra ống đẩy đặt trong cần đặt

- Đo buồng tử cung. Nếu lỗ cổ tử cung bị chít không đo được thì nong nhẹ nhàng, nếu chiều dài buồng tử cung dưới 6,5 cm thì không nên đặt DCTC TCu380A.

Scanned by CamScanner

- Để hạn chế nhiễm khuẩn, DCTC chỉ được lấy ra khỏi bao trước khi đặt. Ngành ngang phải được cho vào cần đặt sâu ít nhất 6mm. Phải cho ngành ngang vào cần đặt trước khi mở bao và cũng không được để ngành ngang bị gấp trong cần lâu quá 5 phút, để khỏi ảnh hưởng đến sự duỗi ra 90 ^{o} của ngành ngang (hình 75, 76, 77).

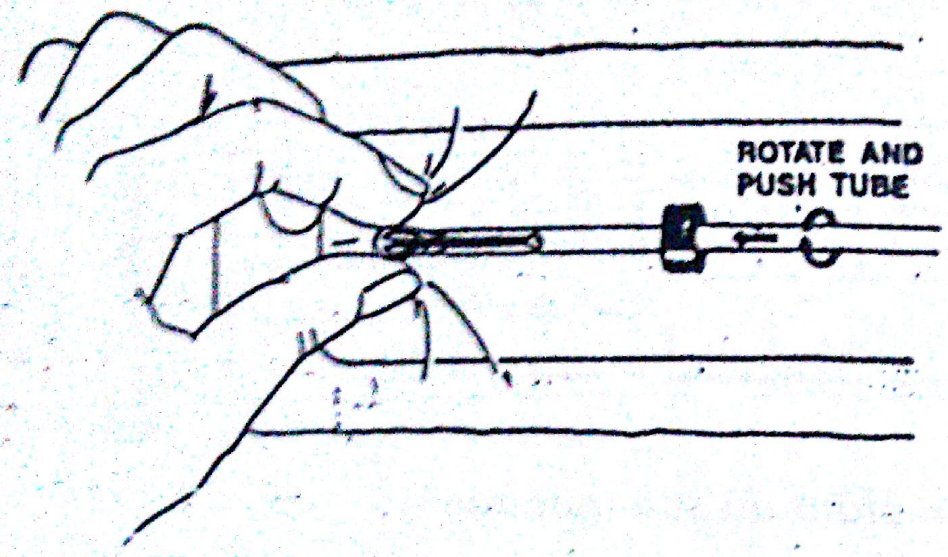

Quay và đẩy cần đặt

Hình 76. Cho ngành ngang vào cần đặt (thao tác trong bao)



Hình 77. Ngành ngang nằm trong cần đặt

- Điều chỉnh lại hãm độ sâu (nấc xanh) để chiều dài từ đỉnh chỏ T đến cổ tử cung tương ứng với chiều cao của tử cung mà ta đo được trên thước đo (hình 78).

Scanned by CamScanner

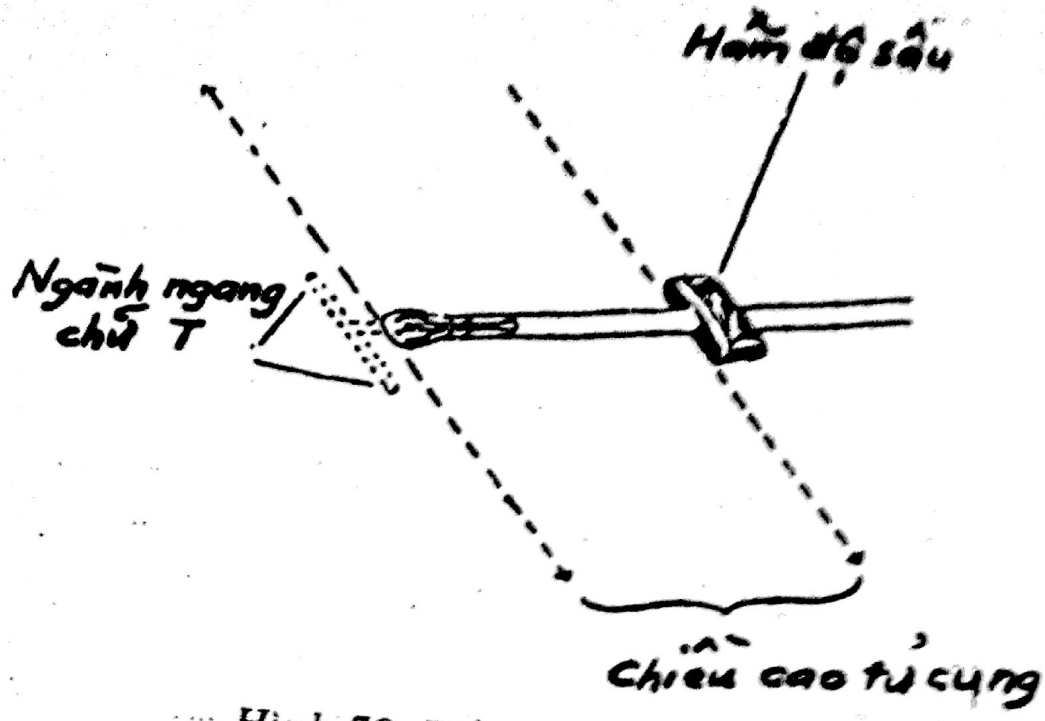

Hình 78. Điều chỉnh hãm độ sâu cho tương ứng với chiều cao tử cung

- Đặt nhẹ nhàng cần đặt có DCTC vào buồng tử cung cho tới khi chạm vào đáy tử cung, nấc xanh chạm vào cổ tử cung (hình 79).

- Không di chuyển ống đẩy, dùng tay kia kéo nhẹ nhàng cần đặt xuống dưới để giải phóng ngành ngang của chữ T ở đáy tử cung (hình 80).

- Vẫn không di chuyển ống đẩy, nhẹ nhàng đẩy cần đặt lên trên để chạm vào đáy tử cung (đây là thì cơ bản khác với đặt DCTC TCu 200) (hình 81).

- Tháo từ từ ống đẩy ra trong khi vẫn giữ cố định cần đặt.

- Tháo cần đặt ra từ từ cho tới khi nhìn thấy dây DCTC (hình 82).

Scanned by CamScanner

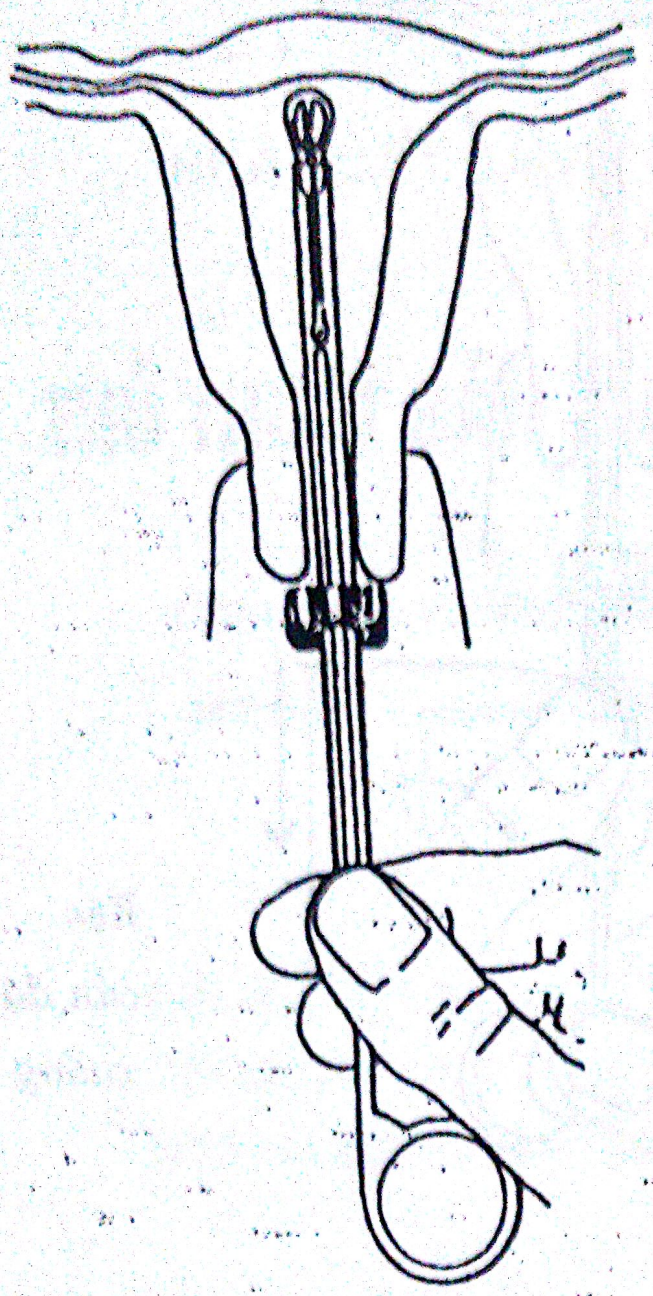

Hình 79. Đặt cần đặt có dụng cụ tử cung vào buồng tử cung

- Cắt dây DCTC cách cổ tử cung 3 cm, gập đầu dây vào túi cùng sau.

3.2. Tháo DCTC

Chỉ định

- **Muốn có thai lại.**

Scanned by CamScanner