TRƯỜNG ĐẠI HỌC Y HÀ NỘI
BỘ MÔN NGOẠI

CẤP CỨU NGOẠI KHOA

(NHI KHOA)

Thư viện ĐH Trà Vinh
1 1 3 0 9 7 1

NHÀ XUẤT BẢN Y HỌC

TRƯỜNG ĐẠI HỌC Y HÀ NỘI
BỘ MÔN NGOẠI

CẤP CỨU NGOẠI KHOA

NHI KHOA

TRƯỜNG ĐẠI HỌC TRÀ VINH
THƯ VIỆN
PHÒNG MƯỢN

NHÀ XUẤT BẢN Y HỌC
HÀ NỘI - 2005

Chủ biên:

GS. ĐẶNG HANH ĐỆ

Tham gia biên soạn:

PGS. TS. TRẦN NGỌC BÍCH

PHÓ CHỦ NHIỆM KHOA PHẪU THUẬT NHI

BỆNH VIỆN VIỆT ĐỨC

LỜI NÓI ĐẦU

Cấp cứu ngoại khoa, luôn là vấn đề thời sự, cấp thiết không những của những phẫu thuật viên mà còn là của tất cả những người làm công tác y tế.

Những năm trước đây của thế kỷ trước, Nhà xuất bản Y học đã ấn hành quyển **Cấp cứu ngoại khoa**, nhưng trải qua một thời gian dài với những tiến bộ trong y học nói chung cũng như sự phát triển của ngành ngoại khoa nước ta nói riêng, chúng tôi biên soạn lại quyển **Cấp cứu ngoại khoa** với sự tham gia của nhiều phẫu thuật viên chuyên khoa có kinh nghiệm.

Quyển sách sẽ được xuất bản làm nhiều tập, mỗi tập ứng với một chuyên khoa như: Nhi khoa, Thần kinh, Tim mạch lồng ngực, Tiêu hoá, Tiết niệu, Chấn thương.

Chúng tôi hy vọng với lần xuất bản này, quyển sách sẽ đáp ứng tốt hơn với lòng mong đợi của các bạn đồng nghiệp.

ĐẶNG HANH ĐỆ

MỤC LỤC

Lời nói đầu	3
1. Teo thực quản - Rò khí thực quản	7
2. Thoát vị hoành	25
3. Tắc môn vị và hang vị	39
4. Tắc ruột sơ sinh	44
5. Dị hậu môn trực tràng	58
6. Thoát vị trong dây rốn và khe hở thành bụng	75
7. Teo đường mật	84
8. Hẹp phì đại môn vị	95
9. Lồng ruột ở trẻ bú mẹ và trẻ em	105
10. Tắc ruột ở trẻ em	121
11. Viêm phúc mạc phân xu	134
12. Viêm ruột hoại tử ở sơ sinh	139
13. Viêm phúc mạc ở trẻ em	147
14. Viêm hoại tử ruột non ở trẻ em	160
15. Viêm ruột thừa ở trẻ em	170
16. Giun chui ống mật	181
17. Bàng quang lộ ngoài	190
18. Xoắn tinh hoàn ở trẻ em	196
19. Teo ruột non bẩm sinh	200
20. Tắc tá tràng	216
21. Tắc ruột do ruột quay và cố định bất thường	230
22. Ống tiêu hoá đôi ở trẻ em	243

TEO THỰC QUẢN RÒ KHÍ THỰC QUẢN

1. ĐẠI CƯƠNG

Teo thực quản được William Durston mô tả lần đầu tiên vào năm 1670. Năm 1913, Richier mổ thất đường rò khí - thực quản. Năm 1929, Vogt đã mô tả các dị dạng của thực quản, trong đó có thể bệnh rò khí - thực quản. Vào cuối những năm 30, nhiều tác giả đã mô tả các phương pháp nhiều thì mổ chữa teo thực quản. Tới những năm 50, phương pháp mổ một thì đã ra đời và tỷ lệ sống sau mổ ngày một cao nhờ tiến bộ của gây mê-hồi sức, của kỹ thuật điều trị trước, trong và sau mổ.

Trong dị tật teo thực quản, có nhiều thể bệnh, có thể chỉ có teo thực quản đơn thuần nhưng có thể bệnh có rò khí thực quản và có thể bệnh chỉ có rò khí thực quản mà không có teo thực quản nên về thuật ngữ đã có các tên gọi cho dị tật này là:

- Teo thực quản bẩm sinh.
- Rò khí - thực quản.
- Teo thực quản bẩm sinh và rò khí - thực quản.

Ở tên gọi thứ ba này, đã có đủ các thể bệnh của dị tật này.

2. BÀO THAI HỌC

Teo thực quản xảy ra do có rối loạn về sự phát triển của bào thai ở giai đoạn thai từ 4-6 tuần. Điều này giải thích teo thực quản hay kết hợp với một số dị tật khác như tim, cột sống, hệ tiết niệu và ống tiêu hóa.

Theo sự phát triển bình thường của bào thai thì nụ khí quản xuất hiện ở tuần lễ thứ 4 và 5, ruột nguyên thủy được biệt hóa phân tách khí quản ra trước và thực quản ra sau. Sự phân tách này thực hiện từ thấp lên cao và sự phát triển của khí quản từ cao xuống thấp cho tới lúc hình thành hai mỏm phế quản phổi ở tuần lễ thứ 8.

Sự phát triển của thực quản theo hai hướng, lên trên và xuống dưới.

Ở thời kỳ này, có thể xảy ra sự phát triển bất thường, dẫn tới dị dạng trục khí - thực quản và một số dị dạng khác kèm theo.

Sự bất thường trong quá trình hình thành vách ngăn giữa khí-thực quản là nguyên nhân gây teo thực quản và rò khí thực quản.

- Sự chuyển vị trí vách khí - thực quản ra sau gây teo thực quản.
- Sự đóng không kín vách khí - thực quản gây rò khí- thực quản.

3. GIẢI PHẪU

Cấu tạo thành thực quản gồm ba lớp: lớp cơ, lớp dưới niêm mạc, lớp niêm mạc, không có lớp thanh mạc như ruột.

Cấp máu cho thực quản là các mạch máu từ các mạch ở cổ, động mạch liên sườn, động mạch chủ ngực. Các động mạch chạy dọc theo thành thực quản. Sự cấp máu ở một phần ba trên thực quản phong phú hơn.

Trong teo thực quản, đoạn thực quản phía trên chỗ teo dãn to, thành dày, có cấp máu tốt nên thuận lợi cho khả năng phẫu tích làm dài tối đa và có thể thực hiện được đường rạch vòng tròn hết lớp cơ nhưng ngoài niêm mạc để làm dài thêm đoạn thực quản đầu trên mà không sợ thiếu máu ở phần túi cùng trên thực quản. Còn đoạn thực quản dưới chỗ teo thường nhỏ, thành mỏng, khi phẫu tích để kéo dài lên phải chú ý không được cắt vào các mạch máu đi vào thành thực quản và dây thần kinh phế vị đi bên cạnh.

Do không có thanh mạc che phủ như dạ dày - ruột nên khả năng liền vết khâu nối thực quản khó hơn. Đường mổ và kỹ thuật nối thực quản ngoài phế mạc sẽ bảo vệ được lớp phế mạc thành ngực sau để che phủ miệng nối, do vậy sẽ góp phần giúp liền miệng nối, giảm tỷ lệ rò - bục.

4. PHÂN LOẠI THỂ BỆNH

4.1. Phân loại của Ladd và Gross: chia thành 5 loại:

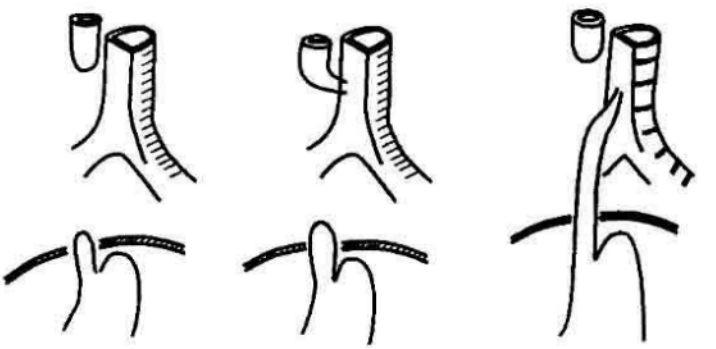

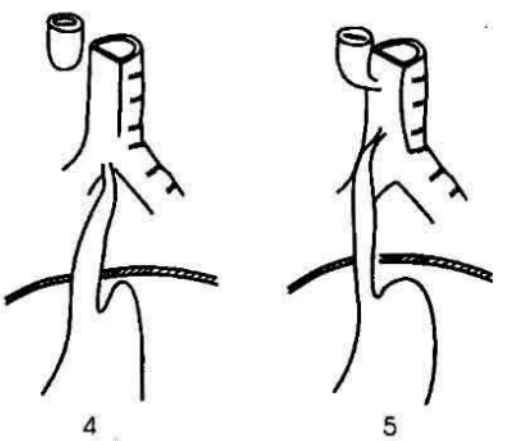

- *Loại 1*: Teo gián đoạn 2 đầu thực quản và không có rò khí thực quản. Hai đầu thực quản cách nhau với độ dài hơn 4 đốt sống nên thường không nối ngay 2 đầu thực quản được hoặc nối rất khó khăn với tỷ lệ biến chứng cao. Tần xuất gặp khoảng 7-10% tổng số teo thực quản.
- *Loại 2:* gặp khoảng 1% trong số teo thực quản. Hai đầu thực quản teo cách xa nhau nhưng có rò đầu thực quản trên với khí quản.
- *Loại 3 và 4*: Thường gặp với tỷ lệ từ 75-85 % theo các tác giả. Hai đầu thực quản teo với khoảng cách không xa như ở loại 1 và 2. Đầu thực quản trên bịt kín ở vị trí từ đốt sống lưng 1 tới lưng 4. Đầu thực quản dưới thông với khí quản (loại 3) hoặc phế quản gốc phải (loại 4).

  Teo thực quản loại 3 thường gặp và có tiên lượng tốt, thuận lợi cho mổ một thì, vì khoảng cách giữa 2 đầu thực quản thường không quá 3 đốt sống.
- *Loại 5*: Loại teo đặc biệt với 2 đầu thực quản đều thông với khí quản. Khoảng cách giữa 2 đầu thực quản thường không xa nhau.

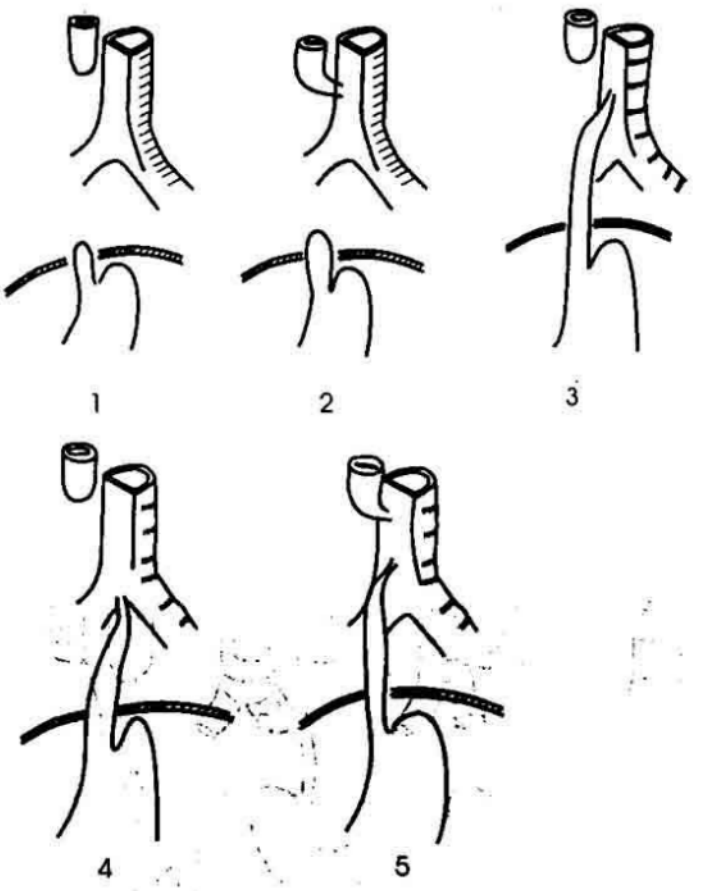

Hình 1.1. Phân loại của Ladd và Gross

4.2. Phân loại của Bettex M - Kuffer F - Scharli A: thành 4 loại:

- *Loại 1*: Teo thực quản thành dây xơ, ít gặp.

4.4. Đề nghị phân loại của chúng tôi

Mục đích của phân loại nhằm dễ có chẩn đoán và chọn kỹ thuật mổ phù hợp nên chúng tôi thấy có thể phân thành 3 loại:

- *Loại 1*: Teo thực quản không có rò khí thực quản.

Khoảng cách của 2 đầu thực quản có thể gần nhau ở teo thể màng ngăn hoặc xa nhau, cách nhau vài đốt sống.

- *Loại 2:* Teo thực quản, có rò khí thực quản. Loại này chia thành 3 thể:
  + Loại 2-a: Teo thực quản, có rò đầu dưới thực quản với khí quản. Thể bệnh này hay gặp nhất.
  + Loại 2-b: Teo thực quản, có rò đầu trên thực quản với khí quản, ít gặp.
  + Loại 2-c: Teo thực quản, có rò cả 2 đầu thực quản với khí quản, ít gặp.
- *Loại 3:* Không teo thực quản nhưng có rò thực quản với khí quản. Loại này ít gặp.

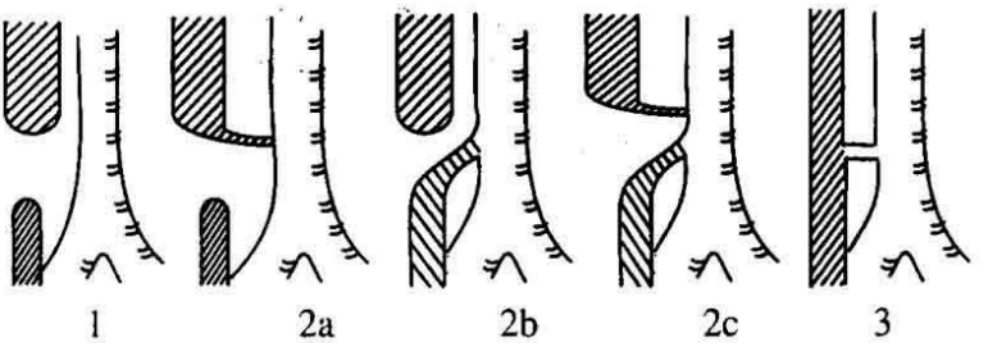

Hình 1.4. Phân loại của Trần Ngọc Bích

5. TẦN SỐ

Tỷ lệ mắc ở trẻ sau đẻ là 1/2.500. Tỷ lệ mắc bệnh giữa trẻ trai và gái tương đương nhau.

6. DỊ TẬT PHỐI HỢP

- Cân nặng: thiếu cân (< 2500 gam) vào khoảng 20% số bệnh nhân.
- Mắc dị tật khác: khoảng 50% số bệnh nhân. Bao gồm các dị tật thuộc về cột sống, tim mạch, đường tiêu hoá, hệ tiết niệu... như tắc môn vị, tắc tá tràng, dị tật hậu môn trực tràng, thận niệu quản đôi, niệu quản lạc chỗ...

7. TIỀN SỬ - TRIỆU CHỨNG LÂM SÀNG

7.1. Trước đẻ

Mẹ bệnh nhân bị teo thực quản thường bị đa ối, chu vi vòng bụng mẹ to, nhiều nước ối và tỷ lệ đẻ thiếu tháng cũng cao. Đây là dấu hiệu sản khoa cần chú ý để phát hiện dị tật ống tiêu hoá trước và sau đẻ bằng siêu âm.

7.2. Sau đẻ

Tuỳ theo thể loại dị tật mà triệu chứng lâm sàng có những biểu hiện khác nhau.

7.2.1. Triệu chứng lâm sàng của thể bệnh teo thực quản gián đoạn, có rò đầu dưới thực quản với khí quản - phế quản

Đây là thể bệnh hay gặp nhất.

- Sùi "bọt cua": Ngay sau khi sinh ra, trẻ có nhiều nước bọt trào ra ngoài mũi-miệng một cách bất thường, trông như "bọt cua".
- Tím môi, khó thở: khi có nước bọt trào ra hoặc sau ăn sữa ngay từ lần đầu tiên.
- Viêm phổi, suy hô hấp: do nước bọt hít vào và đặc biệt dịch dạ dày - mật trào ngược vào trong đường hô hấp qua rò khí - thực quản. Viêm phổi thường xảy ra sớm. Nghe phổi thấy có nhiều ran ẩm.

Có thể có suy hô hấp với các đợt ngừng thở kéo dài.

- Đói lả, mất nước - điện giải: vì không ăn được và thiếu nuôi dưỡng đường tĩnh mạch.
- Sốt: do viêm phổi và rối loạn nước điện giải.
- Bụng: thường trướng nhẹ do khí từ khí phế quản qua đường rò vào trong dạ dày.
- Đặt ống thông vào dạ dày không được, ống thông thường chỉ vào sâu độ 11-12 cm kể từ mũi, nếu cố đẩy sâu vào thì đầu ống thông có thể chui ra miệng.

Đặt ống thông vào dạ dày cho tất cả trẻ sơ sinh có đùn nhiều nước bọt ra mũi-miệng là một thủ thuật cần phải làm sớm để chẩn đoán sớm teo thực quản.

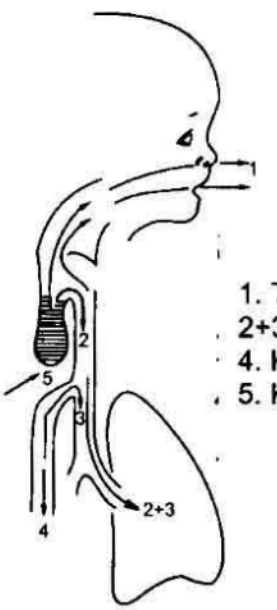

Hình 1.5. Sơ đồ triệu chứng teo thực quản, rò khí thực quản

1. Trào ngược nước bọt.
2+3. Trào ngược vào phổi.
4. Không khí vào dạ dày.
5. Không ăn uống được.

7.2.2. Triệu chứng lâm sàng của thể bệnh teo gián đoạn thực quản, có rò đầu trên thực quản với khí quản

Tím môi và khó thở, dấu hiệu viêm phổi xuất hiện rất sớm do nước bọt vào nhiều trong phổi. Bụng xẹp vì không có hơi trong ruột và dạ dày. Đặt ống thông qua mũi vào dạ dày thì ống thông có thể vào trong khí phế quản và hút ra dịch nước bọt hít vào.

7.2.3. Triệu chứng lâm sàng của thể bệnh teo thực quản, có rò 2 đầu thực quản vào khí quản

Có các triệu chứng lâm sàng gần như hai thể bệnh trên nhưng dấu hiệu viêm phổi xuất hiện rất sớm do dịch nước bọt chảy vào nhiều trong phổi và do trào ngược dịch dạ dày vào phổi.

7.2.4. Triệu chứng lâm sàng của thể bệnh teo thực quản mà không có rò khí - thực quản

Triệu chứng gần như thể teo, có rò đầu dưới thực quản với khí quản nhưng bụng bệnh nhân xẹp, không có hơi trong dạ dày-ruột.

7.2.5. Triệu chứng lâm sàng của thể bệnh rò khí - thực quản, không có teo thực quản

Bệnh nhân vẫn ăn, uống bình thường nhưng có nhiều đợt viêm phổi và bị gần như liên tục. Có thể có ho sặc trong khi ăn. Soi -chụp khí quản hoặc thực quản để chẩn đoán được nguyên nhân.

8. X.QUANG

Là phương pháp khám để chẩn đoán: có teo thực quản không, có rò khí - thực quản không bằng chụp ngực và bụng, có bơm thuốc cản quang vào túi cùng trên của thực quản.



Hình 1.6. Túi cùng thực quản trên ở đốt sống ngực III và hình hơi trong dạ dày - ruột

8.1. Xác định túi cùng trên

Bằng cách bơm không khí hoặc thuốc cản quang hoặc đặt ống thông có cản quang vào túi cùng trên thực quản rồi chụp tư thế thẳng đứng.

Nếu bơm không khí qua ống thông thì bơm làm dãn túi cùng trên và chụp ngay khi đang bơm.

Nếu bơm thuốc cản quang thì dùng khoảng 0,5 - 1 ml loại thuốc cản quang như Telebrix, Hypaque. Lượng thuốc cản quang chỉ cần tráng đủ ở đáy túi cùng là đủ, sau khi chụp phải hút lại ngay thuốc đã bơm vào.

Dùng ống thông có cản quang hoặc đầu ống thông có vật cản quang đặt vào túi cùng trên thực quản cũng là một cách làm để chẩn đoán.

8.2. Xác định có không khí ở trong dạ dày - ruột

Thường chụp ngực-bụng cùng một phim. Chụp ở tư thế thẳng đứng, giữ cho bệnh nhân ở tư thế thẳng để xác định vị trí của túi cùng ở đốt sống ngực thứ mấy và túi cùng thực quản ở bên phải hay trái cột sống.

8.3. Các khả năng sau chụp phim để làm chẩn đoán

8.3.1. Có teo thực quản gián đoạn khi có

Thuốc cản quang đọng ở túi cùng trên của thực quản.

Thuốc cản quang ở túi cùng trên vào khí phế quản trong trường hợp có rò đầu trên thực quản với khí quản. Soi khí quản hoặc thực quản để xác định chẩn đoán.

8.3.2. Có rò thực quản đầu dưới với khí - phế quản

Khi có hơi trong dạ dày-ruột mà teo thực quản là có rò khí - thực quản.

Trong một số trường hợp có thể thấy được hình khí trong ống thực quản từ lỗ rò khí - thực quản tới dạ dày nếu chụp đúng thì hít vào của trẻ và khí qua đường rò vào dạ dày và với cường độ tia X thích hợp. Thông thường là lỗ rò ở mặt sau khí quản, phía trên chỗ chia đôi thành hai phế quản gốc nên vị trí lỗ rò thường ở đốt sống ngực thứ IV.

8.3.3. Không có rò đầu dưới thực quản với khí - phế quản

Khi trong dạ dày-ruột không có hơi.

8.3.4. Xác định vị trí túi cùng trên thực quản và có rò khí - thực quản có giá trị tiên lượng cho cuộc mổ, định hình khả năng mổ một thì hoặc nhiều thì

– *Nếu có rò thực quản đầu dưới với khí quản mà:*

Túi cùng trên thực quản ở vị trí đốt sống ngực III hoặc IV thì khoảng cách giữa hai đầu thực quản thường ngắn và mổ một thì thuận lợi.

Túi cùng trên thực quản ở vị trí đốt sống ngực thứ II thì có khả năng nối thực quản ngay được nhưng có khó khăn.

Túi cùng trên thực quản ở đốt sống ngực I thì thường không nối thực quản ngay trong thì mổ đầu được.

– *Nếu không có rò khí- thực quản:*

Không ước lượng được khoảng cách giữa hai đầu thực quản. Chỉ biết được vị trí đầu trên thực quản nhờ chụp cản quang. Khoảng cách đó có thể gần nếu teo thực quản gián đoạn thể màng ngăn hoặc hai đầu thực quản dính gần nhau, và khoảng cách giữa 2 đầu thực quản cũng có thể cách nhau nhiều đốt sống.

– *Nếu túi cùng thực quản trên ở bên trái khí quản, cột sống:*

Phải nghi ngờ quai động mạch chủ và động mạch chủ ngực nằm bên phải cột sống, nên động mạch bằng bơm thuốc cản quang qua động mạch rốn.

Nếu xác định được quai động mạch chủ và động mạch chủ nằm ở bên phải thì mổ mở ngực bên trái.

Nếu mổ mở ngực bên phải phát hiện quai động mạch chủ bên phải thì vẫn nên cố phẫu tích giải phóng hai đầu thực quản để nối. Giải phóng và kéo dài thực quản đầu trên sẽ có khó khăn hơn. Dễ có biến chứng rò miệng nối.

Trong trường hợp không thể nối được do động mạch cản trở mới đóng ngực bên phải và mở ngực bên trái để mổ tiếp.

9. SIÊU ÂM

Nên siêu âm ngực - bụng để phát hiện các dị tật phối hợp nếu có.

Hiện nay, siêu âm đã có một vai trò quan trọng trong chẩn đoán các dị tật bẩm sinh trước đẻ.

10. ĐIỀU TRỊ

10.1. Trước mổ

Khi trẻ được sinh ra, nếu đã chẩn đoán được hoặc nghi ngờ có teo thực quản thì chuyển bệnh nhân tới bệnh viện có phẫu thuật nhi. Khi di chuyển bệnh nhân và trong thời gian chờ phẫu thuật, cần làm:

- Đặt bệnh nhân ở tư thế nửa ngồi nửa nằm để giảm nguy cơ trào ngược dịch dạ dày-mật qua đường rò đầu dưới thực quản với khí quản.
- Hút dịch ở túi cùng thực quản trên để tránh nước bọt trào ngược và hít vào phổi. Đặt một ống thông chất dẻo (sonde plastique) hoặc ống thông bằng cao su (sonde Nelaton) số 8 qua mũi vào túi cùng thực quản trên để hút liên tục với áp lực nhẹ hoặc hút cách quãng 5-10 phút một lần.
- Giữ thân nhiệt: bằng lồng ấp hoặc ủ đủ ấm.
- Kháng sinh đường tĩnh mạch.
- Nuôi dưỡng đường tĩnh mạch: Có thể sử dụng tĩnh mạch rốn để truyền dịch, cung cấp nước, điện giải và năng lượng cho bệnh nhân.

- Đánh giá đúng tình trạng bệnh nhân: cân nặng, tình trạng nhiễm khuẩn, các dị tật phối hợp, chẩn đoán thể loại teo thực quản. Từ đó đề ra chỉ định thời điểm mổ, các điều trị cần có trước mổ, chọn loại kỹ thuật mổ, mổ một thì hay mổ nhiều thì.

10.2. Mổ

10.2.1. Lựa chọn phương pháp mổ một thì hay nhiều thì

Chỉ định mổ khi có chẩn đoán teo thực quản, toàn trạng tương đối ổn định, đánh giá được các dị tật phối hợp.

Có hai loại phẫu thuật được chỉ định: phẫu thuật một thì và phẫu thuật nhiều thì.

10.2.1.1. Phẫu thuật một thì

- *Chỉ định khi:*

Hai đầu thực quản gần nhau, có thể nối ngay được, tình trạng toàn thân ổn định, không có viêm phổi và các dị tật nặng phối hợp.

- *Kỹ thuật:*

Nguyên tắc kỹ thuật: Cắt, khâu lại đường rò ở khí quản và nối hai đầu thực quản tận tận.

Kỹ thuật này thường thực hiện được khi túi cùng trên của thực quản ở đốt sống ngực IV, III, II và có rò khí - thực quản:

- *Đường mổ:*

Đường ngực sau bên theo khoang liên sườn III hoặc IV bên phải, ngoài phế mạc.

Sau rạch da, đã cắt và tách lớp cơ ở thành ngực, dùng dao điện cắt dần lớp cơ ở khoang liên sườn tới phế mạc. Để tránh rách phế mạc lúc phẫu tích, chúng tôi thường tách phế mạc khỏi thành ngực ở vị trí cuối đường mổ về phía lưng trước rồi tách dần lên phía trên, bóc tách phế mạc bằng ngón tay và tampon nhỏ.

Dùng Ecarteur Finochietto mở rộng vết mổ và van mềm đẩy màng phổi-phổi sang trái đủ bộc lộ vùng cần phẫu tích.

Cách tìm hai đầu thực quản và đường rò khí thực quản: tìm tĩnh mạch Azygos, phẫu tích tách và dùng chỉ catgut để kéo tĩnh mạch Azygos lên. Đầu dưới thực quản thường ở ngay dưới tĩnh mạch Azygos và thường thông với khí quản ở mặt sau ngay trên chỗ chia thành hai phế quản gốc. Ở thì thở vào, đầu dưới thực quản thường phồng lên do khí từ khí quản sang. Chúng tôi thường dùng chỉ PDS 6-0 khâu vắt thành thực quản sát khí quản ngay để ngăn không khí từ khí quản sang thực quản. Sau đó mới tìm đầu trên thực quản. bằng cách phối hợp bác sỹ gây mê đẩy sâu ống thông đặt qua mũi vào thực quản. Phẫu tích giải phóng làm dài tối đa thực quản đầu trên để ước tính khoảng cách giữa hai đầu thực quản. Tiếp tục phẫu tích tách thực quản phía dưới để kéo lên tránh căng khi khâu nối..

Bảo vệ các mạch máu tới thành thực quản. Cắt rời thực quản đầu dưới khỏi khí quản và khâu vắt lại miệng đường cắt sát thành khí quản bằng chỉ PDS 6-0.

Nối hai đầu thực quản: đầu trên thực quản thường to, thành dày, cấp máu tốt, còn đầu thực quản dưới thường nhỏ, thành mỏng. Mở đầu trên thực quản và mở rộng đầu thực quản dưới. Nối hai đầu thực quản tận tận một lớp toàn thể. Chúng tôi thường dùng chỉ PDS 6-0 khâu mũi rời, khâu mặt sau trước với nút buộc bên trong, rồi khâu mặt trước với nút buộc bên ngoài. Khi khâu xong mặt sau thì đẩy ống thông plastic qua miệng nối vào dạ dày.

Ngoài cách khâu miệng nối như trên, còn có những cách khâu khác như:

- Khâu miệng nối ở mặt trước xong rồi dùng 2 nút chỉ buộc ở hai góc bên để quay nửa miệng nối phía sau ra trước để khâu nối. Sau đó quay lại miệng nối như ban đầu. Nút chỉ buộc bên ngoài miệng nối.
- Khâu thực quản đầu dưới với lớp niêm mạc của thực quản đầu trên rồi khâu lớp thứ hai bằng cách khâu thanh cơ của đầu thực quản trên với thành thực quản bên dưới. Cách này hiện nay ít làm vì dễ gây hẹp miệng nối.
- Khâu nối thực quản tận-bên: nay ít làm.

Trong trường hợp sau khi đã phẫu tích tối đa hai đầu thực quản mà còn sợ căng miệng nối thì làm thêm kỹ thuật Livaditis để làm dài thêm thực quản đầu trên.

- *Kỹ thuật Livaditis thực hiện như sau:*

Ở đoạn thực quản trên cách túi cùng độ 1-2 cm, rạch vòng tròn hết lớp thanh cơ ngoài niêm mạc, dùng mũi kéo đầu tù hoặc tampon tách lớp niêm mạc khỏi lớp cơ để làm lộ và dài một đoạn ống niêm mạc khoảng 1cm. Thủ thuật này giúp giảm căng miệng nối thực quản.

Sau nối thực quản, đặt dẫn lưu cạnh miệng nối và cho hút liên tục với áp lực nhẹ. Dẫn lưu rút sau mổ 2-3 ngày.

Theo chúng tôi, hiện nay với điều kiện tốt về gây mê, hồi sức và với đủ loại kháng sinh mạnh, nên thực hiện phẫu thuật một thì nếu khoảng cách giữa hai đầu thực quản teo ngắn và có thể nối 2 đầu thực quản được. Còn phẫu thuật nhiều thì chỉ nên thực hiện khi không thể nối ngay được hai đầu thực quản do khoảng cách giữa hai đầu thực quản xa nhau.

Sự lựa chọn phương pháp mổ tùy thuộc vào chẩn đoán thể loại teo thực quản. Do vậy cần có chẩn đoán đúng về thể bệnh trước mổ. Dựa phim chụp cản quang đầu trên thực quản và chụp bụng, có thể chọn loại kỹ thuật mổ một hay nhiều thì.

TRƯỜNG ĐẠI HỌC TRÀ VINH
THƯ VIỆN
PHÒNG MƯỢN

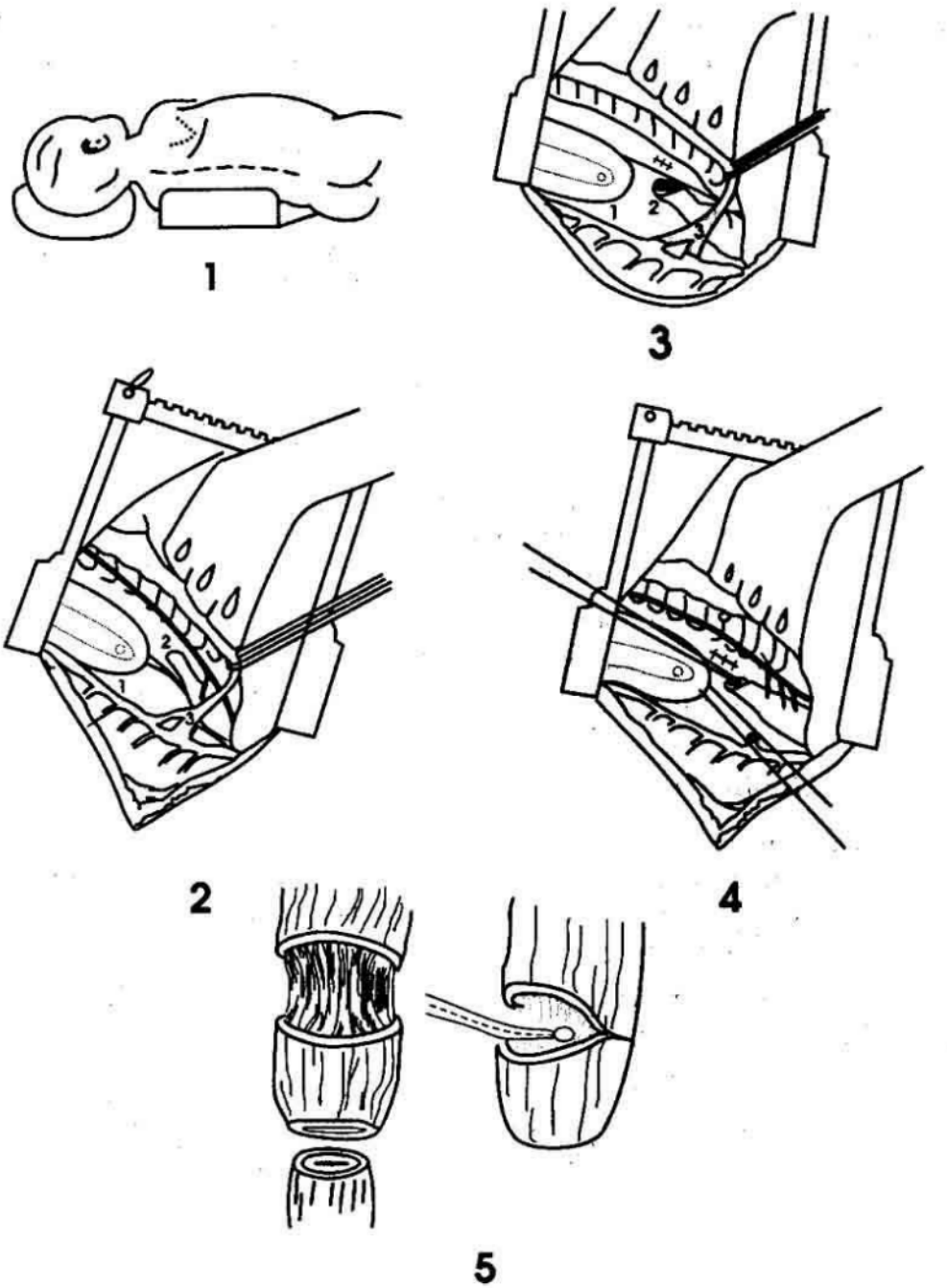

Hình 1.7. Kỹ thuật mổ teo thực quản

Cách mổ: H1. Tư thế bệnh nhân và đường rạch da.

H2. Tìm 2 đầu thực quản: đầu trên (1); đầu dưới (2); tĩnh mạch A zygos (3).

H3. Cắt đầu dưới thực quản khỏi khí quản, khâu lại khí quản.

H4. Nối 2 đầu thực quản tận tận.

H5. Kỹ thuật Livaditis.

10.2.1.2. Phẫu thuật nhiều thì

** Chỉ định khi:*

Nhiều dị tật nặng phối hợp.

Viêm phổi nặng.

Hai đầu thực quản teo xa nhau, không thể nối ngay được.

Teo thực quản nhưng không có rò khí - thực quản.

** Kỹ thuật mổ nhiều thì:*

- *Thì một*: tùy theo thể bệnh, tình trạng bệnh nhân, điều kiện mổ, kinh nghiệm của phẫu thuật viên mà có các loại kỹ thuật sau:
- Mở thông dạ dày để nuôi dưỡng.
- Mở thông dạ dày và dẫn lưu đầu trên thực quản ra da ở cổ.
- Mở ngực để cắt và khâu lại đường rò ở khí quản, đóng kín đầu dưới thực quản, mở thông dạ dày, còn đầu trên thực quản có thể vẫn để nguyên trong lồng ngực hoặc đưa ra da ở cổ.

+ Những thì sau: thực hiện những phần còn lại:

Cắt và khâu rò khí quản nếu có.

Nối lại hai đầu thực quản.

Tạo hình thay thế thực quản.bằng đại tràng ngang nếu không thể nối lại được hai đầu thực quản.

** Cách mổ nhiều thì:*

+ Cho thể bệnh teo thực quản, không có rò khí thực quản:

Nếu chụp bụng không thấy có hơi trong dạ dày-ruột, xác định thể bệnh không có rò khí- thực quản. Còn khoảng cách giữa hai đầu thực quản teo chưa xác định được, có thể gần sát nhau hoặc có thể xa nhau nhiều đốt sống mặc dù đầu trên thực quản có thể ở vị trí thấp như đốt sống ngực III hoặc IV.

- *Mổ thì đầu*: Chỉ mở thông dạ dày đơn thuần để nuôi dưỡng.

Nếu có thể, ngay trong mổ, chụp cản quang đầu dưới thực quản qua chỗ mở thông dạ dày để xác định khoảng cách giữa hai đầu. Nếu khoảng cách giữa hai đầu thực quản ngắn thì mở ngực ngay để nối hai đầu thực quản. Còn nếu khoảng cách giữa hai đầu thực quản xa thì cũng có thể mổ dẫn lưu đầu trên thực quản ra da ngay. Còn nếu không thì tiến hành chụp đầu dưới thực quản sau mổ vài ngày.

+ Cho thể bệnh teo thực quản có rò khí thực quản nhưng khoảng cách giữa hai đầu thực quản xa nhau:

Nếu chụp bụng có hơi trong dạ dày-ruột, nhưng đầu trên thực quản ở vị trí cao ở đốt sống ngực I hoặc II, khả năng nối ngay thực quản là không được (với túi cùng ở vị trí đốt sống ngực I) và nối khó, miệng nối căng (khi túi cùng ở đốt sống ngực II).

Mở ngực, cắt và khâu lại đường rò khí - thực quản, đánh giá lại khả năng nối hai đầu thực quản. Nếu không nối được thì có thể thực hiện một trong những kỹ thuật sau:

– *Ngay trong thì mổ đầu:*

Khâu kín đầu dưới thực quản, cố định và đánh dấu vị trí vào thành ngực sau.

Mở thông dạ dày để nuôi dưỡng.

Có thể dẫn lưu đầu trên thực quản ra da ở cổ.

– *Thì mổ sau:*

Có 2 loại kỹ thuật: làm dài thực quản đầu trên để nối với thực quản đầu dưới hoặc tạo hình thực quản bằng đại tràng ngang.

Làm dài đoạn thực quản trên bằng hai kỹ thuật:

- *Phương pháp KIMURA:*

Mổ nhiều thì để kéo dài thực quản đã dẫn lưu ở da cổ. Mỗi lần mổ có thể kéo dài thêm 1-3 cm và đầu thực quản vẫn dẫn lưu ra da ngực. Khi đã kéo dài thêm đủ độ dài cần có, mổ giải phóng đoạn thực quản dưới da và đưa vào lồng ngực để nối với đầu thực quản dưới.

- *Phương pháp HOWARD - MYERS:*

Làm dài thực quản ở đầu trên bằng cách đặt ống thông vào túi cùng trên thực quản để hút liên tục hoặc cách quãng đồng thời đẩy ống thông sâu xuống để nong, làm dài dần thực quản. Ngoài ra trọng lượng của nước bọt cũng có tác dụng làm dài túi cùng trên. Từ 4-8 tuần sau, thực quản đầu trên thường đủ dài để mổ tiếp nối hai đầu thực quản. Xác định vị trí túi cùng trên bằng chụp cản quang.

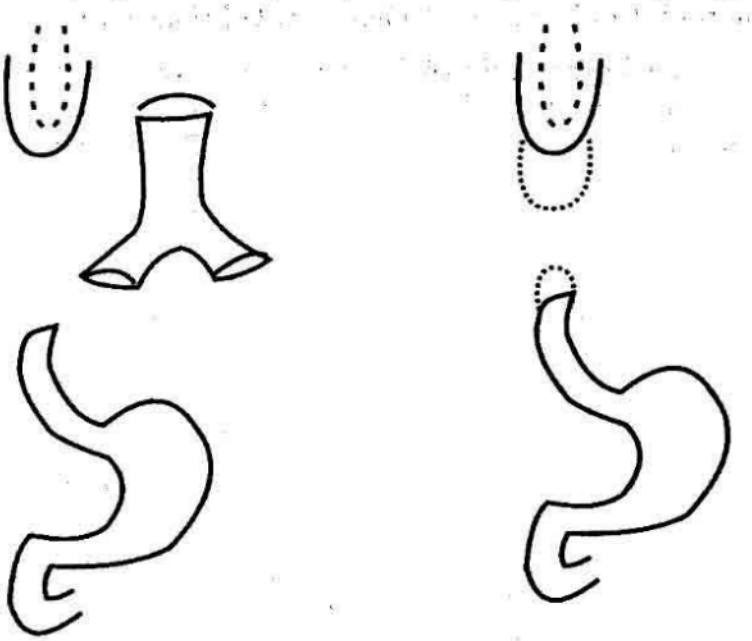

Hình 1.8. Phương pháp Howard - Myers

Tạo hình thay thế thực quản bằng các kỹ thuật sau:

- Bằng đại tràng ngang biệt lập: Đại tràng đưa lên theo đường dưới da ngoài xương ức (hiện nay rất ít làm), theo đường sau xương ức rồi nối một đầu với thực quản ở cổ còn một đầu nối với mặt trước dạ dày, hoặc theo đường qua trung thất. Đưa đại tràng qua trung thất là sinh lý nhất nhưng kỹ thuật mổ phức tạp hơn.
- Bằng một quai hồi - đại tràng biệt lập.
- Bằng một quai hồi tràng có cuống mạch và nối mạch vi phẫu.
- Bằng bờ cong lớn của dạ dày (kỹ thuật Graviliu).
- Bằng đưa dạ dày lên ngực: kỹ thuật này không thực hiện ở trẻ em.

11. SAU MỔ

Thường rút nội khí quản sớm khi bệnh nhân đã tự thở. Để ống nội khí quản lâu là điều kiện thuận lợi tăng nguy cơ bệnh mềm sụn khí quản. Hút các chất xuất tiết ở miệng-họng.

Tư thế bệnh nhân vẫn nên ở tư thế đầu cao để tránh nguy cơ trào ngược từ dạ dày lên.

Nuôi dưỡng: bằng đường tĩnh mạch trong 1-3 ngày đầu.

Bơm sữa qua sonde dạ dày để nuôi dưỡng bắt đầu từ ngày thứ 1, 2 sau mổ với số lượng tăng dần.

Kháng sinh: dùng kháng sinh loại Cephalosporin thế hệ 3.

Theo dõi thân nhiệt, sử dụng lồng ấp nếu có.

Có mở thông dạ dày không ?

Một số tác giả chủ trương mở thông dạ dày một cách hệ thống để đưa sonde xuống hỗng tràng cho ăn.

Một số tác giả khác lại chủ trương không mở thông dạ dày mà chỉ đặt ống thông qua mũi, miệng nối thực quản vào dạ dày để cho ăn.

Chúng tôi thấy mở thông dạ dày cũng có những biến chứng của nó và đặt ống thông qua mũi, miệng nối vào dạ dày để bơm sữa nuôi dưỡng là biện pháp đơn giản nhưng hiệu quả và không biến chứng, nên được áp dụng.

12. BIẾN CHỨNG SAU MỔ MỘT THÌ

Nối thực quản và cắt-khâu đường rò.

12.1. Biến chứng sớm

- Thông khí kém gây xẹp phổi, điều trị bằng thở máy.
- Viêm phổi: điều trị bằng kháng sinh.

- Rò miệng nối: thường xảy ra sau mổ 5-8 ngày. Biểu hiện bằng dấu hiệu hô hấp và nhiễm khuẩn. Chụp cản quang thực quản xác định đường rò.

Nếu rò nhỏ, đặt sonde qua miệng nối thực quản để hút, đặt lại dẫn lưu ngực để hút liên tục, mở thông dạ dày cho ăn, hút chất xuất tiết ở miệng, họng. Kết quả điều trị thường tốt, hết rò nhưng có nguy cơ bị tái phát lại rò khí thực quản và hẹp miệng nối.

Nếu bục miệng nối, mổ lại để đóng kín đầu dưới thực quản và đưa đầu trên thực quản ra da ở cổ. Mở thông dạ dày để nuôi dưỡng. Thì mổ sau tạo hình thực quản.

12.2. Biến chứng muộn

12.2.1. Hẹp miệng nối

Trước hết soi, nong miệng nối, nếu không kết quả thì mổ lại để cắt chỗ hẹp và nối lại thực quản.

12.2.2. Luồng trào ngược dạ dày - thực quản: cũng có thể xảy ra sớm.

Nguyên nhân có thể do làm thương tổn dây thần kinh phế vị trong mổ hoặc có thể do phẫu tích kéo đoạn thực quản phía dưới lên nối với thực quản đầu trên.

Thường xảy ra sau mổ thể bệnh teo thực quản mà khoảng cách giữa hai đầu thực quản xa nhau và có rò đầu dưới thực quản với khí quản.

- *Chẩn đoán:* bằng chụp thực quản - dạ dày, siêu âm, soi thực quản và đo độ pH ở dịch trào ngược lên thực quản.
- *Điều trị:* trước hết là điều trị nội khoa bằng tư thế sau ăn, thuốc giảm tiết acid ở dịch dạ dày, thuốc băng bọc bảo vệ niêm mạc thực quản và thuốc giảm nguy cơ trào ngược.

Các thuốc thường được dùng như: Motilium, Prepulsit, Gaviscon, Phosphalugen ...

Motilium có tác dụng gây tăng co thắt ở vùng thực quản tâm vị và mở rộng cơ môn vị, tăng co bóp vùng hang vị dạ dày để đẩy thức ăn trong dạ dày xuống tá tràng.

Gaviscon vào trong dạ dày thì tan ra và nổi lên trên bề mặt của dịch dạ dày. Khi dịch dạ dày trào ngược lên thực quản thì Gaviscon lên theo và tráng-bọc niêm mạc thực quản nên bảo vệ được niêm mạc tránh loét.

- *Chỉ định điều trị ngoại khoa khi:*
  - Điều trị nội không kết quả.
  - Viêm thực quản liên tục tồn tại, nguy cơ cao gây hẹp miệng nối.
  - Có bệnh mềm sụn khí quản phối hợp.

Mổ để tạo van chống trào ngược dạ dày- thực quản. Tạo van theo kỹ thuật Nissen hoặc Tupper hoặc Thal.

12.2.3. Mềm sụn khí quản

Biểu hiện bằng xẹp vòng sụn khí quản ở thì thở ra. Hay gặp khi teo thực quản có rò khí thực quản và rất hiếm gặp khi teo thực quản không có rò khí thực- quản.

Nguyên nhân gây bệnh có thể do sự chèn ép bởi túi cùng trên thực quản dãn to, do rò dịch dạ dày qua lỗ rò, do lỗ rò làm gián đoạn lớp xơ chun ở thành thực quản. Sụn khí quản mềm thường khu trú.

12.2.4. Rò khí - thực quản tái phát

Rò khí - thực quản tái phát sau mổ ít gặp. Nguyên nhân do nhiễm trùng ngay chỗ miệng nối và chỗ khí quản được khâu.

Bệnh biểu hiện bằng dấu hiệu viêm phổi liên tục, có thể có ho, sặc khi bú. Chẩn đoán bằng soi thực quản, soi và chụp khí phế quản cản quang. Điều trị bằng phẫu thuật.

13. TIÊN LƯỢNG

Phụ thuộc vào cân nặng, mức độ viêm phổi, các dị tật khác phối hợp và mức độ nặng nhẹ của dị tật. Theo một thống kê thì:

- Nếu cân nặng > 2500g, không viêm phổi, không dị tật phối hợp, ở thể bệnh có thể nối thực quản ngay được thì tỷ lệ sống sau mổ đạt tới 90%.
- Nếu cân nặng từ 2000g - 2500g, viêm phổi nhẹ, có dị tật nhẹ phối hợp thì tỷ lệ sống sau mổ vào khoảng 70%.
- Nếu cân nặng < 2000g, có dị tật nặng kèm viêm phổi nặng thì tỷ lệ sống sau mổ chỉ đạt khoảng 20%.

TÀI LIỆU THAM KHẢO

1. ***Trần Ngọc Bích.*** Teo thực quản và đa dị tật.

   Hội thảo khoa học "Sàng lọc và chẩn đoán trước sinh".

   Trường Đại học Y Hà Nội-Bệnh viện Phụ Sản Từ Dũ Thành phố Hồ Chí Minh. Hà Nội 4/2004.

2. ***Nguyễn Thành Công, Trần Ngọc Bích, Nguyễn Thanh Liêm.*** Kết quả điều trị teo thực quản tại Viện Nhi Hả Nội 1997- 1999.

   Nhi khoa (Kỷ yếu công trình nghiên cứu khoa học) năm 2000, tr 532 - 537.

3. ***Bargy. F.*** Atrésie de l'oesophage.

   Chirungie digestive de l'enfant. Doin éditeurs, 1990. p 117 - 134.

4. ***Bettex M, Kuffer F. Sharli.*** Atrésie de l'oesophage.

Précis de chirurgie infantile.

Masson 1978, p 87 - 91

5. ***Carroll M. Harmon, Arnold G Coran.:*** Congenital Anomalies of the Esophagus,.

   Pediatric surgery - 5 th ed/edited by James A-O' Neill, Jr...

   Mosby- Years book, In C, 1998, p 941 - 967.

6. ***Jaubert de Beaujeu.M.***: Atrésie de l'oesophage

   Techniques de chirurgie pédiatrique

   Masson, 1978, p 176-186

7. ***Sellier. N., Kalifa G. Bennet.*** J: Exploration radiologique et chirurgie digestive le l'enfant.

   Chirurgie digestive de l'enfant. Doin éditeurs, 1990. p 3 - 18.

THOÁT VỊ HOÀNH

1. ĐỊNH NGHĨA

Thoát vị hoành là sự di chuyển các tạng trong ổ bụng vào lồng ngực qua một lỗ bẩm sinh hoặc mắc phải của cơ hoành

2. BỆNH SINH HỌC

2.1. Dị tật bẩm sinh

Gồm các nguyên nhân sau:

- Tồn tại ống Phế - Phúc mạc: Thiếu trung mô đệm giữa phế phúc mạc, tạo khuyết hổng ở cơ hoành, qua đó các tạng ở ổ bụng chui lên khoang màng phổi (thoát vị BOCHDALECK).
- Cố định lỏng lẻo của thực quản bụng gây *Thoát vị qua khe thực quản*
- Còn khe Larrey: Thoát vị cạnh ức hay sau mũi ức - sườn

  hoặc Thoát vị Morgagny.

2.2. Thoát vị hoành mắc phải

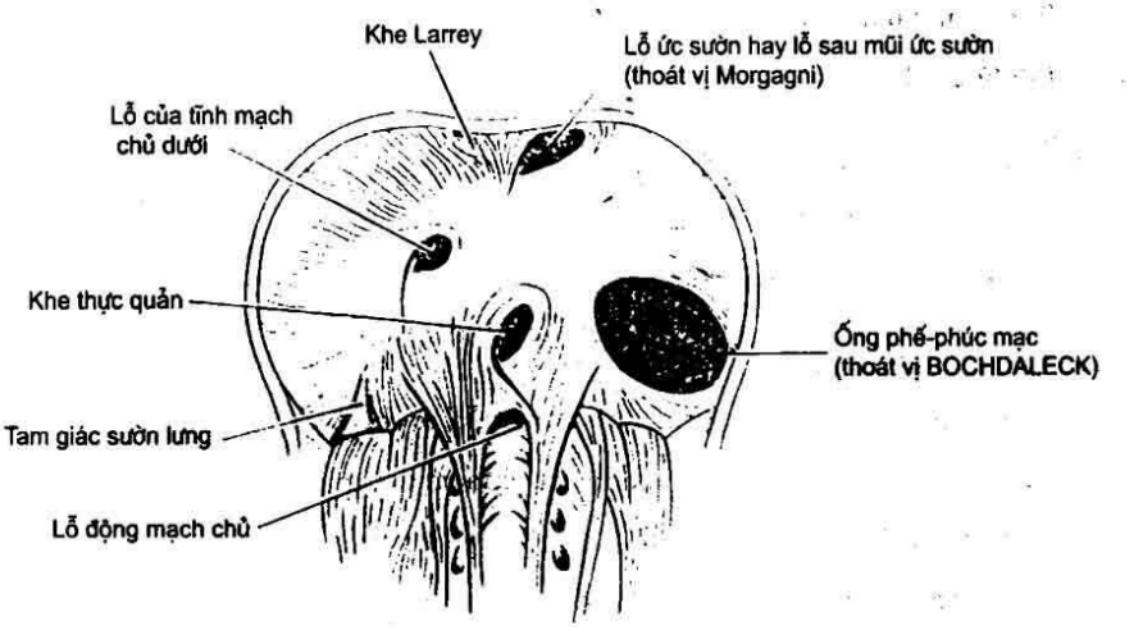

Hình 2.1. Cơ hoành và các lỗ thoát vị

Gồm các nguyên nhân sau:

- Sau vỡ một ổ áp xe dưới hoành vào khoang màng phổi qua cơ hoành
- Vỡ cơ hoành do chấn thương
- Nhão cơ hoành (relaxation - eventration): có cả nguyên nhân bẩm sinh và mắc phải.

  Ở bên trái: thường bị toàn bộ cơ hoành.

  Ở bên phải: thường chỉ bị một phần cơ hoành.

3. THOÁT VỊ HOÀNH QUA ỐNG PHẾ PHÚC MẠC

Là thoát vị bẩm sinh qua lỗ sau bên: thoát vị BOCHDALECK.

3.1. Thể giải phẫu

Vị trí lỗ thoát vị ở rãnh bên của cột sống, có đường kính từ 3 cm tới một phần vòm hoành

Thoát vị bên trái gặp nhiều hơn phải.

Các tạng thoát vị:

Bên trái: Dạ dày, lách, ruột non, ruột già, thuỳ gan trái, thận trái.

Bên phải: Gan (Có thể đại tràng hoặc ruột non).

Có túi thoát vị là thoát vị thực sự. Nhưng cũng có thể không túi thoát vị.

Phổi bên thoát vị: thường bi biến dạng, xẹp, giảm sinh.

Ruột quay bất thường có thể kèm theo.

3.2. Sinh lý bệnh

Sau đẻ, trẻ nuốt không khí. Không khí vào dạ dày, ruột bị thoát vị và ép vào phổi, đẩy tim sang bên đối diện và ép vào phổi bên kia dẫn tới rối loạn trao đổi khí: áp lực oxy động mạch giảm, áp lực CO_2 của động mạch tăng, gây toan máu. Những biến loạn này làm tăng sức cản của mạch máu phổi và làm tăng shunt (nối tắt) phải - trái qua ống thông động mạch hoặc qua lỗ bầu dục.

Nếu các tạng thoát vị được đưa xuống ổ bụng thì phổi dãn nở, quá trình trên có thể trở lại bình thường,

Nếu bệnh nhân có phổi giảm sinh nặng vẫn có thể chết sau mổ.

3.3. Lâm sàng: tuỳ theo diễn biến bệnh mà chia ra các thể bệnh sau.

3.3.1. Thể cấp tính

Thường ở sơ sinh. Các triệu chứng.

- Suy hô hấp: tím môi, có các cơn khó thở đặc biệt nặng lên khi ăn sữa, co kéo cơ hô hấp.

- Ngực gồ, bụng lõm.
- Nghe phổi (bên bị bệnh): Rì rào phế nang mất hoặc giảm, tim bị đẩy sang bên đối diện, có thể nghe được tiếng "lọc sọc" của ruột.
- Thể trạng yếu.

3.3.2. Thể bán cấp

Thường ở trẻ bú mẹ và trẻ nhỏ.

- Bệnh khởi phát muộn và ít trầm trọng hơn thể cấp tính. Khó thở tăng dần, tím tái, co kéo cơ hô hấp, hay xảy ra sau ăn.
- Ở thể nhẹ hơn: có thể biểu hiện.
- Thường bị nhiễm khuẩn đường hô hấp.
- Rối loạn tiêu hoá: ỉa phân lỏng.
- Hội chứng kém hấp thu làm trẻ chậm tăng cân.
- Tim bị chèn ép, bị đẩy sang bên đối diện.

3.4. X Quang

3.4.1. Chụp ngực

Bóng tim bị đẩy sang bên đối diện.

Hơi của ruột và dạ dày ở lồng ngực.

Cơ hoành bên thoát vị không có.

3.4.2. Chụp cản quang ống tiêu hoá

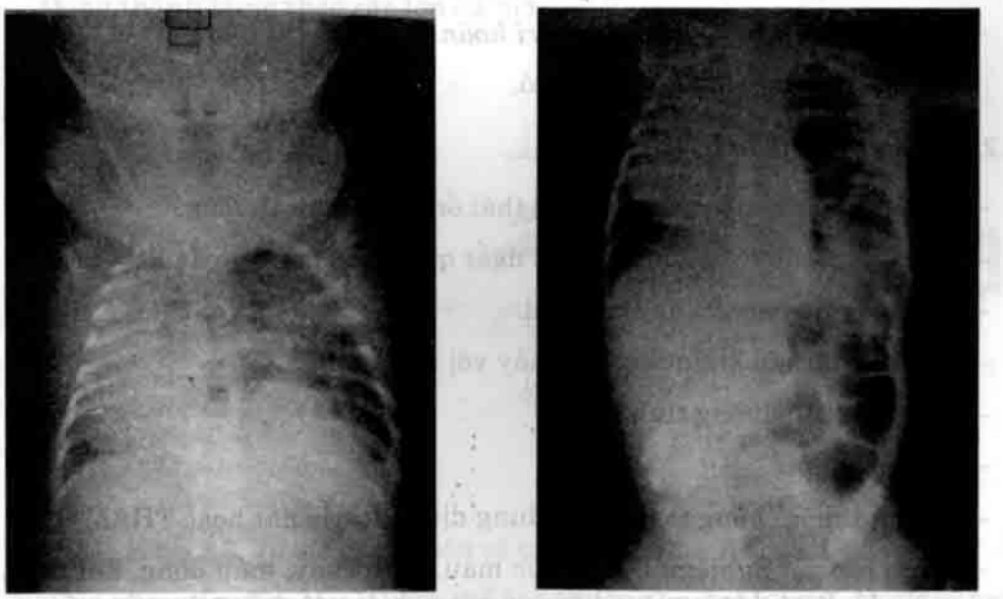

Hình 2.2. Ruột non lên khoang màng phổi trái

- *Chụp dạ dày ruột non:*

  Thấy hình dạ dày, ruột ở trên lồng ngực

- *Chụp khung đại tràng* (Chỉ định khi chụp dạ dày ruột non không rõ thoát vị).

  Thấy hình đại tràng ở trên lồng ngực.

3.5. Chẩn đoán phân biệt với

3.5.1. Nang phế quản và nang phổi bẩm sinh

Hình ảnh X quang chụp ngực thấy các hình sáng tròn, xung quanh có đường viền mỏng, có thể có nhiều cung, hoặc hình ảnh nhiều khoang sáng hình chùm nho, vẫn thấy hình viền cơ hoành, chụp cản quang lưu thông đường tiêu hoá sẽ phân biệt chính xác.

3.5.2. Khí phế thũng bẩm sinh ở thùy dưới phổi trái

X quang ngực thấy thuỳ phổi quá tăng sáng và giãn to.

3.5.3. Nang khí do viêm phổi tụ cầu

X quang phổi thấy tổn thương viêm phổi ở cả hai bên phổi, bóng tim không bị đẩy. Điều trị kháng sinh cho kết quả tốt và hết các hình ảnh tổn thương phổi.

3.6. Điều trị

3.6.1. Chỉ định mổ

- *Mổ cấp cứu:*

  Khi có suy hô hấp, nhưng các chỉ số sinh học đã được điều chỉnh ổn định.

- *Mổ có chuẩn bị hoặc cấp cứu trì hoãn:*

  Điều trị viêm phổi trước nếu có.

3.6.2. Chuẩn bị và điều trị trước mổ

- Thân nhiệt bệnh nhân ở trạng thái ổn định bình thường.
- Đặt ống thông vào dạ dày: hút ngắt quãng để làm xẹp dạ dày- ruột.
- Thở oxy qua sonde đặt vào mũi.
- Có thể đặt nội khí quản, thở máy với áp lực thấp.
- Nuôi dưỡng đường tĩnh mạch.
- Kháng sinh.
- Dùng thuốc chống toan máu (dung dịch Bicarbonat hoặc THAM)
- Làm các xét nghiệm: Công thức máu, máu chảy, máu đông, khí máu, điện giải đồ, Protid máu. Dựa kết quả xét nghiệm để điều trị trước mổ.

Lưu ý: Không úp mặt nạ bóp bóng vì hơi sẽ vào cả đường tiêu hoá làm tăng sự chèn ép, tăng khó thở.

3.6.3. Mổ

- Gây mê nội khí quản.
- Có độn ở lưng, ngang cơ hoành.
- Đường mổ:

  Thoát vị bên trái: Thường mổ đường bụng với đường dưới bờ sườn.

  Thoát vị bên phải: Đường bụng hoặc đường ngực.
- Kiểm tra và đánh giá các thương tổn xem có dị tật phối hợp không nếu có phải chữa ví dụ như dị dạng quay của ruột.
- Đưa các tạng về ổ bụng theo đúng vị trí.
- Thoát vị có túi: phải cắt bỏ túi để tránh tạo thành nang sau mổ.
- Kỹ thuật khâu lại cơ hoành: khâu bờ sau với bờ trước của lỗ thoát vị bằng chỉ không tiêu mũi rời. Nếu không có mép bờ sau lỗ thoát vị thì phải khâu bờ trước lỗ thoát vị với xương sườn 9.
- Nếu khuyết hổng cơ hoành to, có thể dùng chất liệu khác thay vào chỗ khuyết cơ như lưới TEFLON hoặc GORETEX.
- Vấn đề dẫn lưu khoang màng phổi: có thể có hoặc không.

  Nếu không dẫn lưu: hút hết khí trong khoang màng phổi ở cuối thì mổ.

  Nếu có dẫn lưu: hút liên tục với áp lực nhẹ.
- Đóng thành bụng theo các lớp đã mở.



Hình 2.3. Tư thế bệnh nhân và cách khâu khuyết cơ hoành

Những năm gần đây, ngoài cách mổ mở thường quy như trên, thoát vị hoành đã được mổ bằng nội soi với đường soi qua ổ bụng hoặc lồng ngực.

3.6.4. Điều trị sau mổ

- Tiếp tục duy trì thân nhiệt ổn định.
- Đặt ống thông dạ dày để làm bớt trướng bụng.
- Thở máy, theo dõi khí trong máu.
- Nuôi dưỡng đường tĩnh mạch.
- Kháng sinh.
- Cho ăn đường miệng khi bụng hết trướng và lưu thông tiêu hoá trở lại.
- Theo dõi sau mổ: chụp phổi kiểm tra trong 24 tiếng sau mổ và những ngày sau.

4. NHÃO CƠ HOÀNH (RELAXATION hay EVENTRATION)

4.1. Giải phẫu bệnh lý

Cơ hoành một bên di chuyển lên cao: Nếu ở bên trái thì thường bị toàn bộ cơ hoành, còn ở bên phải thì thường một phần cơ hoành.

Khi tổn thương ở toàn bộ cơ hoành thì thường gọi là nhão cơ hoành (Relaxation), còn khi tổn thương chỉ một phần cơ hoành thì thường gọi là sổ cơ hoành (Eventration).

Tạng ở trong ổ bụng bị hút lên cao gây chèn ép phổi và đẩy tim sang bên đối diện và chèn ép phổi bên kia.

4.2. Nguyên nhân

- Do thiếu bẩm sinh một phần hoặc toàn bộ của cơ hoành một bên.
- Do thương tổn sản khoa thần kinh hoành gây liệt một bên rồi gây thoái hoá các sợi cơ.

4.3. Lâm sàng: có thể biểu biện ở các lứa tuổi khác nhau.

4.3.1. Sơ sinh

Nếu bệnh ở mức độ nhẹ: không triệu chứng.

Bệnh ở mức độ nặng: có biểu hiện suy hô hấp.

Nếu liệt cơ hoành: di chuyển đảo ngược của vòm hoành bên bệnh.

4.3.2. Trẻ lớn

Biểu hiện lâm sàng:

- Nhịp tim nhanh.
- Khó thở nhẹ.
- Nhiễm trùng đường hô hấp: hay bị tái phát từng đợt.
- Cảm giác đầy hơi, táo bón.

4.4. Chẩn đoán

4.4.1. X Quang

- *Chụp ngực và bụng không chuẩn bị:*

  Thấy vòm hoành cao, gan và đại tràng bị kéo lên cao

- *Chụp cản quang Dạ dày - Ruột - Đại tràng*

  Thấy hình dạ dày, đại tràng bị kéo lên cao.

- *Bơm hơi vào ổ bụng:* Chụp tư thế đứng thẳng.

4.4.2. Siêu âm

Xem đường viền cơ hoành, vị trí các tạng.

4.5. Điều trị

Bằng phẫu thuật, thường mổ theo đường bụng với đường dưới bờ sườn hay đường giữa trên rốn. Tuỳ theo mức độ thương tổn mà có các kỹ thuật phù hợp.

- Mổ khâu gấp nếp cơ hoành:

  + Chỉ định khi nhão toàn bộ cơ hoành.

  + Kỹ thuật: Kéo cơ hoành xuống phía dưới, gấp cơ hoành lại và khâu để làm căng và dầy cơ hoành.

- Mổ khâu lỗ thoát vị:

Nếu thương tổn ở một phần cơ hoành, phần cơ hoành bị giãn được coi như túi thoát vị và lớp cơ ở bờ lỗ thoát vị bình thường thì khâu hai mép trước sau của bờ lỗ thoát vị bằng chỉ không tiêu.

- Thay thế khuyết cơ hoành bằng tấm chất dẻo tổng hợp (teflon hoặc goretex):

Chỉ định: khi khuyết hổng lớn, không thể khâu hai bờ của lỗ thoát vị lại được hoặc khâu gấp nếp cơ hoành thất bại.

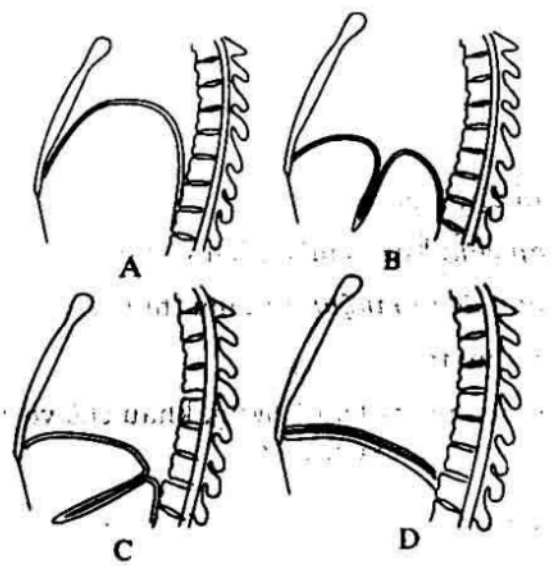

Hình 2.4. Kỹ thuật mổ khâu gấp nếp cơ hoành bị nhão

5. VỠ HOÀNH DO CHẤN THƯƠNG

5.1. Cơ chế

Do hoả khí, dao...

Do chấn thương kín: áp lực ổ bụng tăng đột ngột.

5.2. Lâm sàng

- Chảy máu cơ quan trong bụng, ngực gây sốc mất máu.
- Khó thở.
- Đau ở vùng bụng, ngực lan lên vai.
- Nôn.
- Rối loạn nhịp tim.

5.3. X Quang

- *Chụp bụng - ngực thẳng:*

  Không còn vòm hoành.

  Di lệch trung thất.

  Hình hơi của dạ dày- ruột trên ngực.
- *Chụp bụng - ngực nghiêng*
- *Chụp cản quang ống tiêu hoá:*

Thấy ống tiêu hoá lên trên khoang màng phổi.

5.4. Điều trị: phẫu thuật, tùy thể trạng và thương tổn mà chỉ định thời điểm mổ và xử lý.

- Chỉ định mổ:

  Cấp cứu: khi có biểu hiện vỡ tạng.

  Chẩn đoán muộn: Vỡ tạng thì hai. Mổ khi có chẩn đoán.
- Kỹ thuật:

Đưa các tạng trở lại ổ bụng, khâu chỗ vỡ cơ hoành bằng chỉ không tiêu. Xử lý các tạng thương tổn kèm theo.

5.5. Biến chứng

- Nghẹt dạ dày- ruột gây đau bụng, trướng bụng, nôn.
- Vỡ cơ hoành: gây tràn dịch khoang màng phổi, xẹp thuỳ dưới, vòm hoành bị đẩy cao (do chẩn đoán muộn).

6. THOÁT VỊ MORGAGNY

6.1. Giải phẫu bệnh lý

Do còn khe LARREY. Thường có túi thoát vị.

Túi thoát vị thường có gan bên trong, ít khi có ruột non và đại tràng.

6.2. Lâm sàng

Rối loạn tiêu hoá: ít gặp.

Chẩn đoán được thường là tình cờ nhờ chụp X Quang.

6.3. Chẩn đoán hình ảnh

- *Chụp bụng - ngực thẳng, nghiêng không chuẩn bị:*

  Thấy bóng mờ cạnh ức bên phải hoặc trái, hoặc hai bên. Có thể kết hợp bơm hơi vào ổ bụng rồi chụp bụng - ngực.

- *Siêu âm* và *chụp cắt lớp:* để chẩn đoán.

6.4. Điều trị

Đường mổ là đường giữa trên rốn tới sát mũi ức. Mở phúc mạc sẽ thấy lỗ thoát vị. Kéo tạng thoát vị xuống, thường là một phần của thuỳ gan trái hoặc một đoạn của đại tràng ngang. Với túi thoát vị thì vẫn để nguyên hoặc cắt bỏ. Dùng chỉ không tiêu khâu mép bờ sau lỗ thoát vị với lớp cân của đường rạch hay với bao của cơ thẳng to ở phía trước. Nếu cắt bỏ túi thoát vị thì đặt một dẫn lưu trung thất hút liên tục trong 24 giờ.

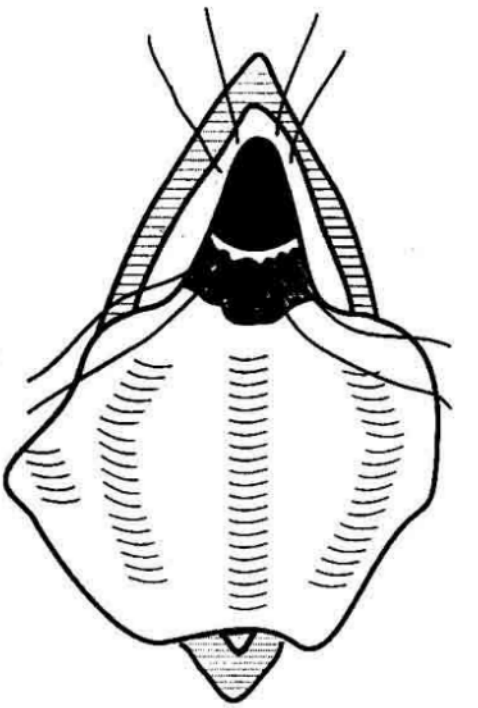

Hình 2.5. Mổ chữa thoát vị sau mũi ức - sườn, còn khe Larrey

7. THOÁT VỊ QUA KHE THỰC QUẢN

7.1. Thể loại và nguyên nhân

– *Thoát vị qua khe thực quản do trượt:*

Do thực quản bụng không được cố định nên thực quản bụng và dạ dày bị kéo trượt lên lồng ngực qua khe thực quản bị mở rộng. Loại thoát vị này gặp là chủ yếu.

– *Thoát vị cạnh thực quản hay thoát vị qua khe thực quản do cuốn:*

Thực quản bụng được cố định một cách bình thường, dạ dày bị kéo-cuốn qua khe thực quản lên trên và ở bên cạnh thực quản. Loại thoát vị này hiếm gặp ở trẻ em, nếu có thì thường là biến chứng sau mổ chữa thoát vị qua khe thực quản do trượt.

7.2. Thoát vị qua khe thực quản do trượt

7.2.1. Sinh lý bệnh học

Do mất góc His và sự chênh áp lực giữa ổ bụng và lồng ngực nên gây ra luồng trào ngược dạ dày- thực quản, rồi gây viêm thực quản, loét và chảy máu. Viêm loét có thể gây xơ hoá gây hẹp lòng thực quản hoặc gây co rút làm ngắn thực quản.

7.2.2. Lâm sàng của thoát vị qua khe thực quản do trượt

7.2.2.1. Thể lâm sàng

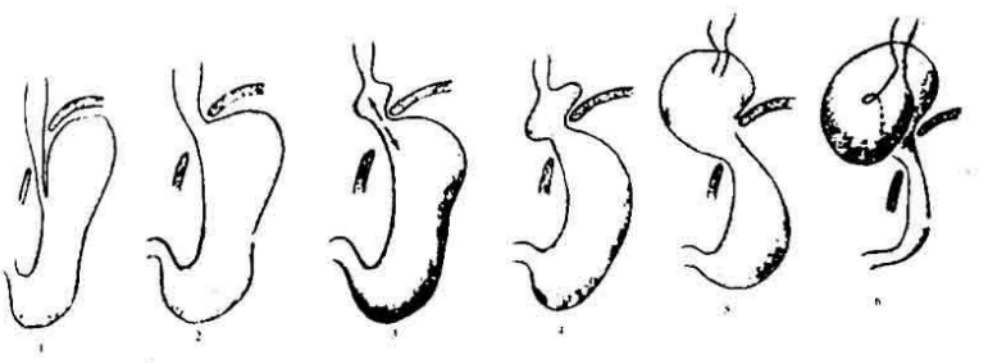

Hình 2.6. Các dạng giải phẫu của thoát vị qua khe thực quản do trượt

1. Thực quản - dạ dày bình thường.
2. Góc tâm vị - dạ dày (góc His) mở rộng.
3. Một phần dạ dày trượt lên trên lồng ngực nhưng không thường xuyên.
4+ 5. Túi dạ dày lên cố định bên trên lỗ thực quản.
6. Dạ dày lên hết trên cơ hoành.

Được chia làm bốn thể lâm sàng:

– Góc tâm vị mở rộng.

- Một phần túi dạ dày lên trên cơ hoành không liên tục (lên và xuống qua khe thực quản theo nhịp thở).
- Một phần túi dạ dày lên cố định phía trên cơ hoành.
- Toàn bộ dạ dày lên trên cơ hoành và được gọi là "dạ dày lộn ngược" (upside-down stomach).

7.2.2.2. Triệu chứng lâm sàng

Tuỳ theo thể bệnh và tiến triển mà có các triệu chứng sau.

- Triệu chứng đường tiêu hoá:
  + Nôn: Có thể xuất hiện rất sớm, ngay sau đẻ. Chất nôn là sữa, dịch trắng đục, không có mật, cũng có thể có máu.
  + Ăn kém.
  + Chậm tăng cân.
  + Có dấu hiệu thiếu máu.
- Triệu chứng đường hô hấp:

Có dấu hiệu viêm phổi và hay tái phát do hít phải chất nôn. Có thể khó thở do chèn ép khi dạ dày lên nhiều trên ngực.

7.2.3. Chẩn đoán hình ảnh

- *X quang:*
  + Chụp bụng-ngực thẳng không chuẩn bị:

    Ở thể bệnh nhẹ thường không thấy hình ảnh bệnh lý. Ở thể bệnh nặng thấy được bóng hơi hoặc mức nước-hơi ở trung thất thường nằm lệch bên phải bóng tim.
  + Chụp thực quản-dạ dày có thuốc cản quang: Dùng Hypaque hoặc Telebrix, không dùng baryte. Thấy được hình ảnh luồng trào ngược dạ dày-thực quản, hình ảnh dạ dày lên cao trên cơ hoành, nhưng ở thể bệnh nhẹ cũng chưa xác định được chẩn đoán.
- *Siêu âm:*

Đo được chiều dài thực quản bụng, phát hiện được luồng trào ngược dạ dày-thực quản.

7.2.4. Nội soi thực quản - dạ dày

Xác định viêm loét thực quản, hẹp thực quản.

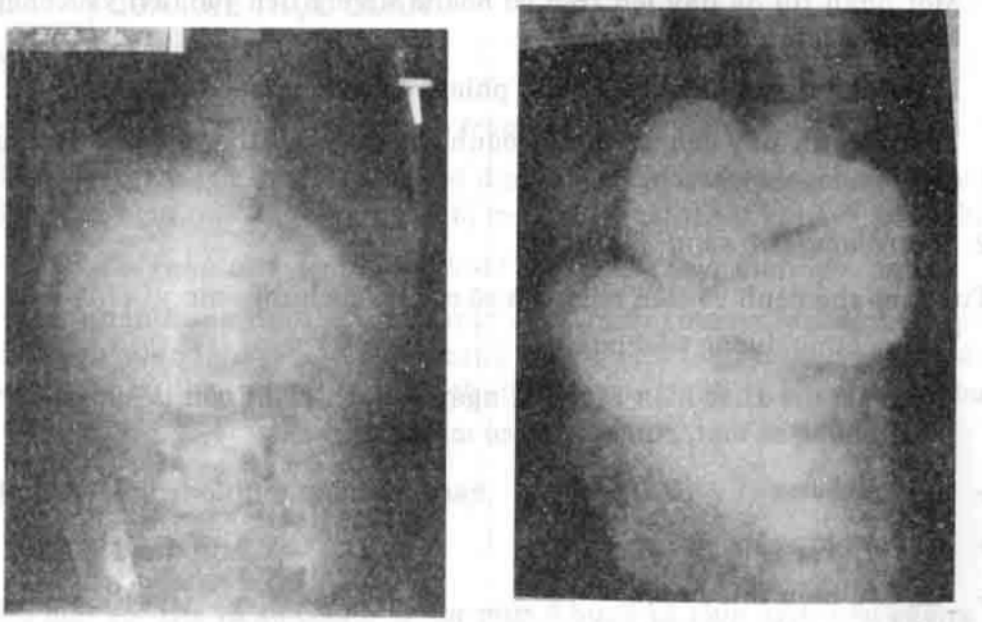

Hình 2.7. Hình dạ dày lên ngực qua khe thực quản

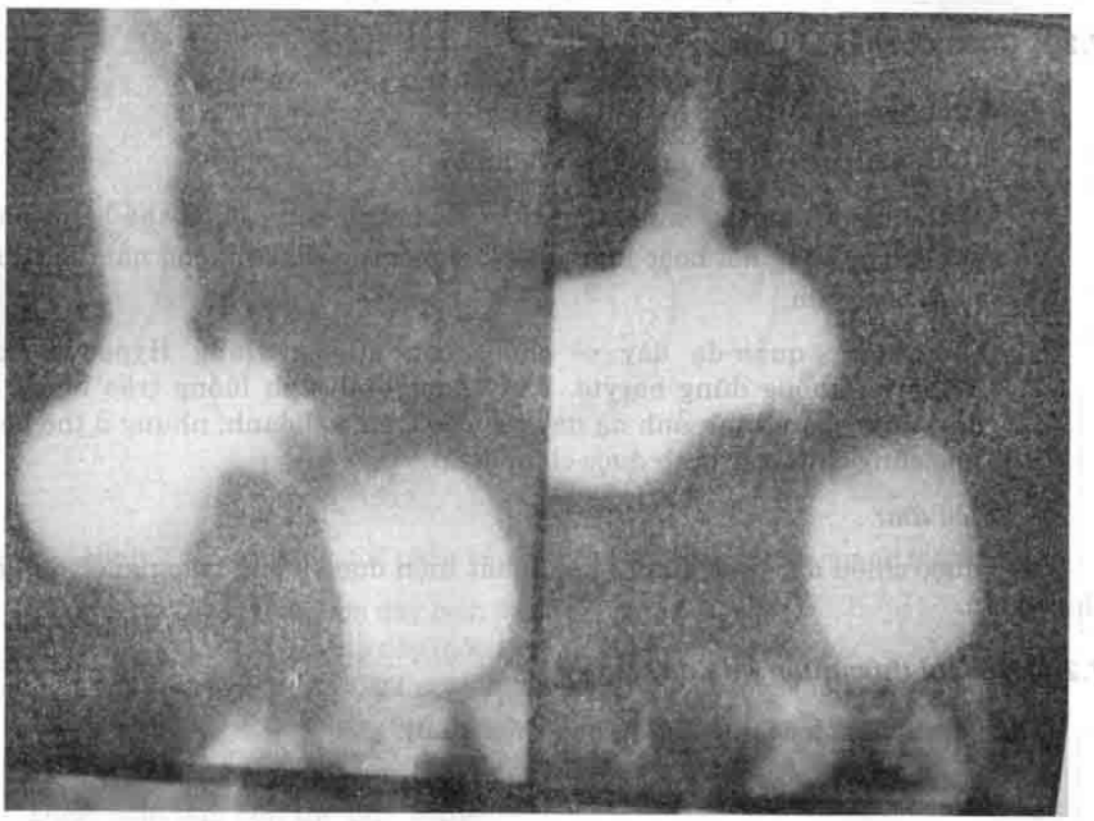

Hình 2.8. Hình thoát vị qua khe thực quản

7.2.5. Điều trị

Mục đích điều trị là đưa dạ dày về vị trí bình thường và chống trào ngược dạ dày-thực quản.

7.2.5.1. Điều trị nội khoa

Chỉ áp dụng được cho thể nhẹ. Điều trị bằng tư thế bệnh nhi. Tốt nhất nếu đặt được bệnh nhi liên tục ở tư thế ngồi, hoặc nửa ngồi-nửa nằm, nhưng tư thé này khó thực hiện được liên tục. Khi hết triệu chứng nôn thì đặt ở tư thế nằm bình thường. Dùng thuốc trung hoà dịch dạ dày. Cho ăn làm nhiều bữa để giảm số lượng sữa ăn trong một lần. Kết quả tốt có thể đạt từ 20 - 30%.

7.2.5.2. Điều trị ngoại khoa

+ Chỉ định: Cho thể bệnh nặng và khi điều trị nội khoa thể nhẹ thất bại
+ Kỹ thuật mổ: Mổ theo đường giữa trên rốn sát tới mũi ức hoặc đường dưới bờ sườn trái. Kéo dạ dày xuống ổ bụng. Phẫu tích giải phóng phần thực quản dưới để làm dài đoạn thực quản bụng. Khâu lại hai cột trụ cơ hoành phía sau thực quản để làm nhỏ lại khe thực quản (hình 2.9A). Cố định thực quản bụng vào lỗ cơ hoành ở vị trí thực quản chui qua (hình 2.9B). Khi phẫu tích chú ý tránh gây tổn thương dây thần kinh X. Tạo van chống trào ngược dạ dày - thực quản theo kiểu van Nissen (hình 2.9C+D). Có thể tạo hình để mở rộng môn vị bằng rạch dọc độ 2-3 cm ở mặt trước môn vị rồi khâu lại đường rạch này theo chiều ngang.

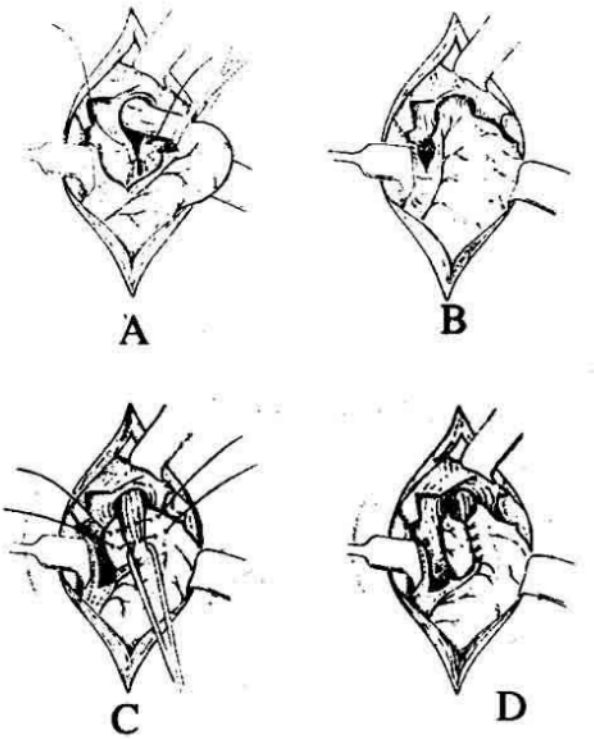

Hình 2.9. Kỹ thuật mổ chữa thoát vị qua khe thực quản

TÀI LIỆU THAM KHẢO

1. ***Bettex M, Kuffer F. Sharli.*** Affections chirurgicales du diaphragme.
   Précis de chirurgie infantile. Masson 1978, p 107 - 122.
2. ***Boureau.M.*** Hernies et éventration des coupoles diaphragmatiques.
   Techniques de chirurgie pédiatrique.
   Masson, Paris, 1978, p 242-2456.
3. ***Boureau.M.*** Hernies rétro-costo-xiphoidiennes (par la fente de Larrey)
   Techniques de chirurgie pédiatrique.
   Masson, Paris, 1978, p 246.
4. ***Charles J. H. Stoler, Peter W. Dillon.*** Congenital Diaphragmatic Hernia and Eventration
   Pediatric surgery - 5 th ed/edited by James A-O' Neill, Jr...
   Mosby- Years book, In C, 1998, p 819 - 838.

TẮC MÔN VỊ VÀ HANG VỊ

Tắc dạ dày ở trẻ sơ sinh là dị tật bẩm sinh ít gặp. Vị trí tắc ở hang vị, môn vị với các mức độ tắc có thể hoàn toàn hoặc không hoàn toàn. Tiên lượng điều trị tốt.

1. VÀI NÉT VỀ LỊCH SỬ

Wuensche 1875 và Neale năm 1884 đã mô tả bất sản hoàn toàn môn vị. Năm 1897, Lauderer đã mô tả một trường hợp hẹp trước môn vị do màng ngăn có lỗ. Năm 1937 Bennett đã báo cáo một bệnh nhân 4 ngày tuổi chẩn đoán hẹp môn vị được mổ nhưng tử vong và mổ tử thi xác nhận có màng ngăn hoàn toàn ở tiền môn vị. Touroff và Sussmann năm 1940 và O' Metz năm 1941 đã mổ cắt bỏ màng ngăn thể hoàn toàn ở tiền môn vị và các bệnh nhân đã được cứu sống. Sames năm 1949 đã mô tả một bệnh nhân bị teo bán phần hang vị do màng ngăn niêm mạc. Năm 1951 Benson và Courey đã báo cao 3 bệnh nhân mổ thành công. Cho tới nay, đã có nhiều báo cáo về dị tật này với tỉ lệ sống cao sau mổ. Chúng tôi cũng đã mổ một bệnh nhân có màng ngăn niêm mạc có lỗ ở môn vị năm 1989 với kết quả tốt và bệnh nhân bị teo môn vị hoàn toàn kèm theo teo thực quản vào năm 1993, bệnh nhân này tử vong. Đây là một bệnh mà chẩn đoán không khó và tiên lượng điều trị tốt.

2. PHÂN LOẠI GIẢI PHẪU

Đã có nhiều cách phân loại

2.1. Phân loại của Gerber và Aberdeen năm 1965

Đây là phân loại đầu tiên khá đơn giản. Các tác giả chia thành 2 loại:

- Loại I tắc ở môn vị. Loại này lại chia thành hai thể.
  I-A: tắc do màng ngăn.
  I-B: tắc do teo.
- Loại II: tắc ở hang vị. Cũng chia thành hai thể.
  II- A: tắc do màng ngăn.
  II- B: tắc do teo.

2.2. Phân loại của Rickham và Cook: thành 3 loại.

- Bất sản.
- Teo.
- Màng ngăn hoàn toàn hoặc không hoàn toàn.

Mỗi loại trên có thể ở môn vị hoặc hang vị.

2.3. Phân loại của Gray và Skandalakis: chia thành 5 loại.

- Loại A: Tắc do màng ngăn niêm mạc hoàn toàn.
- Loại B: Màng ngăn niêm mạc có lỗ.
- Loại C: Teo nhưng vẫn còn tồn tại một ống nội bì nhìn thấy được trên vi thể.
- Loại D: Teo hoàn toàn.
- Loại E: Teo gián đoạn.

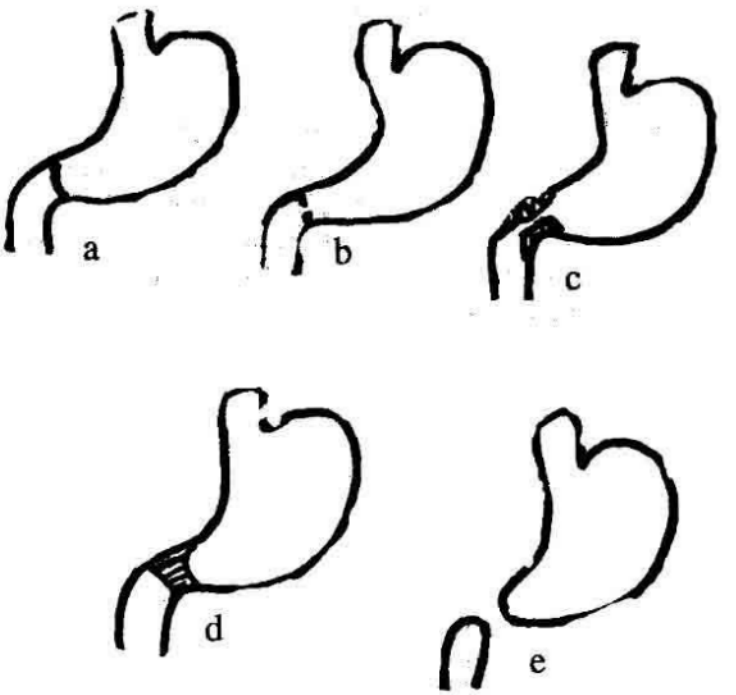

Hình 3.1. Phân loại của Gray và Skandalakis

Cách phân loại này đã mô tả đủ các loại thương tổn nhưng không nêu vị trí tắc. Theo các thống kê thì tắc do màng ngăn niêm mạc ở môn vị chiếm tỉ lệ cao.

3. MÔ HỌC

Các màng ngăn được tạo bởi:

- Niêm mạc dạ dày đơn thuần.
- Lớp dưới niêm mạc và lớp cơ niêm.
- Các sợi cơ trơn.
- Tổ chức liên kết.

Các màng ngăn này có thể bịt kín hoàn toàn hoặc có một lỗ gây bán tắc.

4. CÁC DỊ DẠNG PHỐI HỢP

Có thể kèm theo các dị tật khác: Hội chứng Down, teo thực quản, dị dạng quay của ruột...

5. CÁC NGUYÊN NHÂN GÂY BỆNH

Chưa rõ, có một số giả thuyết về sinh bệnh học.

Có một số báo cáo về một số trường hợp có tính chất gia đình, ở anh em sinh đôi, có thể có yếu tố về gen.

Theo Gray và Skandalakis, có hai cơ chế sinh bệnh như sau:

- Tăng sản tại chỗ của nội bì nên tạo màng ngăn có lỗ hoặc bịt kín hoàn toàn.
- Sự giảm sản nội bì tại chỗ trong sự hình thành trung mô của môn vị dẫn tới sự không phát triển hoặc nếu sự hình thành này xảy ra với sự mất lớp cơ thì gây teo.

6. TỈ LỆ MẮC

Là dị tật hiếm gặp, chiếm tỉ lệ khoảng 1% của teo đường tiêu hoá nói chung.

7. LÂM SÀNG VÀ X QUANG

Tuỳ thuộc mức độ tắc hay hẹp mà có các biểu hiện khác nhau:

7.1. Tắc hoàn toàn

- Tiền sử sản khoa: mẹ đa ối. Thường đẻ non.
- Có biểu hiện lâm sàng từ những giờ đầu sau đẻ.
  + Nôn ra sữa sau bú, không có mật.
  + Vùng bụng trên rốn có hình dạ dày nổi và có sóng nhu động, còn vùng bụng dưới rốn xẹp.
- X quang bụng không chuẩn bị:

  Chỉ có một mức nước hơi lớn của dạ dày. Nếu hút dịch dạ dày và bơm không khí vào thì thấy rõ hình dạ dày dãn, không có hơi trong ruột non.
- Chụp cản quang: nếu có làm thì thấy thuốc cản quang chỉ ở dạ dày.



Hình 3.2. Chụp dạ dày, thuốc chỉ ở trong dạ dày ở bệnh nhân teo môn vị

7.2. Tắc không hoàn toàn

- Tuỳ thuộc vào lỗ thông to hay nhỏ mà triệu chứng nôn có thể xuất hiện trong những giờ đầu sau đẻ hoặc trong những ngày sau ở tuổi sơ sinh, tuổi bú mẹ, tuổi học đường.

  Chất nôn chỉ có sữa, cặn sữa hoặc thức ăn. Không có mật.

  Trẻ chậm tăng cân.

- X- quang:

+ Chụp bụng không chuẩn bị: hình dạ dày giãn nhưng vẫn có hơi trong các quai ruột non.

+ Chụp lưu thông tiêu hoá: xác định vị trí hẹp ở môn vị hay hang vị.

8. ĐIỀU TRỊ

Sau chẩn đoán xác định bệnh, có chỉ định phẫu thuật.

Đánh giá tình trạng bệnh nhân trước mổ. Ở bệnh nhân sơ sinh cần chú ý thân nhiệt, tình trạng phổi, có các dị tật khác không. Hồi sức, truyền dịch nếu có biểu hiện mất nước.

8.1. Kỹ thuật mổ

Gây mê nội khí quản.

Đặt ống thông vào dạ dày để làm xẹp dạ dày.

Đường mổ: đường giữa trên rốn hoặc đường mổ ngang trên rốn.

- *Đánh giá thương tổn:*

+ Tắc hoàn toàn do tế hoặc do màng ngăn không lỗ thì dễ nhận biết: phía trên chỗ tắc bị giãn to, phía dưới chỗ tắc xẹp.

+ Hẹp do màng ngăn có lỗ thì phía trên cũng giãn, còn ở phía dưới vẫn có hơi, kích thước ruột nhỏ hơn hoặc tương đối bình thường.

Ở vị trí có màng ngăn, thường có một vòng ngấn.

Cần phải kiểm tra sự lưu thông của toàn bộ đường tiêu hóa.

- *Cách mổ:*

Tùy thuộc vào thể loại tắc mà có các kỹ thuật sau:

+ Cắt bỏ màng ngăn đơn thuần bằng một đường rạch dọc mặt trước chỗ có màng ngăn, cắt màng ngăn rồi khâu đường rạch dọc thành đường ngang.

+ Nếu màng ngăn ở môn vị hoặc ngay dưới môn vị: có thể mở dọc môn vị, cắt màng ngăn rồi tạo hình môn vị theo kỹ thuật Finney hoặc Heineke - Mikulicz.

+ Có thể mở hang vị để cắt bỏ toàn bộ màng ngăn ở môn vị hoặc tiền môn vị, không cần mở rộng- tạo hình môn vị để tránh trào ngược dịch từ tá tràng lên dạ dày.

+ Nối dạ dày - tá tràng tận tận hoặc tận bên nếu khoảng cách teo gián đoạn ngắn.

+ Nối dạ dày với hỗng tràng nếu khoảng cách teo gián đoạn dài giữa dạ dày với tá tràng.

8.2. Sau mổ

- Đặt hai ống thông vào dạ dày: một ống để hút dịch ứ đọng ở dạ dày, còn một ống cho qua miệng nối xuống hỗng tràng cho ăn. Hai ống thông dạ dày có thể đặt qua mũi, miệng hoặc mở thông dạ dày.
- Dùng kháng sinh dự phòng.
- Truyền dịch ở ngay đầu sau mổ và cho ăn sớm từ ngày thứ hai qua ống thông dạ dày.

TÀI LIỆU THAM KHẢO

1. ***Grapin C.*** Obtructions gastriques néonatales.

   Chirurgie digestive de l'enfant.

   Doin Éditeurs, 1990, p 327 - 333.

2. ***Scherer L.R.*** Other conditions of the stomach. Congenital Gastric outlet obstruction.

   Pediatric Surgery. 5 th ed./ edited by James. A. O'Neill.Jr.

   Mosby - Year Book, Inc, 1998, p 1125 - 1127.

TẮC RUỘT SƠ SINH

1. ĐẠI CƯƠNG

Tắc ruột là một loại cấp cứu ngoại khoa phổ biến ở bệnh lý sơ sinh. Vị trí tắc có thể từ tá tràng tới hậu môn. Có nhiều nguyên nhân gây tắc và tắc có thể ở các mức độ khác nhau. Nếu không điều trị phẫu thuật, bệnh nhi sẽ tử vong, vậy cần chẩn đoán và chỉ định điều trị sớm. Trước đây, tỷ lệ tử vong của bệnh này rất cao, ngày nay với các phương tiện chẩn đoán tốt, sự tiến bộ về gây mê hồi sức và kỹ thuật mổ nên tỷ lệ tử vong đã giảm một cách đáng kể.

2. ĐẶC ĐIỂM SINH LÝ TRẺ MỚI ĐẺ

Sau khi sinh ra trên 6 giờ, trẻ thường bắt đầu đại tiện ra phân xu. Phân xu có màu đen xanh lá cây, quánh và bóng. Nếu sau đẻ trên 24 giờ, trẻ mới đại tiện phân xu thì được coi là chậm phân xu và đây là một dấu hiệu bất thường báo hiệu một khả năng cao của bệnh lý đường tiêu hoá

3. LÂM SÀNG VÀ CẬN LÂM SÀNG CHẨN ĐOÁN TẮC RUỘT

3.1. Triệu chứng lâm sàng

- Nôn ra dịch dạ dày, dịch mật, dịch ruột.
- Trướng bụng ở vùng trên rốn hoặc toàn bộ ổ bụng, có hình quai ruột nổi.
- Bí trung - đại tiện hoặc vẫn ỉa phân xu hoặc chậm ỉa phân xu hoặc ra kết thể trắng đục.
- Toàn thân: có dấu hiệu mất nước ở các mức độ khác nhau.

Tuỳ theo vị trí tắc, mức độ tắc và thời gian bị bệnh mà các triệu chứng trên biểu hiện ở các mức độ khác nhau.

3.1.1. Các triệu chứng nôn, trướng bụng, đại tiện theo vị trí tắc

3.1.1.1. Tắc cao

Từ dưới môn vị tới góc tá hỗng tràng:

- *Nôn:*

Xuất hiện sớm, thường ở ngay ngày đầu sau đẻ. Nôn ra dịch mật nếu tắc ở dưới Vater hoặc chỉ nôn ra sữa, dịch dạ dày khi tắc ở trên bóng Vater. Mức độ nôn nhiều khi tắc hoàn toàn như do teo ruột, hoặc nôn ít khi chỉ hẹp tá tràng hoặc có màng ngăn có lỗ to.

- *Trướng bụng*:

Không có hoặc trướng vùng trên rốn, có hình dạ dày dãn nổi lên khi kích thích da bụng hoặc tự nhiên.

– *Đại tiện:*

Không đại tiện phân xu mà chỉ đại tiện ra kết thể trắng đục hoặc xanh nhạt và ít nếu tắc hoàn toàn. Vẫn đại tiện ra phân xu nhưng ít hơn bình thường nếu tắc không hoàn toàn.

3.1.1.2. Tắc vừa

Tắc ở hỗng - hồi tràng (từ góc Treitz đến van Bauhin).

– *Nôn:*

Thường từ ngày thứ 2, 3 sau đẻ. Nôn ra dịch mật, dịch ruột. Mức độ nôn cũng tuỳ thuộc mức độ tắc: nếu tắc hoàn toàn thì nôn nhiều.

– *Trướng bụng:*

Khá quan trọng, thường bụng trướng đều, quai ruột nổi, có sóng nhu động tự nhiên hoặc khi kích thích da bụng.

– *Đại tiện:*

Không đại tiện phân xu mà chỉ đại tiện ra kết thể trắng đục hoặc xanh nhạt và ít nếu tắc hoàn toàn. Vẫn có thể có phân xu nhưng ít hơn bình thường và táo bón nếu tắc không hoàn toàn.

3.1.1.3. Tắc thấp

Từ van Bauhin xuống, tắc ở đại - trực tràng.

– *Nôn:*

Xuất hiện muộn hơn, thường nôn sau đẻ khoảng 3 ngày. Nôn ra dịch mật, dịch ruột.

– *Trướng bụng:*

Thường trướng toàn bộ ổ bụng. Có dấu hiệu quai ruột nổi và dấu hiệu rắn bò tự phát hoặc khi kích thích thành bụng.

– *Đại tiện:*

Phân xu thường không có, chỉ ra kết thể trắng đục nếu tắc hoàn toàn. Trong trường hợp tắc không hoàn toàn thì vẫn có phân xu nhưng ít. Nếu tắc do bệnh phình đại tràng do vô hạch bẩm sinh thì chỉ chậm phân xu và dấu hiệu viêm ruột gây ỉa lỏng xuất hiện sớm sau đó.

3.1.2. Thăm khám hậu môn - trực tràng

Chung cho các thể bệnh. Có thể có dị tật hậu môn trực tràng hoặc có ống hậu môn - trực tràng bình thường. Thăm trực tràng thấy rỗng hoặc có kết thể trắng đục hoặc ra phân lỏng, nhiều khi bị viêm ruột...

3.1.3. Thể trạng chung

Tuỳ mức độ tắc và thời gian bị bệnh mà có:

- Dấu hiệu mất nước: da khô, mắt trũng, thóp lõm, đái ít.
- Sốt.
- Rối loạn hô hấp: do trướng bụng, hít phải chất nôn, thở nhanh, nông, nghe phổi có thể có ran ẩm.
- Da: có thể vàng do vàng da sinh lý.
- Các dị tật khác kèm theo có thể như hội chứng Down, bệnh tim bẩm sinh, dị tật đường tiết niệu - sinh dục, dị tật cơ quan vận động...

3.2. Các xét nghiệm

Xét nghiệm công thức máu, điện giải đồ, nhiễm sắc thể... để đánh giá tình trạng bệnh nhân và phát hiện các bệnh lý phối hợp.

3.3. Điện quang

3.3.1. Chụp bụng không chuẩn bị

Thấy các mức nước - hơi, có thể có nốt vôi hoá. Dựa vào các mức nước - hơi để chẩn đoán vị trí tắc và có thể cả mức độ tắc. Khi có nốt vôi hoá thì thường là có teo ruột.

Nên chụp ngực thẳng thêm khi chụp bụng để xem hình phổi, tim.

- *Tắc cao:*
  + Thường có 2 mức nước- hơi: mức nước- hơi to ở cao phía bên trái cột sống là của dạ dày và một mức nước-hơi ở thấp hơn, phía bên phải cột sống của tá tràng.
  + Tắc hoàn toàn: chỉ có 2 mức nước hơi trên, ổ bụng còn lại mờ.
  + Tắc không hoàn toàn: còn vài bóng hơi nhỏ ở quai ruột phía dưới
- *Tắc vừa:*
  + Có 3 mức nước - hơi là tắc ở hỗng tràng gần góc treitz.
  + Có nhiều mức nước - hơi: tắc ở hỗng, hồi tràng.
  + Có hình mờ và lỗ rỗ như tổ ong ở vùng hố chậu phải, quai ruột phía trên giãn căng hơi hoặc có vài mức nước - hơi thì thường là tắc ruột phân xu.
- *Tắc thấp:* nhiều mức nước hơi ở ruột non và có hơi ở đại tràng.

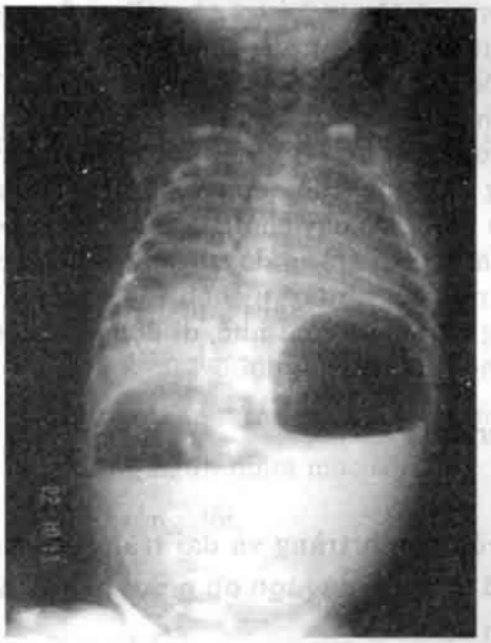

Hình 4.1. Tắc ở tá tràng, có hai mức nước hơi



Hình 4.2. Tắc ở ruột non, nhiều mức nước hơi, nửa bụng dưới mờ

3.3.2. Chụp lưu thông tiêu hoá



Hình 4.3. Hẹp ruột do màng ngăn ở hỗng tràng dưới Treitz



Hình 4.4. Tắc tá tràng do dây chằng Ladd và xoắn trung tràng. Kèm theo hẹp tá tràng do tuỵ nhẫn ở bệnh nhân 36 ngày tuổi

Khi chụp bụng không chuẩn bị không rõ tắc và vị trí tắc. Chụp lưu thông tiêu hoá chỉ làm khi bụng trướng ít, nôn ít và nên đặt ống thông làm xẹp dạ dày trước. Cần theo dõi sự di chuyển của thuốc cản quang để xác định vị trí tắc, mức độ tắc và có thể chẩn đoán được nguyên nhân gây tắc. Ví dụ nếu thấy D2 tá tràng giãn, có chỗ hẹp ở cuối D2 và thuốc cản quang đi qua chỗ hẹp rồi đi thẳng xuống quai ruột phía dưới mà không thấy khung tá tràng, chỗ hẹp và giãn tạo hình ảnh như đồng hồ cát thì chẩn đoán được hẹp tá tràng do dây chằng Ladd... Hoặc có chỗ thắt hẹp ở giữa D2 tá tràng thì thường là hẹp tá tràng do tuỵ nhẫn hoặc màng ngăn có lỗ, hoặc có một hình khuyết ở thành ruột như có u chèn vào và đoạn ruột phía trên dãn hơn kết hợp khám lâm sàng nắn thấy có u nhỏ, di động và siêu âm thấy có nang ở thành ruột thì chẩn đoán tắc ruột do ruột đôi...

3.3.3. Chụp khung đại tràng (lavement baryté)

Chỉ định:

- Nghi có xoắn trung tràng: Vị trí của manh tràng và đại tràng lên cao và sang trái.
- Tắc ruột phân xu hoặc do nút phân xu.
- Tắc thấp: Teo đại tràng, phình đại tràng do vô hạch bẩm sinh...



Hình 4.5. Bệnh Hirschsprung ở bệnh nhân 3 ngày tuổi.
Chụp khung đại tràng - Hình ảnh trực đại tràng hẹp tới hết đại tràng xuống

3.4. Siêu âm

- Có giá trị chẩn đoán tắc ruột trước đẻ. Sản phụ thường bị đa ối.
- Sau đẻ: xác định có ruột đôi, U nang mạc treo trong ổ bụng, các dị tật khác có thể kèm theo ở đường tiết niệu, tim...

4. NGUYÊN NHÂN GÂY TẮC

4.1. Tắc cao: Ở tá tràng.

4.1.1. Tắc tá tràng do nguyên nhân từ bên trong

- Teo tá tràng: tắc hoàn toàn. Có 3 thể bệnh
  + Màng ngăn niêm mạc toàn bộ: Thường ở dưới bóng Vater.
  + Teo tá tràng thành dây xơ.
  + Teo gián đoạn tá tràng.
- Hẹp tá tràng: tắc không hoàn toàn do
  + Màng ngăn niêm mạc có lỗ
  + Tá tràng đôi.

4.1.2. Tắc tá tràng do nguyên nhân từ bên ngoài

- Tụy nhẫn:

  Tá tràng ở vị trí giữa D2 bị bao bọc và bị chèn ép ở xung quanh bởi tổ chức của tụy giống như ngón tay bị bao bọc xung quanh bởi một chiếc nhẫn. Thường có hẹp tá tràng do màng ngăn ở vị trí tụy nhẫn nên có thuật ngữ "Tắc tá tràng kèm theo tụy nhẫn"

- Dây chằng bẩm sinh (dây chằng Ladd)

  Gây tắc hẹp tá tràng ở cuối D2. Dây chằng Ladd thực chất là một dải phúc mạc đi từ đại tràng hoặc manh tràng tới phúc mạc thành bụng sau và chẹt ngang qua tá tràng gây hẹp.

  Dây chằng Ladd thường kèm theo ruột ngừng quay bất thường ở 90^0 hay 180^0.

- Tắc tá tràng do ruột ngừng quay ở 90^0:
  + Mạc treo chung hoàn toàn tự do.
  + Tiểu tràng ở bên phải động mạch mạc treo tràng trên.
  + Đại tràng ở bên trái.
  + Dây chằng Ladd từ góc đại tràng phải tới thành bụng sau bên.
  + Tắc tá tràng do ruột ngừng quay ở 180^0:
  + Manh tràng nằm trước tá tràng.
  + Dây chằng Ladd từ manh tràng chẹt qua tá tràng rồi tới thành bụng sau
  + Tiểu tràng thường bị xoắn và còn có tên "Xoắn trung tràng".
- Hẹp tá tràng do kìm động mạch: Thể bệnh này ít gặp.

  Đoạn 3 của tá tràng chạy qua trước cột sống, nằm trong kìm của 2 động mạch: Động mạch chủ bụng phía sau và động mạch mạc treo tràng trên

phía trước. Góc giữa 2 động mạch bình thường từ 45^0 - 60^0. Khi góc hẹp gây chèn ép tá tràng. Góc hẹp do những nguyên nhân sau:

+ Tá tràng ở vị trí cao hơn bình thường hoặc động mạch mạc treo tràng trên ở vị trí thấp hơn bình thường.
+ Lớp mỡ giữa 2 động mạch mỏng.
+ Tá tràng chui qua mạc treo cứng chắc để tới góc Treist.
– Hẹp tá tràng do tĩnh mạch cửa trước tá tràng: rất hiếm gặp

Tĩnh mạch cửa trước tá tràng có thể do:

– Các vòng nối giữa hai tĩnh mạch noãn hoàn bị tắc bất thường.
– Có bất thường trong quá trình quay của ruột: đảo lộn vị trí của dạ dày và tá tràng.

4.2. Tắc vừa: tắc ở ruột non

4.2.1. Teo ruột: Có 4 thể theo phân loại của Grosfeld.

– Loại I: Màng ngăn niêm mạc hoàn toàn
– Loai II: Teo ruột mà 2 đầu ruột nối với nhau bằng một dây xơ.
– Loại III: Teo ruột gián đoạn: mạc treo ruột bị khuyết hình chữ V. Ở thể bệnh này còn chia thành hai mức độ: III-A: teo gián đoạn có mạc treo khuyết hình chữ V đơn thuần và III-B: teo ruột gián đoạn mà đoạn ruột dưới chỗ teo cuốn quanh trục mạch máu tạo nên hình ảnh " cây thông".
– Loại IV: Teo ruột gián đoạn nhiều vị trí.

Lưu ý: Teo ruột có thể ở một hay nhiều vị trí và có thể kết hợp các thể bệnh.

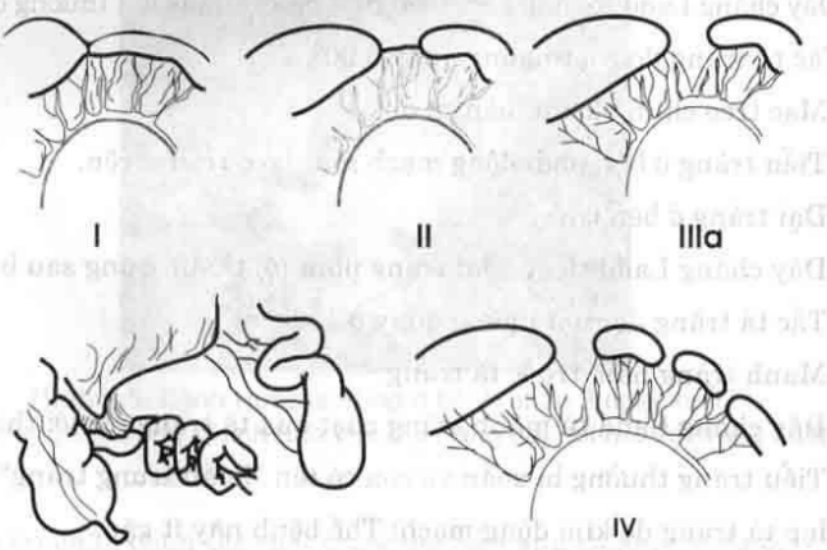

Hình 4.6. Phân loại của Grosfeld

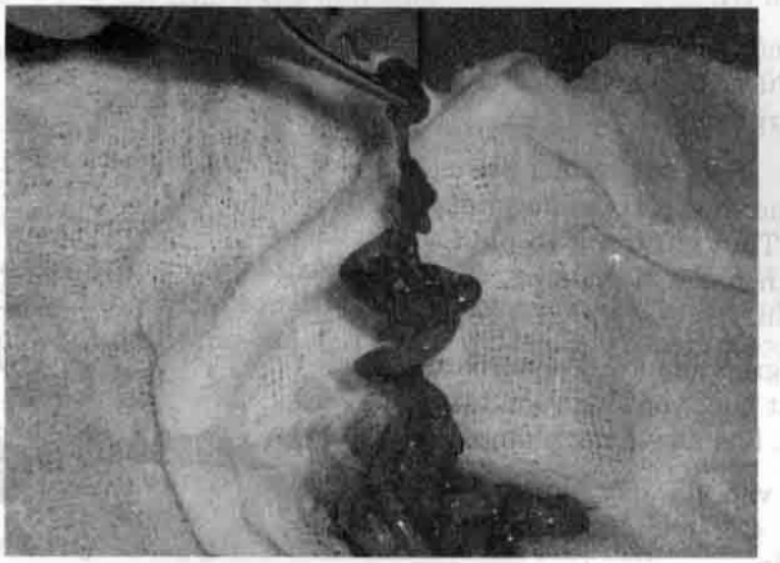

Hình 4.7. Teo ruột hình" cây thông" và teo nhiều vị trí

4.2.2. Tắc do chèn ép: Do các nguyên nhân sau.

- Các dây chằng bẩm sinh: Di tích của động mạch rốn hoặc còn ống rốn tràng.
- Do có các khối u ở mạc treo và ruột như:
  + Ruột đôi.
  + U bạch huyết thể nang ở mạc treo gây chèn ép hoặc xoắn ruột.
- Do các dây chằng hoặc do dính ruột: di tích của viêm phúc mạc từ thời kỳ bào thai.
- Tắc do hẹp ruột sau bệnh viêm ruột hoại tử ở sơ sinh.

4.2.3. Tắc ruột phân xu

- Nguyên nhân:

Do thiểu năng ngoại tiết của tuỵ, tuỵ bài tiết ít dịch, kết hợp chất nhày ở hồi tràng gây đặc quánh phân xu dính chặt niêm mạc ruột gây tắc ruột. Thường tắc ở vị trí gần cuối hồi tràng.

- Chẩn đoán:
  + Lâm sàng: Nắn được quai ruột có phân xu căng ở bên hố chậu phải.
  + Xquang:
- Hình tắc ruột thấp, mức nước hơi có chân hẹp, có thể lõm do phân xu. Có bóng mờ lỗ rỗ ở vùng hố chậu phải.
  + Chụp đại tràng cản quang: đại tràng nhỏ, thuốc vào qua van Bauhin tới vị trí phân xu quánh gây tắc ruột.

– Về điều trị:

Đây là một thể bệnh có thể điều trị nội khoa được. Do vậy khi có chẩn đoán sẽ điều trị bằng:

– Thụt vào đại tràng bằng Gastrographine hoặc Hypaque hoặc Telebrix 350. Thụt giữ trong 15 phút - 30 phút và theo dõi ở Xquang, làm cách 4 giờ 1 lần.

– Gastrographine có Polysorbate có tác dụng rút nước vào lòng ruột, tăng nhu động ruột, làm ẩm và tan phân xu.

– Bơm vào dạ dày dung dịch Acétylcystein 4%: mỗi lần bơm 5ml, cách 6 giờ 1 lần.

– Truyền dịch, nuôi dưỡng đường tĩnh mạch.

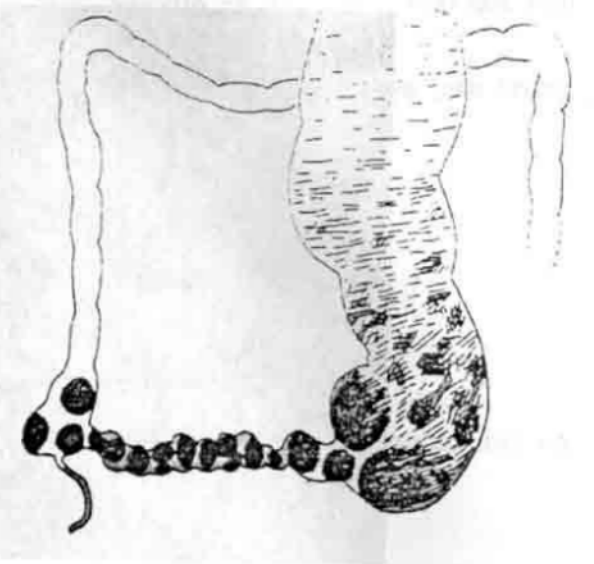

Hình 4.8. Tắc ruột phân xu

Nếu điều trị nội không kết quả hoặc đã có dấu hiệu tắc ruột rõ thì có chỉ định mổ. Mổ cắt đoạn ruột tắc, giãn do phân xu, nối ruột tận tận hoặc tận - chéo.



Hình 4.9. Chụp bụng ở bệnh nhân bị tắc ruột phân xu

4.3. Tắc thấp: Tắc ở đại trực tràng hậu môn.

4.3.1. Tắc ruột do nút phân xu: Do nút phân xu ở đại tràng gây tắc.

- Lâm sàng:
- Không ỉa phân xu sau đẻ 24-48 giờ.
- Bụng trướng.
- Thăm trực tràng: đôi khi kích thích gây đại tiện ra một nút phân xu màu xám nhạt, khá chắc, sau đó là phân xu ra nhiều, và hết tắc ruột nhưng thường thụt đại tràng bằng Gastrographine thì tháo ra được nút phân xu và nhiều phân xu.
- Điều trị:

Thể bệnh này điều trị nội, không phải mổ.

4.3.2. Teo đại tràng: Cũng gồm 3 thể bệnh như teo ruột non.

4.3.3. Bệnh Hirschsprung hay phình đại tràng do vô hạch bẩm sinh

Khi có dấu hiệu tắc ruột sơ sinh thì đoạn vô hạch thường cao, vô hạch hết đại tràng sigma hoặc đại tràng xuống hoặc có thể toàn bộ đại tràng. Ở thể bệnh này, rất khó thụt tháo đại tràng mà thường phải mổ cấp cứu làm hậu môn nhân tạo.

4.3.4. Dị tật hậu môn trực tràng: Xem bài dị tật hậu môn trực tràng.

5. CHẨN ĐOÁN

- Có thể có được chẩn đoán tắc ruột trước đẻ bằng siêu âm.
- Sau đẻ: Cần được khám kỹ trên lâm sàng, làm thêm X quang, siêu âm để chẩn đoán. Các bước cần xác định:

+ Có tắc ruột không.
+ Vị trí tắc: ở tá tràng, ruột non hay đại tràng.
+ Mức độ tắc: tắc hoàn toàn hay không hoàn toàn.
+ Nguyên nhân gây tắc.
+ Tình trạng bệnh nhân: Khám lâm sàng và các xét nghiệm máu, sinh hoá.

Từ chẩn đoán có được sẽ quyết định cách điều trị.

6. ĐIỀU TRỊ

6.1. Trước mổ

- Tại các bệnh viện nơi trẻ sinh ra hoặc khoa nội nhi- sơ sinh: *cần làm.*
- Giữ thân nhiệt ổn định bằng sưởi ấm hoặc lồng ấp đặc biệt khi thời tiết lạnh. Đây là điều rất quan trọng. Nếu để hạ thân nhiệt, tỷ lệ tử vong sẽ cao

- Ống thông dạ dày: thường đặt qua mũi vào dạ dày để hút làm xẹp dạ dày, bớt giãn các quai ruột phía dưới. Theo dõi dịch qua ống thông dạ dày để góp phần giúp chẩn đoán vị trí và mức độ tắc ruột.
- Đường truyền tĩnh mạch: có thể lấy đường truyền qua tĩnh mạch rốn, vì dễ thực hiện.

Lượng dịch truyền được tính theo cân nặng bệnh nhân, theo nhu cầu và lượng dịch mất.

- Tiêm vitamin K

Sau đó di chuyển bệnh nhân tới các trung tâm mổ nhi.

- Tại các trung tâm mổ nhi: Sau chẩn đoán xác định có tắc ruột, cần đánh giá tình trạng bệnh nhân:
  + Cân nặng.
  + Nhiệt độ.
  + Tình trạng phổi: có viêm phổi không.
  + Tình trạng mất nước.
  + Các dị tật phối hợp.
  + Xét nghiệm: Điện giải đồ, công thức máu, Hematocrict, máu chảy, máu đông, nhóm máu, khí máu, Protid máu.

Dựa các xét nghiệm để hồi sức trước mổ.

6.2. Mổ

6.2.1. Mục đích mổ: Phục hồi lưu thông trong lòng ruột và chức năng của ruột.

6.2.2. Kỹ thuật: Tuỳ theo nguyên nhân và vị trí gây tắc mà chọn các kỹ thuật phù hợp:

- *Tắc tá tràng:*
  - Do tá tràng đôi: bóc cắt tá tràng đôi hoặc mở thông tá tràng đôi phụ vào tá tràng chính ở bên cạnh.
  - Tắc ở D1 - D2: nối tá tràng - tá tràng.
    + Với tuỵ nhẫn: nối tá - tá tràng bên bên ở vị trí mặt trước tá tràng, ngay trên và dưới tuỵ nhẫn.
    + Với teo gián đoạn (ít gặp): nối tá-tá tràng tận tận.
  - Tắc ở D3 - D4: nối tá - hỗng tràng.
  - Với tắc do màng ngăn niêm mạc (ở D1, D2, D3, D4): mở ruột dọc qua vị trí ruột có màng ngăn, cắt màng ngăn và khâu lại ruột theo chiều ngang.
- *Tắc ruột non:*
  - Tắc do màng ngăn niêm mạc: có 2 cách mổ.
    + Mở dọc ruột, cắt màng ngăn, khâu ruột theo chiều ngang.

+ Cắt ruột có màng ngăn, nối ruột tận - chéo.

– Do teo ruột: dạng dây xơ hoặc teo gián đoạn.

+ Cắt bỏ phần túi cùng trên nếu ruột dãn to, thành dầy, niêm mạc nề xung huyết, mạch máu nuôi dưỡng kém.

+ Nếu teo ruột nhiều chỗ: cắt bỏ phần ruột biệt lập ở giữa nếu đoạn ruột này ngắn.

+ Nối ruột tận - tận hoặc tận- chéo là kỹ thuật thường được làm.

+ Có thể - phải dẫn lưu hai đầu ruột ở lần mổ đầu và nối lại ruột ở lần mổ thứ hai sau một vài tuần nếu teo ruột có kèm viêm phúc mạc bào thai, ruột dính nhiều, và đoạn teo ở cuối hồi tràng.

– Do ruột đôi:

+ Cắt ruột có ruột đôi, nối ruột tận tận.

+ Bóc - cắt bỏ ruột đôi đơn thuần nếu ruột đôi ở góc hồi manh tràng.

– Do xoắn trung tràng và dây chằng Ladd: tháo xoắn, cắt dây chằng Ladd, và xếp lại ruột: đưa ruột non sang bên phải, đưa đại tràng sang bên trái, cố định đại tràng, cắt ruột thừa, tải rộng mạc treo chung.

– Do dính ruột, do dây chằng: gỡ dính, cắt dây chằng.

Lưu ý:

– Trong trường hợp đoạn ruột phía trên chỗ tắc bị dãn một đoạn dài, để giảm cắt ruột thì nên tạo hình nhỏ lại đoạn ruột phía trên bằng cắt bớt thành ruột ở bờ tự do, khâu lại để làm nhỏ bớt khẩu kính ruột trước khi nối, tránh quá chênh lệch kích thước giữa 2 đoạn ruột, tránh ứ đọng và thuận lợi phục hồi nhu động ruột.

– Cắt- tạo hình nhỏ đoạn ruột phía trên có 2 kỹ thuật: cắt thanh cơ ngoài niêm mạc hoặc cắt bỏ cả thanh cơ niêm mạc.

– Phải bơm dung dịch NaCl 9‰ vào qua đầu ruột dưới để đảm bảo toàn bộ đoạn ruột dưới miệng nối đã lưu thông, để làm rộng lòng ruột và tống tháo hết kết thể phân xu ra ngoài hậu môn.

• *Tắc thấp: ở đại tràng - trực tràng - hậu môn:*

– Teo đại tràng: mổ chữa như ở teo ruột non.

– Hirschsprung: thể vô hạch cao, gây tắc và viêm ruột: làm hậu môn nhân tạo. Vị trí làm hậu môn nhân tạo thường ở ngay trên chỗ bị tắc.

– Dị tật hậu môn trực tràng: tuỳ theo thể bệnh mà tạo hình hậu môn ngay hay làm hậu môn nhân tạo.

6.3. Sau mổ

– Đặt sonde dạ dày: cho tới khi dịch dạ dày ra trong, không có dịch mật-dịch ruột.

- Bồi phụ nước điện giải: theo cân nặng, nhu cầu, lượng dịch mất, dựa điện giải đồ.
- Nuôi dưỡng:
  + Đường tĩnh mạch: các dịch NaCl 0,9%,5%, dung dịch Glucose 10%, Intralipid, đạm..
  + Cho ăn đường miệng khi dịch dạ dày ra trong, đã đại tiện.
- Kháng sinh: thường dùng Cephalosporin thế hệ III.
- Phải theo dõi:
  + Lâm sàng: Mạch, nhiệt độ, nhịp thở, cân nặng, nước tiểu.
  + Xét nghiệm máu: công thức máu, Protid, điện giải đồ.

6.4. Biến chứng sau mổ

6.4.1. Biến chứng sớm

- Tắc ruột: do tắc hẹp miệng nối, do dính, dây chằng.
- Viêm phúc mạc: do bục, rò miệng nối.
- Biến chứng khác:
  + Toác, bục vết khâu thành bụng
  + Chảy máu vết mổ, trong ổ bụng.
  + Nhiễm trùng vết mổ

6.4.2. Biến chứng muộn

- Tắc ruột, sa lồi thành bụng
- Rối loạn hấp thu: hội chứng ruột ngắn

Cách đánh giá mức độ cắt ruột:

- Cắt ruột ít: ruột còn > 1,5m.
- Cắt nhiều: ruột còn 0,4 - 1,5m.
- Cắt rộng rãi: ruột còn < 40cm.

7. CÁC YẾU TỐ TIÊN LƯỢNG

+ Đẻ non: Cân nặng bệnh nhân < 2,5kg.
+ Nhiễm trùng ngoại sinh.
+ Các tật bẩm sinh mắc phải: Down, tim mạch, teo thực quản...
+ Thời gian chẩn đoán và điều trị: sớm hay muộn.
+ Mức độ cắt ruột.

TÀI LIỆU THAM KHẢO

1. ***Trần Ngọc Bích:*** Ruột đôi ở trẻ em (Nhận xét về chẩn đoán và điều trị ở 21 bệnh nhân).

   Ngoại Khoa, 2001, 1: 46-50.

2. ***Trần Ngọc Bích, Đỗ Đức Vân, Trần Bình Giang và Phạm Đức Huấn.***

   Hẹp tá tràng do dây chằng Ladd và xoắn ruột ở sơ sinh và người lớn.

   Ngoại Khoa, 2003,4: 48-52

3. ***Debeugny P, Bonnevalle M, Turck D, Besson R, Goulrand F, Defauw B, Sarakos C, Tran Ngoc Bich.*** Les sténoses disgestive dans l'entérocolite ulcéro-nécrosant du prématuré. 50 observations.

   Résumé des communications. 53 ème congrés de chirurgie pédiatrique.

   C.N.I.T.-Paris la Defense 4 (6-9-1996).

4. ***Frederick j. Rescorla.*** Meconium lleus.

   Pediatric surgery - 5 th ed/edited by James A-O' Neill, Jr...

   Mosby- Years book, In C, 1998, p 1159 - 1172.

5. ***Jay L. Grosfeld.:*** Jejunoileal Atresia and stenosis

   Pediatric surgery - 5 th ed/edited by James A-O' Neill, Jr...

   Mosby- Years book, In C, 1998, p 1145-1158

6. ***Gruner. M, Belas, M, Hervé J- M:*** Atrésies et sténoses congénitales du jejuno - ileon.

   Chirurgie digestive de l'enfant. Doin éditeurs, 1990. p 383 - 398.

7. ***Howard C. fieston.*** Other causes of intestinal obtruction,

   Pediatric surgery - 5 th ed/edited by James A-O' Neill, Jr...

   Mosby- Years book, In C, 1998, p 1215 - 1222.

8. ***Keith. T. Oldham.*** Atresia, stenosis, and other obstructions of the colon.

   Pediatric surgery - 5 th ed/edited by James A-O' Neill, Jr...

   Mosby- Years book, In C, 1998, p 1361 – 1368.

9. ***Robert,J., Touloukian, E., Smith, F.I.*** Disorders of rotation and fixation.

   Pediatric surgery - 5 th ed/ edited by James.A. O' Neill.

   Mosby - Year book, Inc,1998. 1199-1214.

10. ***Sheldon J, Bond, Diller B, Groff.*** Gastrointestinal Duplications

    Pediatric surgery - 5 th ed/edited by James A-O' Neill, Jr...

    Mosby- Years book, In C, 1998, p1257 - 1268.

DỊ TẬT HẬU MÔN - TRỰC TRÀNG

Dị tật hậu môn trực tràng (DTHMTT) là dị tật không có lỗ hậu môn... có hoặc không có đường rò từ ống hậu môn - trực tràng ra tầng sinh môn hoặc đường tiết niệu, cơ quan sinh dục.

1. LỊCH SỬ

Dị tật hậu môn trực tràng đã được ghi nhận từ trước công nguyên. Vào thế kỷ thứ II, Soranus đã đề nghị phải khám hậu môn cho tất cả các trẻ sau khi được sinh ra.

Ở thế kỷ thứ VII, Paulus Aegineta đã viết về một bệnh nhi đầu tiên bị dị tật hậu môn trực tràng được cứu sống. Tác giả đã giới thiệu kỹ thuật mổ dùng ngón tay hoặc dùng dao rạch chọc thủng hậu môn màng. Năm 1660, Sculter điều trị thành công một bệnh nhi bị hẹp hậu môn bằng nong. Năm 1676, Cook đã điều trị một bệnh nhân khác bằng rạch và nong hậu môn. Năm 1787, Bell gợi ý dùng đường rạch giữa tầng sinh môn để tìm túi cùng trực tràng. Năm 1783, Dubois đã làm hậu môn nhân tạo cho dị tật không hậu môn theo sự gợi ý của Littré từ năm 1710. Năm 1826, Diffenbach là người đầu tiên mô tả sự chuyển vị trí hậu môn. Năm1833, Roux de Brignoles mô tả đường mổ ở tầng sinh môn. Năm 1835, Amussat mô tả tạo hình hậu môn qua đường mổ ở tầng sinh môn để đưa bóng trực tràng xuống khâu vào da. Năm 1856, Chassaignac đã sử dụng que thăm dò luồn qua chỗ mở hậu môn nhân tạo để dẫn đường cho việc phẫu tích tìm bóng trực tràng qua đường mổ ở tầng sinh môn. Năm 1930, Wangensteen và Rice đã mô tả cách chụp dốc ngược đầu để tìm túi cùng trực tràng. Năm 1948, Rhoads, Pipes và Randall đã mô tả phương pháp mổ một thì để hạ bóng trực tràng bằng kết hợp đường mổ bụng và đường tầng sinh môn. Năm1951 Denis Brown giới thiệu kỹ thuật cắt ra sau ("cut back ") chữa hậu môn nắp. Năm 1953, Stephens nêu đường mổ qua giữa xương cùng, xương cụt. Năm 1982, Péna giới thiệu kỹ thuật mổ hạ bóng trực tràng bằng đường mổ phía sau trực tràng.

Từ năm 1988, tại Bệnh viện Nhi trung ương, dị tật này đã được mổ bằng đường sau trực tràng.

2. VÀI NÉT VỀ BÀO THAI HỌC

Khi bào thai được 4 mm, ống niệu nang và ruột tận đổ vào ổ nhớp mà ổ nhớp lúc này còn được đóng kín bởi một màng. Khi bào thai được 8 mm, ống niệu nang và ruột tận được tách đôi bởi vách niệu-trực tràng. Sau khi thủng màng hậu môn, củ hậu môn và trực tràng được hình thành. Các thành phần trên tiếp tục phát triển quanh hậu môn nguyên thuỷ để hình thành cơ thắt ngoài và tầng sinh môn. Sự rối loạn phát triển ở một giai đoạn nào đó sẽ tạo ra DTHMTT.

3. TẦN SỐ MẮC

Vào khoảng 1/3000 trẻ sơ sinh. Tỷ lệ giữa nam và nữ tương đương nhau.

4. PHÂN LOẠI

Đã có một số phân loại DTHMTT như phân loại của Ladd và Gross năm 1934, phân loại quốc tế năm 1970 tại Melbourne (Úc) và phân loại quốc tế mới tại Hội nghị phẫu thuật nhi thế giới năm 1986 ở Wingspred (Mỹ).

Phân loại của Ladd và Gross: Chia DTHMTT thành 4 loại:

- Loại 1: Hẹp hậu môn và hẹp hậu môn màng.
- Loại 2: Hậu môn màng.
- Loại 3: Hậu môn bị bịt kín, rò trực tràng vào âm đạo, hoặc niệu đạo, tầng sinh môn.
- Loại 4: Teo trực tràng, vẫn còn ống hậu môn.

Cách phân loại này đơn giản nên không nêu hết được các thể bệnh.

Cách phân loại quốc tế năm 1986 ở Wingspred đã nêu được đủ các thể bệnh và có chỉ dẫn cho chỉ định và lựa chọn kỹ thuật mổ.

Chúng tôi xin trình bầy cách phân loại quốc tế năm 1986. Phân loại này chia thành 4 loại: cao, trung gian, thấp và loại hiếm gặp.

Thể loại	Ở trẻ trai	Ở trẻ gái
Loại cao		
- Teo hậu môn trực tràng, có rò trực tràng với:	Niệu đạo tiền liệt tuyến	Âm đạo
- Teo hậu môn-trực tràng không rò	có	có
- Teo trực tràng, vẫn còn ống hậu môn	có	có
Loại trung gian		
- Teo hậu môn, rò trực tràng với:	Niệu đạo hành	- Âm đạo thấp - Tiền đình
- Teo hậu môn, không rò	có	có
Loại thấp		
- Hậu môn nắp	có	có
- Hẹp hậu môn	có	có
Loại hiếm gặp		Còn ổ nhớp

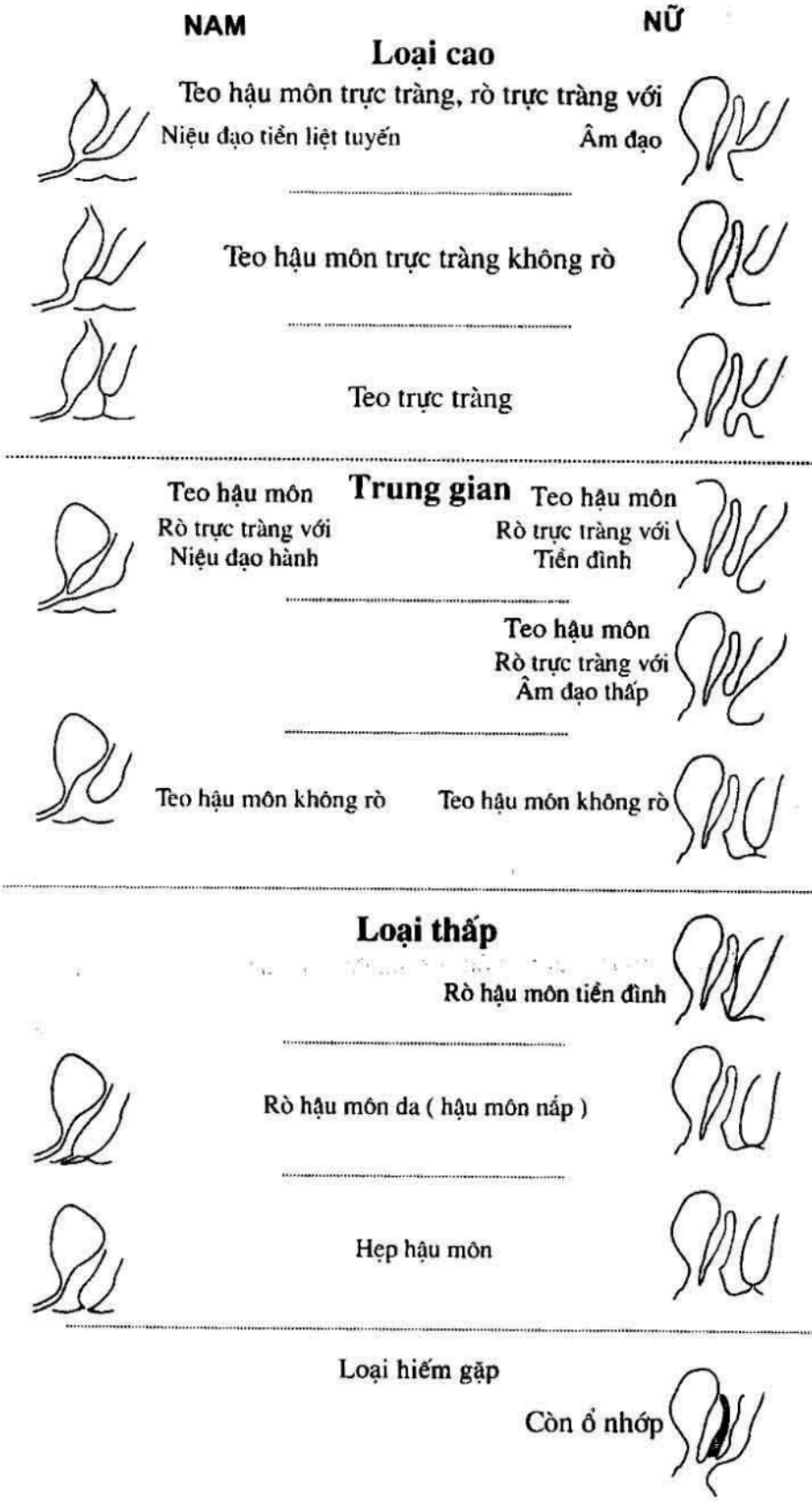

Hình 5.1. Phân loại DTHMTT năm 1986 ở Wingspred

Về phân loại còn ổ nhớp

Đã có một số cách phân loại như Raffensperger phân thành 5 thể bệnh. Cách phân loại của Mollard thành ba loại:

- Loại 1 (A): Niệu đạo, âm đạo và trực tràng cùng đổ vào một vị trí của ổ nhớp.
- Loại 2 (B): Trực tràng đổ vào âm đạo ở vị trí cao hơn so với niệu đạo hay trực tràng đổ vào xoang niệu dục. Thể bệnh này ít gặp.
- Loại 3: Ổ nhớp không hoàn toàn. Thể bệnh này rất hiếm gặp và lại được chia thành hai thể
  + Âm đạo teo ở vị trí cao, không đổ vào ổ nhớp mà chỉ có trực tràng với niệu đạo đổ chung vào một ống gọi là ổ nhớp (Hình 5.2C).
  + Trực tràng teo cao, không đổ vào xoang niệu dục (Hình 5.2D).

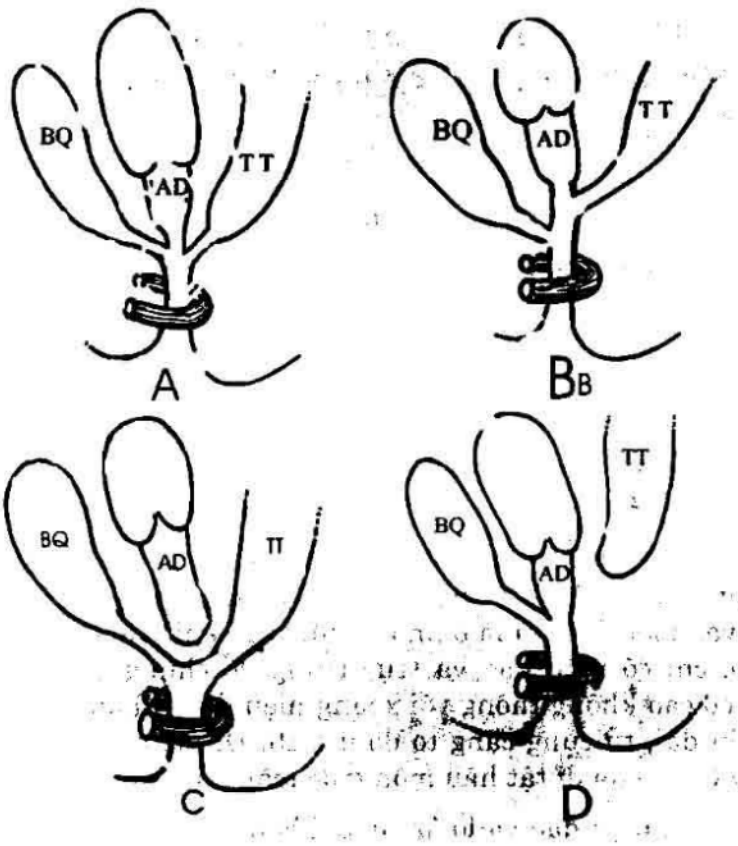

Hình 5.2. Phân loại còn ổ nhớp

5. LÂM SÀNG VÀ CHẨN ĐOÁN

5.1. Khám lâm sàng

Nhìn bụng xem có trướng không. Nhìn vùng lỗ hậu môn: Xem có lỗ hậu môn và vị trí.

5.1.1. Lỗ hậu môn ở vị trí bình thường

Theo dõi đại tiện phân xu. Nếu đại tiện phân xu sau 24 giờ hoặc không đại tiện phân xu, phải kiểm tra ống hậu môn bằng ống thông hoặc ngón tay út xem có hẹp hậu môn hoặc teo trực tràng không.

5.1.2. Không có lỗ hậu môn (Còn gọi là hậu môn không thủng)

5.1.2.1. Không có rò từ ống hậu môn - trực tràng

- Da ở vị trí vết tích hậu môn căng phồng khi trẻ khóc, có thể thấy màu xanh phân xu nếu màng bịt hậu môn mỏng, đục mờ.
- Da ở vết tích hậu môn phẳng hoặc lõm ngay cả khi trẻ khóc. Dùng kim châm nhẹ kích thích da hậu môn thấy có phản xạ co thắt là có cơ thắt ngoài.

5.1.2.2. Có lỗ rò từ ống hậu môn - trực tràng

Phải đợi từ 18 đến 24 giờ sau đẻ mới có thể đánh giá chính xác được bằng thăm dò hoặc xoa ép nhẹ vùng tầng sinh môn hoặc niệu đạo. Có sự khác nhau giữa nam và nữ.

- *Ở trẻ trai:*
  - Lỗ rò có thể ra ở tầng sinh môn hoặc đường tiết niệu thường là ở niệu đạo.
  - Lỗ rò ở đường đan của tầng sinh môn hoặc bìu: thường là DTHMTT thể thấp.
  - Đái ra phân xu: ép nhẹ vùng tầng sinh môn và để gạc trắng vào đầu dương vật để xem màu nước tiểu. Thường là DTHMTT thể trung gian hoặc thể cao.
- *Ở trẻ gái:*

  Xem có mấy lỗ ở tầng sinh môn:
  - Có một lỗ duy nhất ở tầng sinh môn chỗ vị trí giữa hai môi lớn là dị tật thể đặc biệt: còn ổ nhớp. Ở thể bệnh này: niệu đạo, âm đạo, trực tràng đổ chung vào một ống gọi là ổ nhớp. Một thể bệnh hiếm gặp hơn là âm đạo bị teo cao, chỉ có niệu đạo và trực tràng đổ chung vào một ống hoặc trực tràng teo cao không thông với xoang niệu dục. Khám có dấu hiệu tắc ruột, có thể bí đái, tử cung căng to do ứ dịch. Dị tật này hiếm gặp, chiếm tỷ lệ khoảng 6-8% của dị tật hậu môn trực tràng ở trẻ gái.
  - Có hai lỗ: lỗ niệu đạo và lỗ âm đạo, không có lỗ hậu môn. Nếu phân xu ra qua lỗ âm đạo là rò trực tràng- âm đạo (dị tật thể cao hoặc trung gian).
  - Có ba lỗ: lỗ niệu đạo, lỗ âm đạo và một lỗ ở âm hộ hoặc tiền đình hoặc tầng sinh môn.
    + Lỗ rò ở tiền đình: Tiền đình là vị trí giao nhau của 2 môi bé, ngoài màng trinh.

Dùng ống thông hoặc que thăm dò đưa qua lỗ rò lên trên: nếu que thăm dò đi song song với tầng sinh môn thì là rò hậu môn-tiền đình (thể thấp), nếu que

thăm dò đi song song với thành sau âm đạo thì là rò trực tràng -tiền đình (thể trung gian).

- Lỗ rò ở âm hộ: Cũng thăm khám như trên để xác định là rò hậu môn -âm hộ hay rò trực tràng- âm hộ.
- Lỗ rò ở tầng sinh môn: hậu môn nấp không hoàn toàn hoặc rò hậu môn tầng sinh môn (dị tật thể thấp).



Hình 5.3. Không hậu môn, rò trực tràng tiền đình

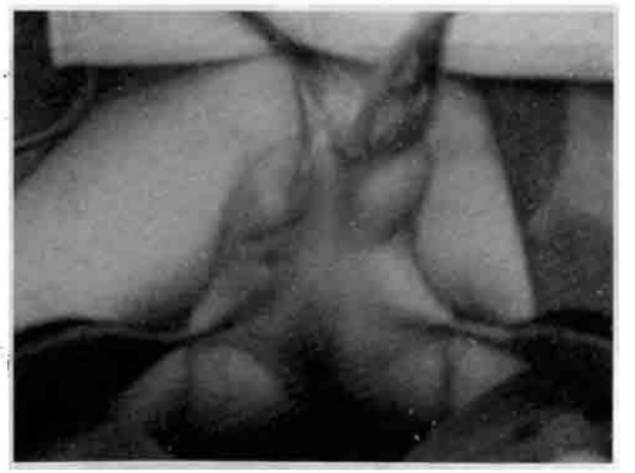

Hình 5.4. Còn ổ nhớp

5.2. Các thăm khám khác

5.2.1. Chụp bụng không chuẩn bị tư thế nghiêng, đầu dốc ngược, gối gấp, mông nhô cao, có đánh dấu miếng kim loại vào vết tích hậu môn

Trước đây thường được chỉ định chụp cho bệnh nhân sau đẻ từ 6 đến 12 giờ. Phương pháp này được Wangensteen và Rice thực hiện từ 1930. Nhược điểm của phương phương pháp này là trẻ có thể bị nôn, bị trào ngược vào đường hô hấp và có thể đánh giá không chính xác thể bệnh.

5.2.2. Chụp bụng nghiêng tư thế đầu thấp

Trẻ được đặt tư thế nằm sấp, mông cao, đầu thấp từ 3 đến 5 phút, háng gấp. Đánh dấu vị trí vết tích hậu môn bằng một miếng kim loại.Theo Pena, để đánh giá chính xác thể bệnh nên chụp phim bụng sau đẻ trên 20 giờ là khoảng thời gian cần đủ để hơi nuốt vào di chuyển tới đáy của túi cùng trực tràng.

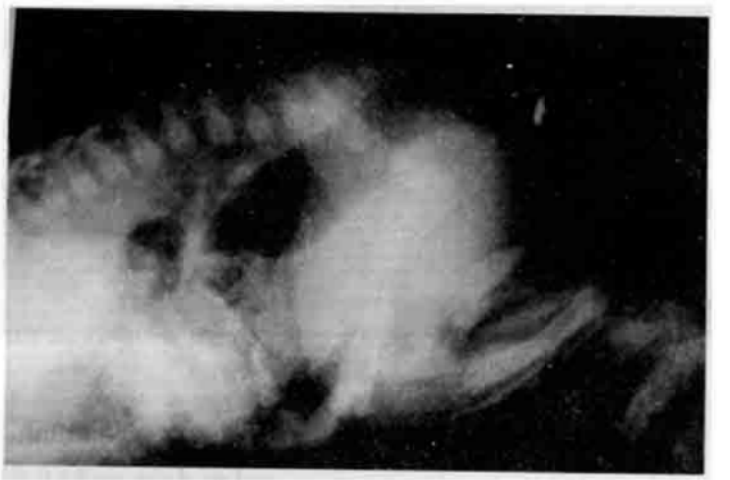

Hình 5.5. Không hậu môn thể thấp, chụp nghiêng không chuẩn bị

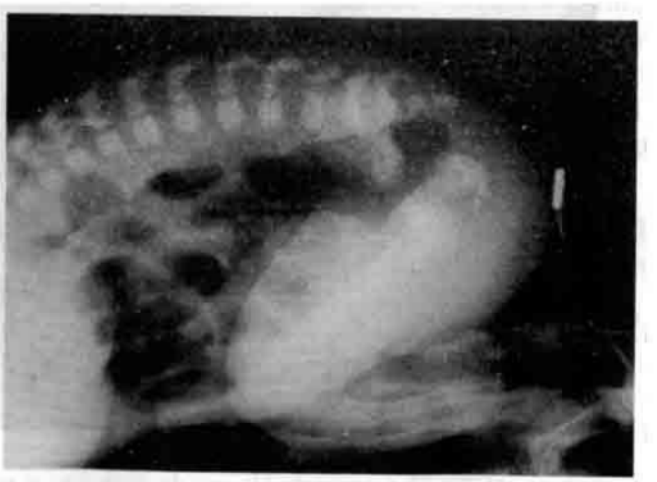

Hình 5.6. Không hậu môn thể trung gian

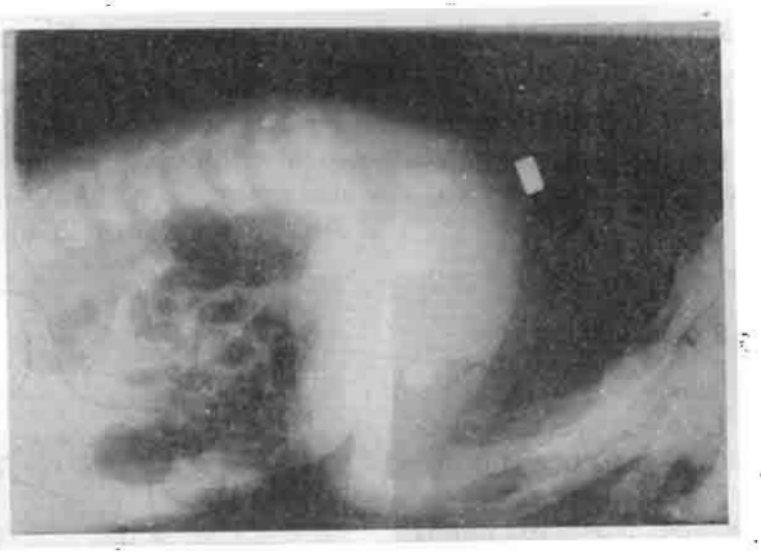

Hình 5.7. Không hậu môn thể cao - bất sản xương cùng cụt

5.2.3. Chụp bụng có bơm thuốc cản quang vào bóng trực tràng qua chọc dò ở vết tích hậu môn

5.2.4. Chụp túi cùng trực tràng qua đường rò

Nếu có rò trực tràng ra tầng sinh môn, âm hộ, tiền đình: luồn ống thông qua đường rò, bơm thuốc cản quang để chụp.

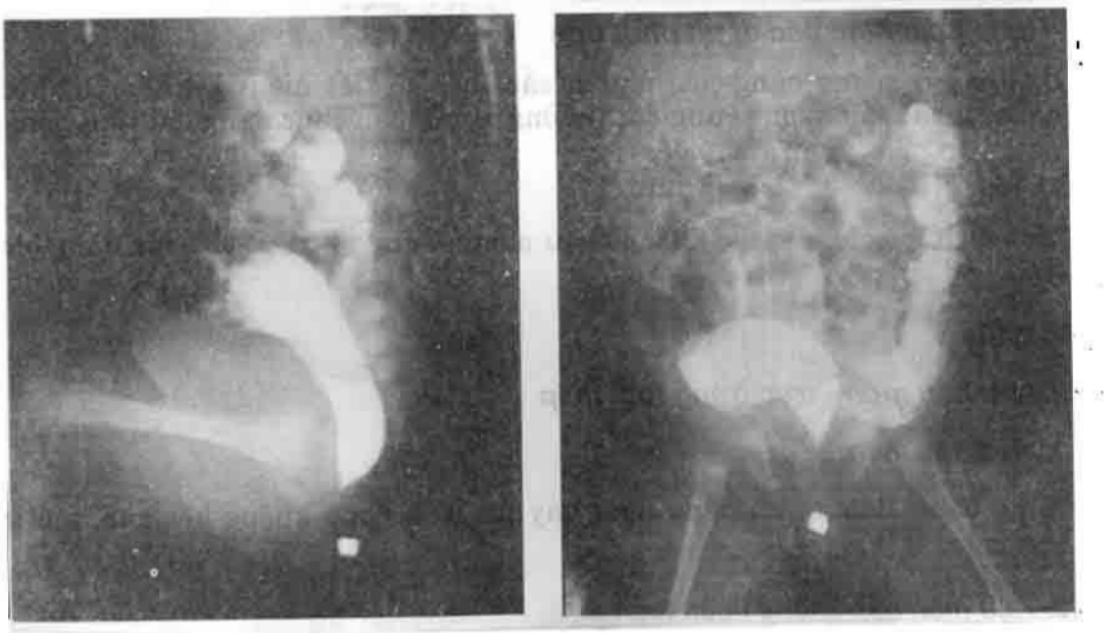

Hình 5.8. Chụp trực đại tràng qua đường rò trực tràng - tiền đình

- *Xác định thể bệnh dựa phim chụp, nếu vị trí túi cùng trực tràng ở:*
  - Trên đường nối giữa xương mu với vị trí thấp nhất của xương cụt: là dị tật thể cao.

- Dưới đường nối giữa phần thấp của ụ ngồi với phần thấp nhất của xương cụt: là dị tật thể thấp.
- Ở trong khoảng giữa hai đường trên: Dị tật thể trung gian.

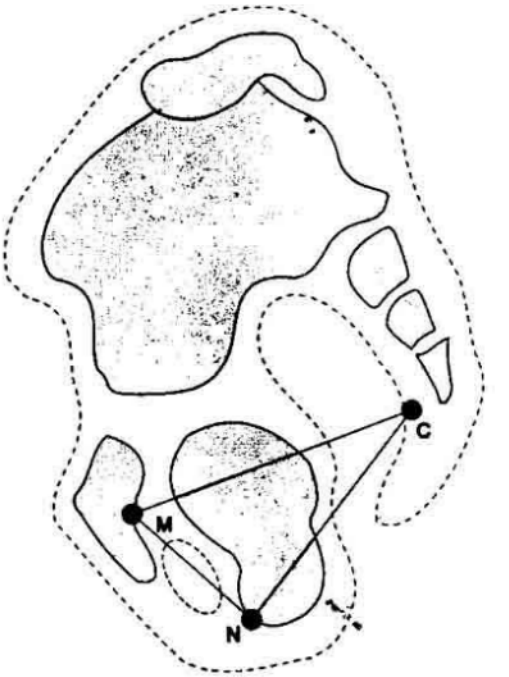

Hình 5.9. Xác định thể bệnh

M. Điểm giữa xương mu;
N. Ụ ngồi; C. Đỉnh xương cụt.
Tam giác MNC: đáy của bóng trực tràng trên đường MC là thể cao, dưới NC là thể thấp, ở giữa NC và MC là thể trung gian.

5.2.5. Siêu âm

Đo khoảng cách giữa vết tích hậu môn tới túi cùng trực tràng để xác định thể bệnh: nếu khoảng cách dài hơn 2 cm là dị tật thể trung gian hoặc cao, nếu khoảng cách ngắn hơn 2 cm là thể thấp. Ngoài ra siêu âm còn tìm các dị tật phối hợp ở hệ tim mạch, hệ tiết niệu, tiêu hoá...

5.2.6. Thăm khám tìm các dị tật phối hợp

Dị dạng ở xương cùng-cụt, nhiễm sắc thể, hệ tiết niệu-sinh dục... Những bệnh nhân bị bất sản xương cùng-cụt thường bị rối loạn chức năng đại-tiểu tiện.

6. ĐIỀU TRỊ

Mục đích mổ chữa là tạo được lỗ hậu môn ở đúng vị trí và có chức năng bình thường.

6.1. Mổ chữa

6.1.1. Dị tật hậu môn - trực tràng loại thấp

6.1.1.1. Hẹp hậu môn

Nong bằng Bougie rồi bằng ngón tay út. Nếu nong không kết quả, mổ tạo hình hậu môn.

6.1.1.2. Hậu môn nắp không hoàn toàn

Rạch vạt da hình tam giác. Vạt da này được bóc tách và kéo xuống dưới tách khỏi bình diện cơ thắt rồi khâu chêm vào chỗ mở rộng của thành trực tràng được mở từ lỗ rò ra sau theo đường giữa.

Ở con gái, nếu khoảng cách từ hậu môn tới âm hộ quá ngắn thì mổ tạo hình tầng sinh môn ở thì mổ sau.

6.1.1.3. Hậu môn nắp hoàn toàn

Tại da ở vết tích hậu môn, rạch da hình Y rồi bóc tách ba vạt da khỏi bình diện cơ thắt để tìm và bộc lộ túi cùng trực tràng một đoạn dài khoảng 1 cm. Mở túi cùng bằng đường rạch hình chữ Y ngược rồi khâu chêm ba vạt da hình tam giác trên vào ba vị trí khuyết niêm mạc vừa tạo ở túi cùng trực tràng. Sau mổ độ 2 tuần, nong hậu môn (hình 5.9 và 5.10).

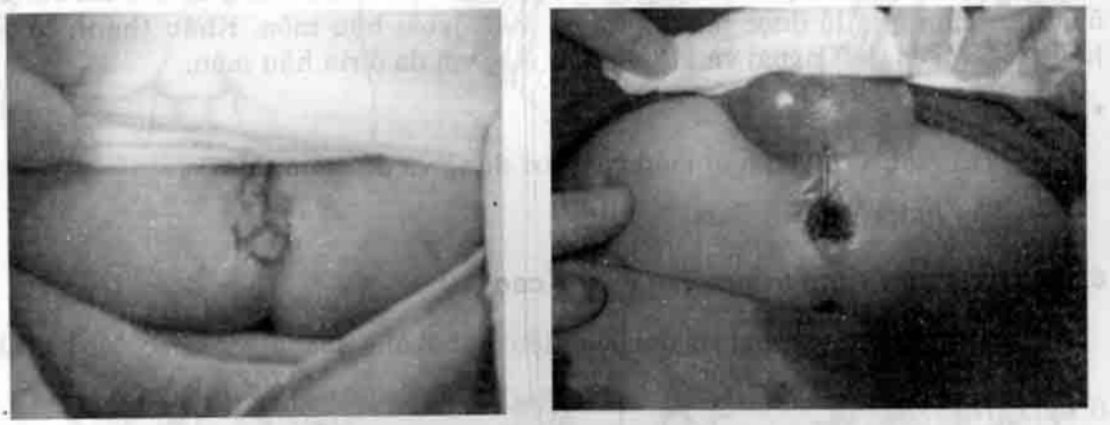

Hình 5.10. Mổ tạo hình hậu môn

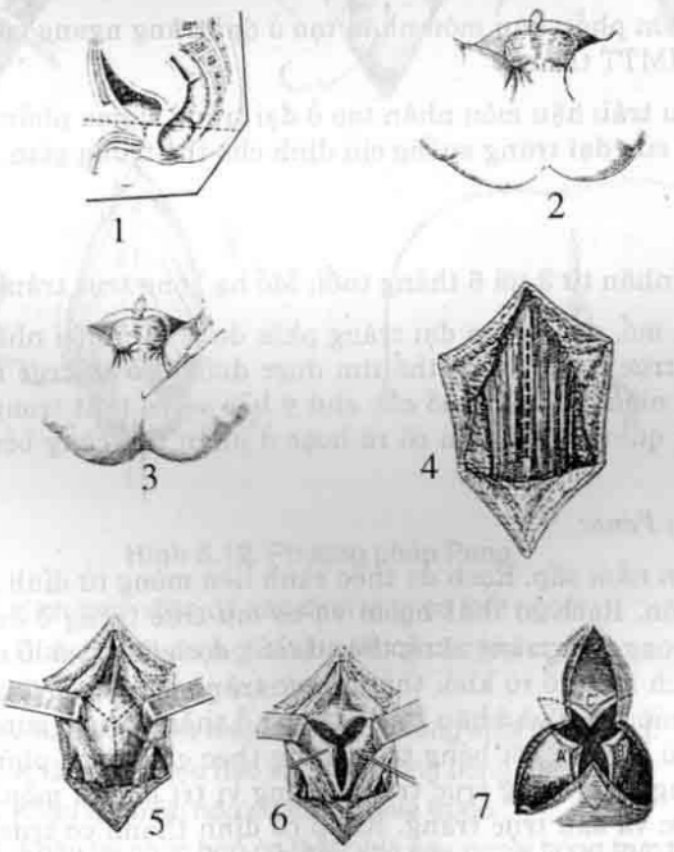

Hình 5.11. Phương pháp mổ không hậu môn thể thấp

6.1.1.4. Hậu môn âm hộ, hậu môn tầng sinh môn, hậu môn tiền đình thể thấp: Mổ hai thì hoặc mổ một thì.

- *Mổ một thì:*

Nong rộng lỗ rò hậu môn từ sau đẻ và có thể thụt tháo phân hàng ngày kèm theo. Khoảng vài tuần sau đẻ, mổ tạo hình hậu môn. Đường mổ tầng sinh môn. Rạch da quanh lỗ rò, phẫu tích tách ống hậu môn - trực tràng độ 5-6 cm rồi kéo ống hậu môn qua lỗ được tạo ở giữa cơ thắt ngoài hậu môn. Khâu thanh cơ ống hậu môn với cơ thắt ngoài và khâu niêm mạc với da ở rìa hậu môn.

- *Mổ hai thì:*
  - Thì một: Chuyển hậu môn về vị trí đúng và để mỏm thừa.
  - Thì hai: cắt mỏm thừa.

6.1.2. Dị tật HMTT thể trung gian và thể cao

Có thể có rò trực tràng với âm đạo, tiền đình, bàng quang, niệu đạo. Mổ ba thì.

6.1.2.1. Thì một

Làm hậu môn nhân tạo sau đẻ,vị trí hậu môn nhân tạo ở:

- Dưới sườn phải: hậu môn nhân tạo ở đại tràng ngang góc gan chỉ định cho dị tật HMTT thể cao
- Hố chậu trái: hậu môn nhân tạo ở đại tràng sigma phần sát nhất với phần cố định của đại tràng xuống chỉ định cho thể trung gian.

6.1.2.2. Thì hai

Khi bệnh nhân từ 3 tới 6 tháng tuổi. Mổ hạ bóng trực tràng.

Trước khi mổ, phải chụp đại tràng phía dưới hậu môn nhân tạo để xác định vị trí túi cùng trực tràng và có thể tìm được đường rò từ trực tràng vào âm đạo, bàng quang và niệu đạo. Khi mổ cần chú ý bảo vệ cơ thắt trong bao quanh phần cuối trực tràng quanh lỗ rò nếu có rò hoặc ở phần tận cùng bóng trực tràng nếu không có rò.

- *Phương pháp Pena:*

Bệnh nhân nằm sấp. Rạch da theo rãnh liên mông từ đỉnh xương cụt đến hết vết tích hậu môn. Rạch cơ thắt ngoài và cơ mu-trực tràng ở đường giữa..Tìm và mở thành sau bóng trực tràng cũng theo đường dọc giữa.Tìm lỗ rò trực tràng -niệu đạo rồi phẫu tích tách lỗ rò khỏi thành trực tràng và giải phóng bóng trực tràng. Khâu lại lỗ rò niệu đạo và khâu lại lỗ thủng ở thành trước trực tràng. Nếu bóng trực tràng to, có thể cắt bớt bóng trực tràng theo chiều dọc phía sau rồi khâu lại thành trực tràng. Đưa bóng trực tràng xuống vị trí lỗ hậu môn. Khâu lại cơ thắt ngoài phía trước và sau trực tràng. Khâu cố định thanh cơ trực tràng với cơ thắt ngoài và niêm mạc trực tràng với da ở rìa hậu môn.

- Ở con gái: thường có rò trực tràng-tiền đình. Phẫu tích tách trực tràng khỏi thành âm đạo rồi mổ như trên.

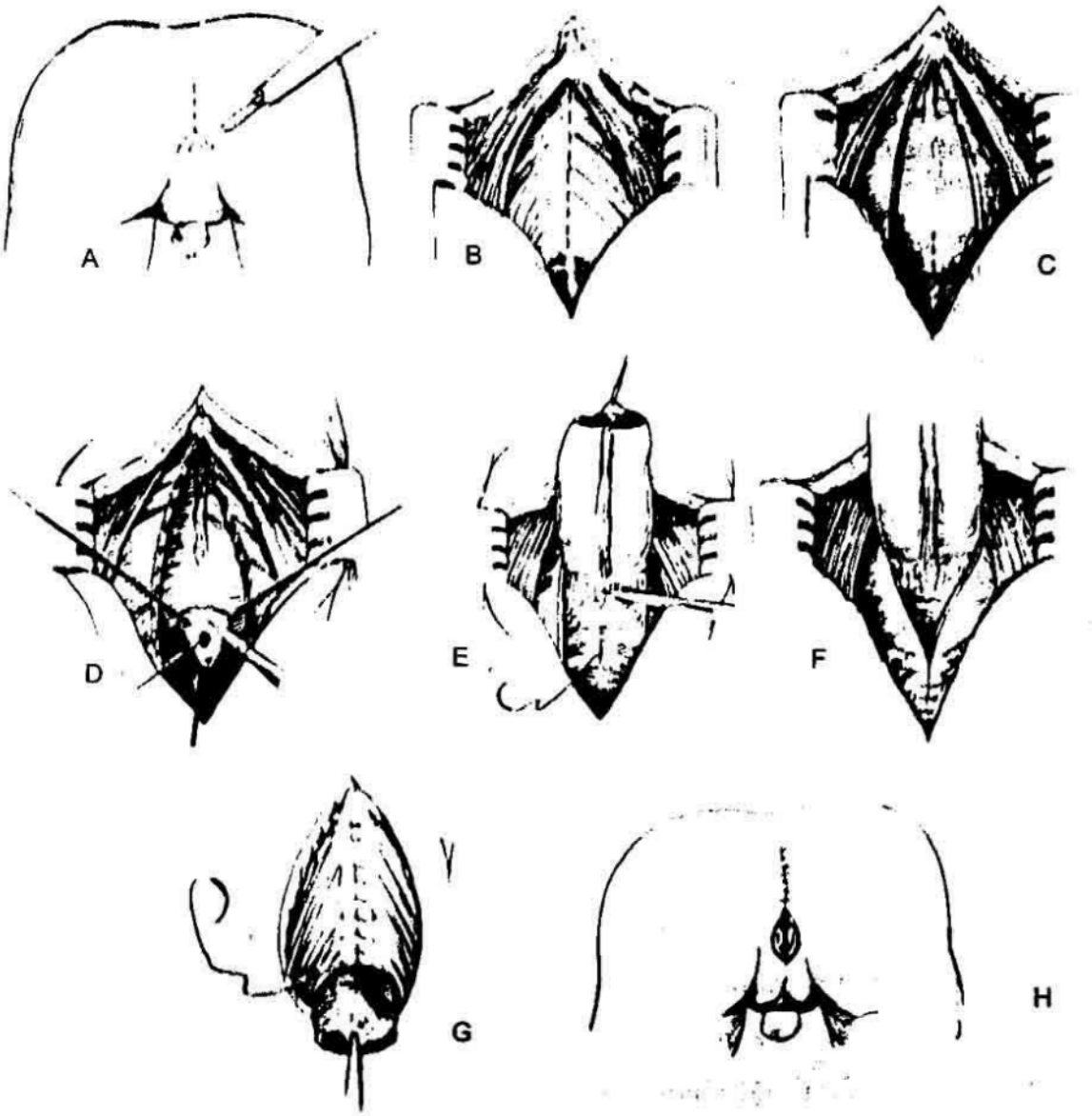

Hình 5.12. Phương pháp Pena

A. Kích thích điện để xác định vị trí cơ thắt ngoài.
B. Đường rạch da ở giữa qua tất cả các lớp cơ phía sau.
C. Tìm và mở bóng trực tràng.
D. Phẫu tích lỗ rò niệu đạo - trực tràng khỏi trực tràng.
E. Khâu lỗ rò niệu đạo và giải phóng bóng trực tràng.
F. Khâu lại phức hợp cơ thắt ở phía trước.
G. Khâu lại phức hợp cơ thắt phía sau ngoài bóng trực tràng.
H. Khâu da và tạo hình hậu môn.

- *Phương pháp Rhoads:*

Đường mổ tầng sinh môn kết hợp đường bụng để hạ bóng trực tràng.

6.1.2.3. Thì ba

Đóng hậu môn nhân tạo sau mổ thì hai độ 2-3 tháng.

6.1.2.4. Một số kỹ thuật phối hợp với mục đích bảo vệ bó mu trực tràng, cơ thắt ngoài, cơ thắt trong

- Tạo ống hậu môn bằng vạt da ở tầng sinh môn rồi đưa qua cơ thắt ngoài để nối với túi cùng trực tràng với hai mục đích: loại trừ nguy cơ sa niêm mạc trực tràng và tạo được ống hậu môn nhạy cảm.
- Tạo ống hậu môn bằng vạt trực tràng phía sau (Posterior rectal flap Anorectoplasty).

Đường mổ là đường sau trực tràng. Bộc lộ túi cùng trực tràng, lấy một vạt hình chữ U ở mặt sau trực tràng (nửa chu vi) lật xuống dưới để khâu tạo ống hậu môn. Nếu có đường rò ở đáy túi cùng trực tràng thì phẫu tích cắt và đóng kín đường rò. Đưa đầu ống hậu môn qua lỗ mở ở giữa cơ thắt ngoài. Khâu cố định thanh cơ với cơ thắt ngoài và niêm mạc với da ở rìa hậu môn.

6.1.3. Các tình huống khác

6.1.3.1. Teo trực tràng

Đường mổ phía sau trực tràng, giải phóng và mở hai đầu trực tràng, nối tận tận.

6.1.3.2. Hẹp hậu môn trực tràng

Nong hoặc cắt đoạn hẹp rồi nối trực tràng với ống hậu môn.

6.1.4. Mổ chữa còn ổ nhớp

Đây là thể bệnh khó điều trị nhất của dị tật hậu môn trực tràng.

Mục đích phẫu thuật nhằm: tách riêng biệt ba đường niệu đạo, âm đạo, trực tràng, đại tiểu tiện chủ động, chức năng sinh dục tốt.

Tuỳ thuộc vào hình thái của ổ nhớp và tình trạng bệnh nhân kèm theo có các dị tật phối hợp không mà có chỉ định và lựa chọn kỹ thuật mổ.

6.1.4.1. Mổ một thì theo phương pháp Raffensperger

- Chỉ định khi thể trạng bệnh nhân tốt, âm đạo to, không dị dạng khác phối hợp.
- Kỹ thuật:

Đường mổ là đường bụng kết hợp đường tầng sinh môn.

Qua đường mở bụng, mở âm đạo ở mặt trước rồi tách âm đạo khỏi ổ nhớp, khâu lại chỗ thông của ổ nhớp với âm đạo thì xoang niệu dục trở thành niệu đạo. Theo đường bụng, dùng ngón tay đẩy thành sau âm đạo xuống để mở ra tầng sinh môn ở vị trí phía sau lỗ niệu dục đã thành lỗ niệu đạo. Chỗ rò trực tràng ổ nhớp cũng được khâu kín lại. Hạ âm đạo và trực tràng thành hai ống riêng biệt xuống tầng sinh môn đi qua bó cơ mu trực tràng.

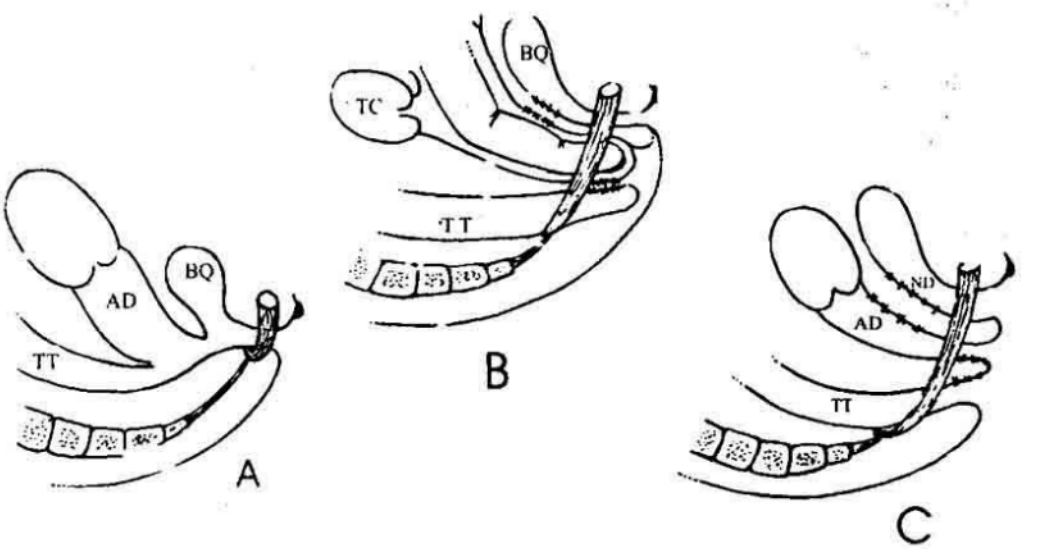

Hình 5.13. Kỹ thuật mổ của Raffensperger

6.1.4.2. Mổ nhiều thì

- Thì đầu: mổ sớm sau đẻ
  - + Làm hậu môn nhân tạo, thăm dò cơ quan sinh dục trong và làm sạch âm đạo nếu có ứ đọng dịch, phân. Nong rộng lỗ rò âm đạo vào ổ nhớp để tránh ứ đọng dịch.
  - + Mở thông bàng quang trên xương mu.

Sau mổ, làm các thăm khám hoàn chỉnh để đánh giá đúng thể bệnh và các dị tật phối hợp.

- Thì hai: mổ khi bệnh nhân khoảng 6 tháng tuổi.

  Kỹ thuật mổ phụ thuộc vào hình thái ổ nhớp, đặc biệt vào niệu đạo.

- Nếu cổ bàng quang bình thường và niệu đạo dài đổ vào ổ nhớp to và ngắn thì:

Mở rộng lỗ ổ nhớp qua đường tầng sinh môn, tách riêng hai đường niệu đạo và âm đạo, còn trực tràng thì thường là teo thể cao phía trên cơ nâng hậu môn. Hạ bóng trực tràng xuống tầng sinh môn qua bó cơ mu trực tràng.

Phẫu thuật được thực hiện bằng đường mổ kết hợp: Tầng sinh môn- bụng-tầng sinh môn (Mollard).

- Nếu niệu đạo ngắn hoặc cổ bàng quang đổ trực tiếp vào ổ nhớp hẹp và dài thì nguyên tắc cơ bản là sử dụng ổ nhớp thành ống niệu đạo, còn ống âm đạo ngắn được chuyển xuống trực tiếp ra da hoặc nối với một ống âm đạo được tạo bằng vạt da ở tầng sinh môn. Nếu âm đạo đủ rộng thì chuyển xuống theo kỹ thuật của Raffensperger. Trong trường hợp âm đạo quá nhỏ và tử cung cũng nhỏ-thô xơ thì nên cắt bỏ cả tử cung, âm đạo và tạo hình lại âm đạo ở tuổi dậy thì.
- Ngoài kỹ thuật với đường mổ trên, còn đường mổ phía sau trực tràng từ giữa xương cùng qua vết tích hậu môn tới tận lỗ đổ ra da của ổ nhớp. Sau đó tách trực tràng khỏi âm đạo, tách âm đạo khỏi ống niệu dục. Xoang niệu dục sẽ thành ống niệu đạo mới. Hạ âm đạo và trực tràng xuống tầng sinh môn. Âm đạo để sau lỗ niệu đạo. Đường mổ phía sau trực tràng thường kết hợp với đường bụng để giải phóng trực tràng (Pena)

Diễn biến sau mổ:

Sau mổ chỉ một số bệnh nhân có được kết quả tốt, còn một số bệnh nhân chỉ chữa được khuyết tật về mặt giải phẫu mà chức năng chưa được hoàn thiện, vẫn cần điều trị bổ sung để nâng cao chất lượng cuộc sống. Đại tiện hay tiểu tiện không tự chủ vẫn là một tồn tại khó điều trị.

6.2. Sau mổ

- Nuôi dưỡng: Tuỳ theo loại phẫu thuật mà có thể cho bệnh nhân ăn sớm sau mổ.
- Kháng sinh: chống nhiễm khuẩn.
- Săn sóc hậu môn tạo hình: bằng nong tránh hẹp hậu môn.

6.3. Biến chứng

Tuỳ thuộc thể bệnh và kỹ thuật mổ với kinh nghiệm của phẫu thuật viên. Các biến chứng có thể gặp:

6.3.1. Khi làm hậu môn nhân tạo

- Hoại tử đầu ruột đưa ra hoặc thủng ruột gây viêm phúc mạc
- Hẹp hậu môn nhân tạo
- Lộn ruột ra ngoài hậu môn nhân tạo

6.3.2. Khi hạ bóng trực tràng xuống vị trí hậu môn

- Tụt ống hậu môn.
- Áp xe vùng tiểu khung.
- Hẹp ống hậu môn.
- Hạ bóng trực tràng ngoài cơ thắt.
- Hẹp niệu đạo sau: sau cắt và khâu lỗ rò niệu đạo.
- Rò trực tràng với niệu đạo, âm đạo, tiền đình. Điều trị khó hơn mổ lần đầu.

- Mỏm thừa ở chỗ cắt rò trực tràng-niệu đạo tạo túi thừa đọng nước tiểu gây nhiễm trùng nước tiểu và tạo sỏi. Mổ lại bằng đường tầng sinh môn.
- Rối loạn chức năng bàng quang: do khi phẫu tích túi cùng trực tràng gây thương tổn thần kinh vùng tiểu khung chi phối hoạt động của bàng quang gây tiểu tiện không tự chủ. Cần phải phân biệt với tình trạng rối loạn chức năng bàng quang trước mổ do nguyên nhân bẩm sinh như bất sản xương cùng - cụt, thoát vị màng não tuỷ...

Điều trị bàng quang thần kinh mắc phải cũng khó và không hiệu quả như bàng quang thần kinh bẩm sinh.

6.4. Tiên lượng phụ thuộc

6.4.1. Các dị tật phối hợp

Teo thực quản khoảng 6 %, bệnh tim bẩm sinh khoảng 7 %, dị tật ở ống tiêu hoá khoảng 7%, dị tật đường tiết niệu khoảng 50%, hội chứng Down...

6.4.2. Đại tiện tự chủ: phụ thuộc vào

- Sự phát triển của cơ mu trực tràng và cơ thắt.
- Mức độ dị tật: dị tật thể cao có tiên lượng dè dặt. Dị tật thể thấp có tiên lượng tốt.
- Các dị dạng xương cùng cụt: rối loạn phân bố thần kinh vào vùng tiểu khung gây đại - tiểu tiện không tự chủ.
- Kinh nghiệm của phẫu thuật viên.

6.5. Điều trị ngoại khoa bổ sung

6.5.1. Hạ bóng trực tràng sau bó cơ nâng mu trực tràng

Mổ lại để đưa bóng trực tràng đúng vị trí.

6.5.2. Kém chức năng cơ thắt ngoài

Trước hết phải hướng dẫn bệnh nhân tập luyện phản xạ cơ thắt ngoài, nếu không được thì có thể ghép cơ quanh ống hậu môn. để tăng cường cho cơ thắt ngoài. Các cơ được sử dụng như như cơ thẳng trong (phẫu thuật Pickrell), ghép cơ tự do hoặc cơ thắt nhân tạo.

6.5.3. Kém chức năng cơ mu trực tràng

Mổ tách bỏ cơ nâng hậu môn khỏi xương cùng (phẫu thuật Kottmeyer).

6.5.4. Tiểu tiện không tự chủ

Có thể mổ treo cổ bàng quang hoặc tạo hình cổ bàng quang.

Cách điều trị như với bàng quang thần kinh có thể được áp dụng như:

- Tự thông tiểu qua niệu đạo.

- Chuyển dòng nước tiểu theo kỹ thuật Mitrofanoff: dùng ruột thừa biệt lập hoặc một quai hồi tràng biệt lập đã được tạo hình nhỏ nối vào bàng quang và đưa một đầu ra ngoài da để tự thông tiểu hàng ngày.

6.5.5. Đại tiện không tự chủ

Trước hết điều trị bằng chế độ ăn, thuốc nhuận tràng, thụt tháo đại tràng qua hậu môn.

Nếu cách điều trị trên không đạt kết quả như mong muốn thì áp dụng phương pháp thụt tháo đại tràng xuôi dòng theo phương pháp Malone.

Phương pháp Malone (Appendicocecostomy): mở thông đầu ruột thừa ra da ở hố chậu phải và tạo van chống trào ngược ở gốc ruột thừa. Thụt tháo đại tràng qua ruột thừa cách hai, ba ngày một lần để làm sạch đại tràng, tránh són phân liên tục.

TÀI LIỆU THAM KHẢO

1. ***Trần Ngọc Bích.*** Thụt tháo đại tràng theo kỹ thuật Malone.
   Y Học Thành phố Hồ Chí Minh, 2004, tập 8, tr 459-463
2. ***Trần Ngọc Bích:*** Teo thực quản và Dị tật. Hội thảo Khoa học "Sàng lọc và chẩn đoán trước sinh". Trường Đại học Y Hà Nội – Bệnh viện Phụ sản T.P. Hồ Chí Minh. Hà Nội 4/2004.
3. ***Mollard.P., Louis. D.*** Imperforations anorectales.
   Chirungie digestive de l'enfant.
   Doin éditeurs, 1990. p 573-598.
4. ***Mollard.P.*** Anomalies de développement de l'apparreil génital féminin.
   (Atrésie vaginale, sinus uro-génital et cloaque)
   Précis d'urologie de l'enfant.
   Masson 1984,p 355-365.
5. ***Nihoul - Fékété. C, Pellerin. D.*** Atrésies anorectales.
   Gastro-entérologie pédiatrique.
   Flammarion Médecine - sciences, 1986. p 389 - 390.
6. ***Bettex M, Kuffer F. Sharli.*** Imperforations anales congénitales.
   Précis de chirurgie infantile.
   Masson 1978, p 170-176.
7. ***Edward M. Kely, Alberto Pena.*** Anorectal malformations.
   Pediatric surgery - 5 th ed/edited by James A-O' Neill, Jr...
   Mosby- Years book, In C, 1998, p 1425 - 1448.

THOÁT VỊ TRONG DÂY RỐN VÀ KHE HỞ THÀNH BỤNG

(Omphalocèle et Laparoschisis)

1. VÀI NÉT VỀ LỊCH SỬ

Dị tật này được Ambroise Paré mô tả lần đầu năm 1634. Tới năm1873,Vjsick mổ chữa thành công thoát vị trong dây rốn bị vỡ. Năm 1948, Gross điều trị thoát vị trong dây rốn bằng khâu da. Năm 1967, Schuster mổ đưa dần các tạng vào ổ bụng. Từ năm 1978 các dị tật này bắt đầu chẩn đoán trước đẻ.

2. BÀO THAI HỌC

2.1. Thoát vị trong dây rốn (omphalocèles)

Ổ bụng không được khép kín phía trước, còn túi noãn hoàn. Cơ thành bụng trước kém phát triển.

2.2. Khe hở thành bụng (Laparoschisis hay gastroschisis)

Là khe dọc của thành bụng, cạnh rốn. Do rối loạn phát triển lá thành phôi. Thiếu khúc cơ nguyên thủy và trung mô, tiêu biểu mô.

3. THOÁT VỊ TRONG DÂY RỐN (OMPHALOCÈLE)

Là dị tật bẩm sinh của thành bụng. Tạng trong ổ bụng chui ra ngoài qua vòng rốn không khép kín và được che phủ bởi màng ối trong mờ, vô mạch.

Tỷ lệ mắc bệnh: 1/5000 ở trẻ sơ sinh.

3.1. Lâm sàng

Hầu hết thoát vị trong dây rốn có túi thoát vị, với kích thước thoát vị to nhỏ khác nhau, có thể từ 3 - 4 cm tới 8 cm..

Thành túi được cấu tạo bởi phúc mạc, lớp đông keo wharton.

Màu túi: Lúc đầu màu trong, nhìn qua thành túi thấy được các tạng bên trong như gan, ruột. Sau một vài ngày, thành túi mờ và đục dần trở thành màu sữa.

Cổ túi: ở vị trí khuyết thành bụng, có thể rộng hoặc hẹp với các kích thước khác nhau.

Bên trong túi thoát vị chứa ruột hoặc cả gan.

Dây rốn thường thấy lồng dính vào thành túi ở vị trí giữa hoặc ở dưới túi

- Tùy theo kích thước túi thoát vị mà phân ra ba mức độ:

+ Thoát vị trong dây rốn mà đường kính dưới 2cm: thường có 1 quai ruột chui vào trong dây rốn.
+ Thoát vị trong dây rốn có đường kính 4-8cm: trong túi thoát vị thường có quai ruột dài và ít khi có gan.
+ Túi thoát vị có đường kính lớn hơn 8cm: trong túi có gan và hầu hết ruột.



Hình 6.1. Thoát vị trong dây rốn (omphalocele).
Trong túi thoát vị có toàn bộ gan và ruột

3.2. Biến chứng

- Vỡ túi: có thể xảy ra ở thời kỳ trước, trong và sau đẻ.

  Nếu túi thoát vị bị vỡ trong thời kỳ bào thai thì ruột non ra khỏi ổ bụng và ngâm trong nước ối. Sau đẻ dễ nhầm chẩn đoán với khe hở thành bụng.
- Nhiễm trùng gây viêm phúc mạc.
- Thoát vị nghẹt: do cổ túi hẹp gây nghẹt ruột, rồi gây thủng ruột.

  Nếu thoát vị nghẹt xảy ra trong thời kỳ bào thai, thủng ruột gây viêm phúc mạc phân xu và có thể có teo ruột thứ phát.

3.3. Các dị tật phối hợp

Tỷ lệ có dị tật phối hợp khá cao, vào khoảng 50%, bao gồm các loại dị tật hay gặp như:

- Dị dạng về nhiễm sắc thể: Ba nhiễm sắc thể 13 và 15, ba nhiễm sắc thể 16 và 18, ba nhiễm sắc thể 21 (hội chứng Down).
- Bàng quang lộ ngoài.
- Thoát vị hoặc sổ cơ hoành.
- Dị tật về tim mạch.

- Hội chứng Wiedemann Beckwith bao gồm: thoát vị trong dây rốn + giảm đường huyết + to lưỡi, to các tạng, luôn kết hợp với sự chuyển chỗ của nhiễm sắc thể 11p15.
- Hội chứng 5 dị tật của Cantrell: thoát vị trong dây rốn + thoát vị hoành phía trước, khe hở ức, tim lạc chỗ với bệnh lý bẩm sinh (thông liên thất).
- Luồng trào ngược dạ dày thực quản và thoát vị bẹn thường gặp.



Hình 6.2. Thoát vị trong dây rốn và bàng quang lộ ngoài.
Trong túi thoát vị chỉ có ruột. Bàng quang lộ ngoài được che phủ bởi phúc mạc

3.4. Chẩn đoán

3.4.1. Chẩn đoán trước đẻ

Bằng siêu âm ở thai từ tuần thứ 18 - 24.

Siêu âm thấy được vòng rốn không khép kín và thấy được tạng thoát vị như ruột, gan và rất hiếm gặp là cả tim và bàng quang.

Siêu âm còn tìm các dị tật bẩm sinh phối hợp, đặc biệt dị tật tim mạch.

Xác định kiểu hình gen (caryotype) ở các tế bào phôi thai lấy bằng chọc hút nước ối.



Hình 6.3. Siêu âm trước đẻ thấy hình gan lộ ra ngoài ổ bụng

3.4.2. Chẩn đoán sau đẻ

Dễ dàng với các triệu chứng trên.

Lưu ý: Vỡ túi thoát vị có thể gặp và cần chẩn đoán phân biệt với khe hở thành bụng. Chẩn đoán dựa vị trí khuyết thành bụng, tìm dấu tích của túi thoát vị và dây rốn.

- Ngay sau đẻ, có ba việc cần phải làm:
- Đặt sonde dạ dày qua mũi để tránh căng hơi trong ruột bị thoát vị.
- Bảo vệ túi thoát vị bằng túi chất dẻo vô khuẩn.
- Đặt đường tiêm truyền tĩnh mạch để truyền dung dịch nước điện giải, đường, để phòng hạ đường huyết. Kết hợp dùng kháng sinh dự phòng bằng đường tĩnh mạch (céphalosporine, Aminoglycoside).

Cần khám tìm các dị tật phối hợp, dị dạng về nhiễm sắc thể và các hội chứng đa dị tật mà chưa chẩn đoán được trước đẻ.

3.5. Điều trị

Đây là dị tật cần phẫu thuật. Thời điểm mổ và kỹ thuật mổ phụ thuộc vào kích thước khuyết thành bụng và khối thoát vị, điều kiện trang bị cho mổ.

3.5.1. Thoát vị có cổ rộng, bao thoát vị còn

Khối thoát vị lớn, nếu đưa ngay các tạng vào ổ bụng và khâu kín thành bụng ngay có thể gây chèn ép vào:

- Tĩnh mạch chủ dưới: gây giảm thể tích tuần hoàn.
- Cơ hoành: gây khó thở.
- Ruột: gây tắc ruột và hoại tử ruột.

Do vậy đã có các phương pháp điều trị bằng mổ nhiều thì như sau:

3.5.1.1. Che phủ khuyết hụt cân + cơ thành bụng bằng Gore - tex

Ở thì mổ đầu, có thể khâu da che phủ nếu đủ da. Sau hai - ba tuần, mổ thì hai để đưa tạng thoát vị vào ổ bụng. Có thể phải tiến hành mổ thì ba nếu thì hai chưa khâu được hết cơ thành bụng. Đây là phương pháp điều trị có kết quả tốt nhưng phải có phương tiện.

3.5.1.2. Phẫu thuật SCHUSTER

Cắt bỏ túi thoát vị (cũng có thể bảo tồn túi thoát vị) và dùng một túi chất dẻo thay thế ôm bọc lấy tạng thoát vị. Sau đó đưa dần tạng thoát vị vào trong ổ bụng bằng cách làm hẹp dần thể tích túi.

Khi các tạng thoát vị đã vào trong ổ bụng, mổ khâu lại thành bụng theo các lớp: phúc mạc, cân cơ, da.

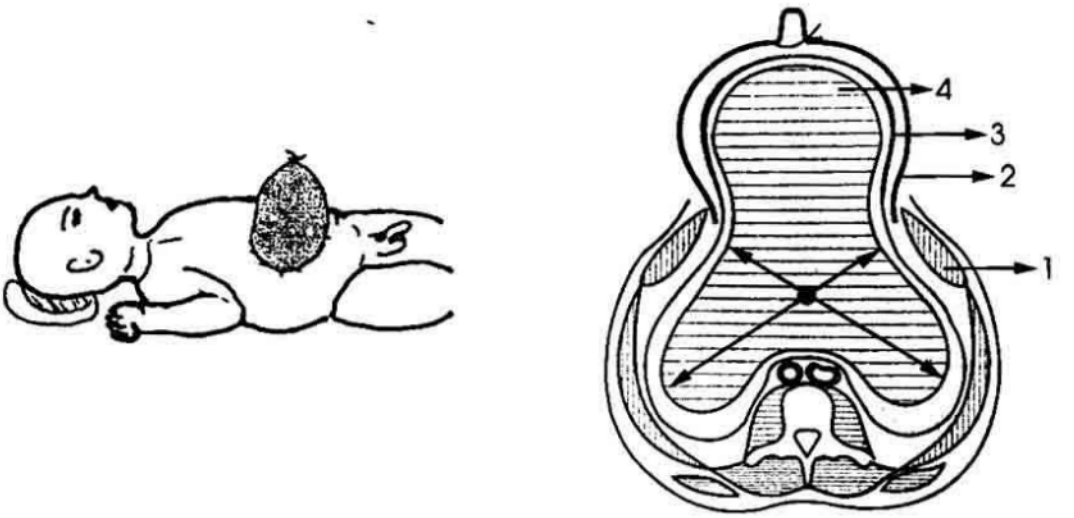

Hình 6.4. Sơ đồ kỹ thuật Schuster
1. Cơ thẳng to; 2. Túi chất dẻo; 3. Bao thoát vị; 4. Các tạng thoát vị.

3.5.1.3. Phẫu thuật GROSS

- Thì một: Dùng da bụng hai bên di chuyển lại để che phủ túi thoát vị:
  + Túi thoát vị có thể để lại hoặc cắt bỏ.
  + Rạch da dọc hai bên mạn sườn, cách túi thoát vị, phẫu tích di chuyển hai vạt da bên lại khâu che phủ túi thoát vị.
- Thì hai: **Đóng cân cơ thành** bụng khi cơ thành bụng đã phát triển và đưa các tạng vào trong ổ bụng mà **không** gây chèn ép.

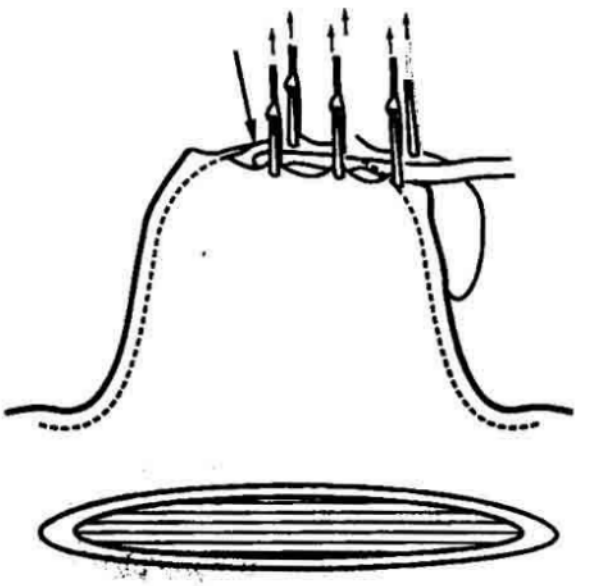

Hình 6.5. Sơ đồ kỹ thuật Gross

3.5.1.4. Điều trị bảo tồn ban đầu theo GROB

Để túi thoát vị biểu mô hóa tự phát bằng bôi thuốc đỏ, Nitrat bạc, thuốc mỡ kháng sinh để tạo lớp bọc bảo vệ tránh nhiễm khuẩn. Khi túi thoát vị được biểu mô hóa sẽ tạo thành một túi thoát vị rốn khổng lồ. Sau đó mới mổ chữa thoát vị.

Phương pháp mổ: thường là mổ nhiều thì để đưa dần các tạng thoát vị vào ổ bụng.

3.5.2. Thoát vị trong dây rốn có cổ hẹp

Có nguy cơ ngẹt ruột, nên không điều trị theo GROB mà nên mổ. Tuỳ theo thể tích khối thoát vị mà có những phương pháp mổ sau:

3.5.2.1. Khối thoát vị có thể tích nhỏ

Cắt bao thoát vị, kiểm tra ruột, khâu lại thành bụng 3 lớp.

3.5.2.2. Thoát vị có thể tích lớn

- Cắt bao và kiểm tra ruột.
- Điều trị như mục 3.5.1.1 và 3.5.1.2.

3.5.3. Điều trị thoát vị trong dây rốn đã bị vỡ túi

3.5.3.1. Cổ thoát vị hẹp: ít ruột ra ngoài.

- Kiểm tra ruột.
- Khâu thành bụng 3 lớp.

3.5.3.2. Cổ thoát vị rộng: gan và ruột ra nhiều, điều trị như mục 3.5.1.1, mục 3.5.1.2 và 3.5.1.3.

3.6. Tiên lượng

Phụ thuộc vào kích thước lỗ thoát vị, thể tích khối thoát vị, cân nặng bệnh nhân, các dị tật khác phối hợp, điều kiện trang thiết bị mổ.

Tiên lượng tốt khi

- Cổ thoát vị hẹp, thể tích khối thoát vị nhỏ.
- Có Gore - tex.
- Không có các dị tật nặng phối hợp.

4. KHE HỞ THÀNH BỤNG (Laparoschisis)

Là khe dọc của thành bụng, cạnh rốn mà qua đó ruột nguyên thủy chui ra ngoài ở bụng.

Khuyết hụt thành bụng ở cạnh rốn thường là ở bên phải, rất hiếm gặp ở bên trái. Dây rốn bình thường và thường cách khe hở thành bụng một cầu da.

Dị tật này xảy ra vào tuần lễ thứ 9 của bào thai, do rối loạn phát triển lá thành phôi, thiếu khúc cơ nguyên thủy và trung mô, tiêu biểu mô.

Ruột chui qua khe hở thành bụng, ngâm trong nước ối có pH = 7.

Do viêm phúc mạc hóa học, nên thành ruột dày và phù nề, ruột dính vào nhau và rất ngắn. Thường có rối loạn quay của ruột. Gan không bao giờ ra ngoài, nhưng có thể thấy buồng trứng và cả tinh hoàn lạc chỗ.

Tỷ lệ dị tật phối hợp: từ 10-25% các trường hợp có các thương tổn phối hợp ở ruột như teo ruột độ 11%, hoại tử hồi tràng khoảng 13%, thủng tá tràng, viêm ruột hoại tử. Các thương tổn này là thứ phát do tắc, thiếu máu ruột bị thoát vị, mà nguyên nhân do khe thoát vị bị hẹp.

4.1. Chẩn đoán

4.1.1. Chẩn đoán trước đẻ

Bằng siêu âm ở thai từ tuần lễ thứ 18 - 24. Siêu âm thấy quai ruột nổi tự do trong nước ối, và siêu âm còn phát hiện sự chậm phát triển của thai nhi và theo dõi mạch máu của quai ruột thoát vị.



Hình 6.6. Khe hở thành bụng - Ruột ra ngoài ổ bụng



Hình 6.7. Siêu âm trước đẻ, ruột ra ngoài ổ bụng.

4.1.2. Chẩn đoán sau đẻ

Dễ dàng với các triệu chứng lâm sàng trên.

Cần phân biệt với thoát vị trong dây rốn vỡ.

4.2. Điều trị

4.2.1. Ngay sau đẻ

Phải điều trị ngay như với thoát vị trong dây rốn nhưng cần chú ý tình trạng thân nhiệt, bảo vệ ruột lộ ra ngoài bằng đắp gạc vô khuẩn ấm, ẩm bằng dung dịch NaCl 0,9% sau khi kiểm tra không có xoắn ruột và chuyển tới trung tâm phẫu thuật nhi.

4.2.2. Mổ

Gây mê nội khí quản.

Sát khuẩn thành bụng và quai ruột lộ ra, tìm phát hiện các thương tổn phối hợp, đôi khi phải mở rộng thêm khe hở thành bụng.

Làm xẹp ruột, tháo hết phân xu bằng bơm vào ruột Gastrographine pha loãng 50%.

Nếu có thương tổn ruột phối hợp: teo hoặc thủng thì có thể cắt nối ngay hoặc dẫn lưu ruột phía trên

Mở thông dạ dày, đưa ống thông bằng silicone xuống hỗng tràng để làm xẹp ruột trong những ngày đầu sau mổ và để nuôi dưỡng qua ống thông khi có nhu động ruột.

Đưa ruột vào ổ bụng.

Khâu phục hồi thành bụng, nếu không khâu được thì dùng Gore-tex khâu che phủ khuyết cân cơ thành bụng.

Khâu da che phủ thường thực hiện được.

4.2.3. Sau mổ

Nuôi dưỡng đường tĩnh mạch, qua đường truyền tĩnh mạch trung tâm. Thường thời gian nuôi dưỡng đường tĩnh mạch kéo dài khoảng hai, ba tuần vì nhu động và khả năng hấp thu của ruột hồi phục chậm. Sau đó kết hợp dần với nuôi dưỡng đường ruột qua ống thông dạ dày - ruột.

4.2.4. Các biến chứng sau mổ

- Nhiễm trùng: + Ở chỗ đặt Catheter.để nuôi dưỡng đường tĩnh mạch.
  + Vết mổ.
- Tăng áp lực trong ổ bụng: chèn ép vào tĩnh mạch chủ dưới gây phù 2 chân và thiểu niệu.
- Thời gian tắc ruột hoặc chậm lưu thông tiêu hóa kéo dài có thể tới 3-4 tuần.
- Nếu ruột ngắn từ 40 - 60mm, chức năng kém, cần phải nuôi dưỡng đường tĩnh mạch trong vài tháng để đợi chờ sự thích ứng của niêm mạc ruột.

4.3. Tiên lượng

So với thoát vị trong dây rốn thì khe hở thành bụng tiên lượng nặng hơn, tỷ lệ tử vong cao vì những tổn thương phối hợp ở ruột và sự châm phục hồi chức năng ruột.

TÀI LIỆU THAM KHẢO

1. ***Donald R Cooney.*** Defects of the abdominal wall:
   Pediatric surgery - 5 th ed/edited by James A - O' Neill, Jr...
   Mosby- Years book, In C, 1998, p 1045 -1070.
2. ***Bettex M, Kuffer F. Sharli.*** Omphalocele et Laparoschisis.
   Précis de chirurgie infantile. Masson 1978, p 123 - 126.
3. ***Daudet. M.*** Omphalocele et Laparoschisis.
   Techniques de Chirurgie Pédiatrique.
   Masson, 1978, p 231-241.
4. ***Nihoul - Fékété. C. Pellerin. D.*** Manifestations digestives des
   Célosomies supérieures et moyennes omphaloceles, laparoschisis.
   Flammarion Médecine - sciences, 1986. p 397.

TEO ĐƯỜNG MẬT

1. ĐẠI CƯƠNG

Teo đường mật là một bệnh lý tắc đường mật trong hoặc ngoài gan hoặc toàn bộ đường mật, là một trong những nguyên nhân phổ biến gây ứ mật ở trẻ sơ sinh. Đây là một bệnh bẩm sinh mà nguyên nhân chưa được biết rõ. Tỷ lệ mắc vào khoảng1/10000 trẻ sơ sinh. Bệnh lý này có thể xảy ra trong thời kỳ phôi thai ở một thời điểm chưa xác định được

Teo đường mật bẩm sinh được Thompson mô tả lần đầu năm 1892. Năm 1916, Holmes chia teo đường mật thành 2 loại là chữa được và không chữa được. Năm 1955 Morio Kasai lần đầu tiên giới thiệu kỹ thuật nối rốn gan với hỗng tràng kiểu Roux-en- Y để mổ cho thể được coi là không chữa được. Từ đó tới nay, kỹ thuật Kasai vẫn được áp dụng và có thêm một số cải tiến như đưa phần trước gan ra ngoài ổ bụng để dễ phẫu tích cắt xơ ở rốn gan (Valayer-1968) hoặc kỹ thuật Kasai II, Suruga I, Suruga II... và một số kiểu van chống trào ngược được nghiên cứu và áp dụng để tránh viêm đường mật do trào ngược...

2. CHẨN ĐOÁN

Phải coi là cấp cứu. Chẩn đoán trong tuổi sơ sinh.

2.1. Lâm sàng

Có hội chứng tắc mật.

- Vàng da, củng mạc mắt vàng, có từ sau đẻ và tồn tại liên tục từ ngày 15 sau đẻ.

  Trong một số trường hợp, phân có màu mầu xanh, vàng của mật ở những ngày đầu sau đẻ, điều này gợi ý tắc đường mật không hoàn toàn ngay sau đẻ.

- Phân trắng bạc màu hoàn toàn hoặc có thể vàng nhạt. Nếu cho phân vào một gạc trắng sạch thì sau khi dịch trong phân thấm hết vào gạc thấy bã phân còn lại có mầu trắng đục.
- Nước tiểu màu vàng liên tục, gây thấm màu vàng ra băng vệ sinh hoặc vải trải giường.
- Khám bụng:
  + Gan to, chắc ở các mức độ khác nhau tuỳ theo thời gian bị bệnh.
  + Lách có thể to.

+ Có thể có tuần hoàn bàng hệ ở da bụng, bụng có dịch cổ trướng.

+ Chảy máu: dưới da... khi có xơ gan

- Hội chứng ứ mật đôi khi kết hợp với nhiễm khuẩn nước tiểu do E. coli: nếu sau điều trị kháng sinh hết nhiễm khuẩn đường tiết niệu nhưng hội chứng ứ mật vẫn tồn tại liên tục thì phải nghĩ tới khả năng teo đường mật.

2.2. Cận lâm sàng

2.2.1. Xét nghiệm máu

Bilirubin máu cao, tỷ lệ bilirubin trực tiếp cao. Không có sự song song giữa mức độ tắc với trị số của bilirubin. Trị số bilirubin có thể tăng ở mức trung bình hoặc dao động nhưng đường mật bị tắc hoàn toàn

Phosphatase kiềm cao, transaminase cao, tỷ lệ prothrombin giảm, điện di protein, xét nghiệm HbsAg.

2.2.2. Xét nghiệm nước tiểu: sắc tố mật và muối mật.

2.2.3. Xét nghiệm phân

Stercobilinogen trong phân: không có, đây là dấu hiệu quan trọng xác định không có mật trong phân.

2.2.4. Siêu âm: có giá trị chẩn đoán.

- Teo đường mật ngoài gan hoặc ống gan chung: Đường mật ngoài gan không thấy. Đường mật trong gan không thấy hoặc dãn. Túi mật không thấy hoặc teo nhỏ, kích thước túi mật không thay đổi lúc đói và sau bú sữa mẹ 5 phút và 45 phút.
- Teo phần cuối ống mật chủ: một phần đường mật ngoài gan dãn, có thể thấy đường mật trong gan dãn, thấy được túi mật.

Cần lưu ý những "cái bẫy" của siêu âm chẩn đoán ở lứa tuổi này: đường mật chính bình thường không nhìn thấy được. Nếu có kết luận siêu âm " đường mật chính có kích thước bình thường" thì phải coi như kết luận sai. Túi mật bình thường có thể nhìn thấy được trong trường hợp teo giới hạn của ống gan và nó không thể thấy được trong trường hợp tắc mật nặng trong gan. Nếu siêu âm phát hiện có hội chứng nhiều lách thì có giá trị gợi ý chẩn đoán teo đường mật.

2.2.5. Chụp nhấp nháy gan bằng đồng vị phóng xạ (technecium Tc-99 m)

Thấy hình gan, đồng vị phóng xạ không xuống ruột nếu có teo đường mật.

Khám nghiệm này có giá trị chẩn đoán cao, nên chỉ định làm sớm nếu có thể làm được.

2.2.6. Sinh thiết gan bằng kim hút

Thấy được dấu hiệu tắc như sự tăng sinh của các ống tân tạo và tắc mật.

***2.3. Vàng da ở Sơ sinh*:** Cách khám, chẩn đoán teo đường mật.

2.3.1. Phân bạc màu hoàn toàn - Thường xuyên → Teo đường mật rất có thể

Khám lâm sàng, cận lâm sàng như trên để chẩn đoán.

2.3.2. Phân trắng không hoàn toàn hoặc không liên tục

- Các khám cần làm: Siêu âm, chụp nhấp nháy gan bằng đồng vị phóng xạ
- Nên điều trị thử bằng prednisolon và thuốc lợi mật như Chophytol. Nếu da và nước tiểu bớt màu vàng, phân có màu vàng và xét nghiệm phân có Stercobilinogen thì tiếp tục điều trị theo hướng chẩn đoán viêm gan. Còn nếu phân vẫn trắng và xét nghiệm phân không có stercobilinogen thì phải nghĩ tới teo đường mật bẩm sinh.
- Nếu kết quả khám trên không cho được chẩn đoán thì sinh thiết gan bằng kim hút.

2.3.3. Những dấu hiệu khác gợi ý chẩn đoán

- Chảy máu do thiếu vitamin k ở bệnh nhân có hội chứng vàng da tắc mật.
- Siêu âm trước đẻ phát hiện có một nang nhỏ dưới gan.

2.4. Chẩn đoán phân biệt

2.4.1. Viêm gan

Vàng da nhưng phân còn màu vàng nhạt, bilirubin gián tiếp tăng, siêu âm vẫn có túi mật, gan to nhưng mềm, xét nghiệm phân vẫn có stercobilinogen. Điều trị bằng thuốc lợi mật và prednisolon thì triệu chứngvàng da - tắc mật giảm dần.

2.4.2. Vàng da sinh lý

Thường chỉ tồn tại trong 2 tuần đầu sau đẻ, sau đó triệu chứng vàng da giảm dần về bình thường.

***2.4.3.* Mucoviscidose:** làm test mồ hôi để loại trừ.

3. PHÂN LOẠI THỂ BỆNH: Đã có nhiều cách phân loại.

3.1. Phân loại của Homes năm 1916

- *Loại chữa được:* là loại teo một phần đường mật ngoài gan, vẫn còn nang thông với đường mật ở vị trí rốn gan nên có thể nối ruột với đường mật được.

- *Loại không chữa được:* là loại không có đường mật ngoài gan để có thể nói với ruột.

3.2. Phân loại của Kasai năm 1968

- *Loại chữa được:*
  - + Loại 1a: teo đơn thuần đoạn cuối ống mật chủ, đường mật phía trên dãn.
  - + Loại 1b: teo đường mật ngoài gan nhưng còn hợp lưu ống gan phải với ống gan trái.
  - + Loại 2: Teo đường mật ngoài gan, ống gan phải hoặc ống gan trái dãn, có thể có nang nhỏ ở rốn gan.
- *Loại không chữa được:*
  - Loại 3: teo ống gan chung, các ống gan thiểu sản với đường kính đo được ở vùng rốn gan lớn hơn 200 μm.

    Loại 3a: có túi mật và có thể có nang nhỏ ở rốn gan.

    Loại 3b: có túi mật và ống mật chủ vẫn có nòng.
  - Loại 4: Không có đường mật ngoài gan hoặc chỉ còn di tích đường mật ngoài gan. Trên tiêu bản vùng rốn gan, không thấy có đường mật hoặc đường mật có đường kính nhỏ hơn 150 μm.

3.3. Phân loại ở BV. BICÊTRE: chia teo đường mật thành 6 thể.

a. Teo hoàn toàn đường mật là hay gặp nhất (2/3 các trường hợp).

b. Teo ống gan chung và đường mật trong gan, vẫn còn sự thông thương của túi mật và ống mật chủ với tá tràng (chiếm 1/5 các trường hợp).

c. Teo hoàn toàn nhưng có nang ở chỗ cổ túi mật đổ vào ống gan, ít gặp.

d. Teo hoàn toàn với nang ở rốn gan chỗ hội lưu của ống gan phải và trái.

e. Teo ống gan chung, có nang ở rốn gan, còn sự thông thương của túi mật - ống mật chủ với tá tràng.

f. Teo ống mật chủ, túi mật thông với đường mật trong gan.

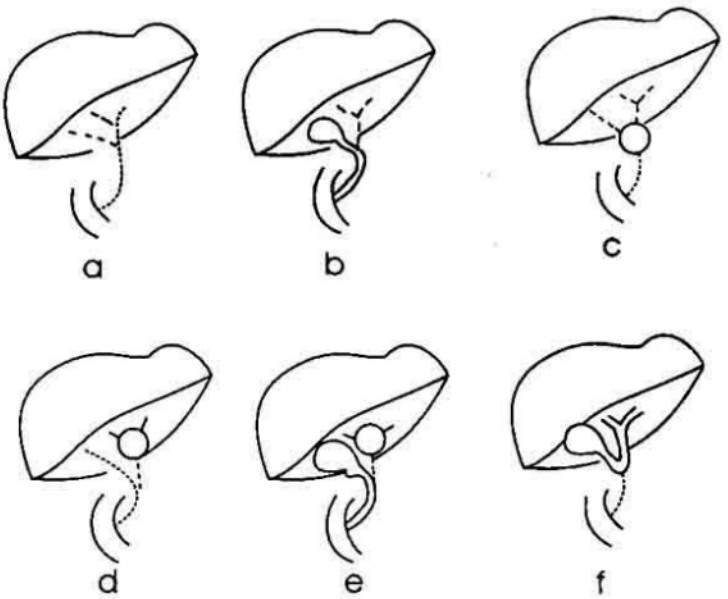

Hình 7.1. Cách phân loại teo đường mật ở BV Bicêtre

3.4. Phân loại theo Hiệp hội phẫu thuật nhi khoa Nhật Bản năm 1976

- Loại 1: teo toàn bộ đường mật ngoài gan, túi mật teo nhỏ, có thể có nang ở rốn gan.
- Loại 2: teo ống gan chung, còn túi mật và ống mật chủ vẫn thông với tá tràng.
- Loại 3: teo đoạn cuối ống mật chủ, túi mật thông với đường mật phía trên.

3.5. Phân loại của KARRER và LILY (1997): chia teo đường mật làm 3 loại:

- Loại 1: Teo toàn bộ đường mật ngoài gan.
- Loại 2: Teo ống gan chung. Còn túi mật và ống mật chủ thông với tá tràng.
- Loại 3: Teo đoạn cuối ống mật chủ, ống mật phía trên dãn.

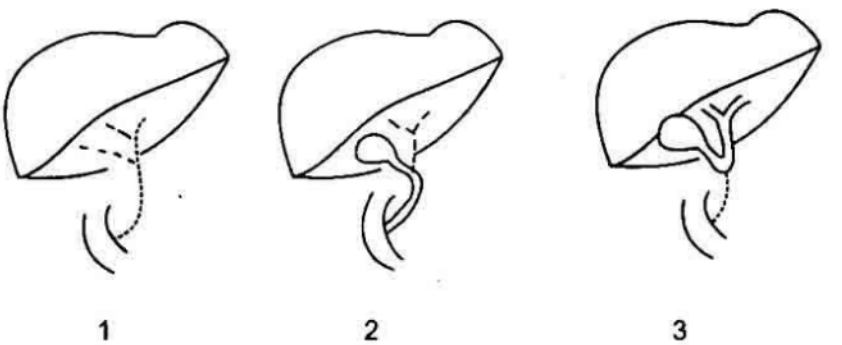

Hình 7.2. Cách phân loại của Karrer và Lily

Tuy có nhiều cách phân loại nhưng cách phân loại của KARRER và LILY và của Hiệp hội phẫu thuật nhi khoa Nhật bản đơn giản và được áp dụng rộng rãi. Hai cách phân loại này giống nhau.

4. ĐIỀU TRỊ: Phẫu thuật là phương pháp duy nhất chữa teo đường mật.

4.1. Chỉ định phẫu thuật

4.1.1. Chỉ định mổ

Khi đã có chẩn đoán teo đường mật thì nên mổ sớm và nên coi như một cấp cứu trì hoãn. Nên mổ khi bệnh nhân ở tuổi sơ sinh. Thời điểm trên hoặc bằng 2 tháng tuổi phải được coi như mổ muộn với kết quả xấu.

4.1.2. Phẫu thuật với mục đích chẩn đoán

Nếu teo đường mật đã được chẩn đoán bằng lâm sàng, xét nghiệm sinh hoá, các dữ kiện siêu âm hoặc sinh thiết gan đạt được trên 95% các trường hợp, những trường hợp khác còn nghi ngờ chẩn đoán như siêu âm nhìn thấy túi mật có thay đổi kích thước trước và sau bú, hoặc thấy một nang lớn ở rốn gan mà không thể làm được chụp đường mật qua da hoặc chụp đường mật ngược dòng thì chỉ định phẫu thuật thăm dò được đặt ra như nội soi ổ bụng hoặc mở bụng bằng một đường rạch nhỏ để có thể chụp đường mật bằng chọc kim luồn qua túi mật hoặc nang và sinh thiết gan để nghiên cứu tế bào học và vi sinh vật. Nếu kết quả thăm khám xác định teo đường mật thì mổ ngay, còn nếu kết quả X- quang trong mổ không kết luận chắc chắn hình ảnh đường mật trong và ngoài gan thì nên để lưu lại dẫn lưu túi mật để chụp lại đường mật những ngày sau mổ.

4.2. Cách phẫu thuật

4.2.1. Tư thế và đường mổ

Bệnh nhân nằm ngửa, có độn ở lưng vùng dưới gan nếu không định đưa gan ra ngoài ổ bụng khi phẫu tích vùng rốn gan. Đường rạch da dưới bờ sườn phải hoặc đường ngang trên rốn từ sụn sườn thứ 10, cắt hai cơ thẳng to và các cơ rộng bên phải. Cắt dây chằng tròn, dây chằng liềm, dây chằng tam giác để bộc lộ rõ vùng rốn gan. Phải kiểm tra có dịch cổ trướng không, kiểm tra gan (màu sắc, mật độ), đo áp lực tĩnh mạch cửa bằng luồn catheter vào tĩnh mạch rốn sau khi đã làm thông trở lại. Xác định các thương tổn đường mật ngoài gan và xem có các dị tật khác phối hợp không. Kiểm tra túi mật có mật không. Chụp đường mật qua túi mật để xác định chẩn đoán teo đường mật và thể loại teo. Tuỳ theo thể bệnh mà có các kỹ thuật mổ.

Để dễ bộc lộ và phẫu tích vào rốn gan, có thể đưa gan ra ngoài ổ bụng, nhưng phải chú ý huyết động khi đưa gan ra ngoài. Có thể sử dụng dung dịch albumin 4% hoặc Plasma tươi nếu cần thiết.

4.2.2. Kỹ thuật

Khi túi mật teo, không có nang ở rốn gan, thì bắt đầu phẫu tích tách túi mật khỏi gan, theo cổ túi mật tới chỗ đổ vào đường mật chính là một dải xơ rồi cắt dải xơ phía bên dưới chỗ hội lưu này và phẫu tích tiếp lên tới rốn gan. Phẫu tích tách động mạch gan phải và trái, tĩnh mạch cửa bên phải và bên trái để bộc lộ rõ rốn gan. Cắt đường mật xơ hoá và một phần gan ở rốn gan liền nó là vị trí ở giữa 2 cuống mạch gan phải và trái, về phía sau phải cắt ra phía sau tĩnh mạch cửa. Diện cắt xơ rốn gan sâu vừa phải. Cầm máu bằng dao điện lưỡng cực để tránh làm cháy-tắc các lỗ đường mật còn lại. Tiếp đó là nối hỗng tràng với rốn gan.

4.2.2.1. Nối rốn gan - hỗng tràng kiểu Roux - en - Y (Kasai)

Chỉ định khi teo đường mật hoàn toàn, teo loại 1 theo phân loại của KARRER và LILY. Miệng nối rốn gan-hỗng tràng là nối tận - tận hay tận - bên.

4.2.2 2. Nối rốn gan với túi mật hoặc với hỗng tràng kiểu Roux - en - Y

Chỉ định cho teo đường mật loại 2 theo phân loại của KARRER và LILY

4.2.2.3. Nối ống mật chủ hay ống gan chung với hỗng tràng kiểu Roux- en - Y

Chỉ định cho teo đường mật loại 3 theo phân loại của KARRER và LILY.

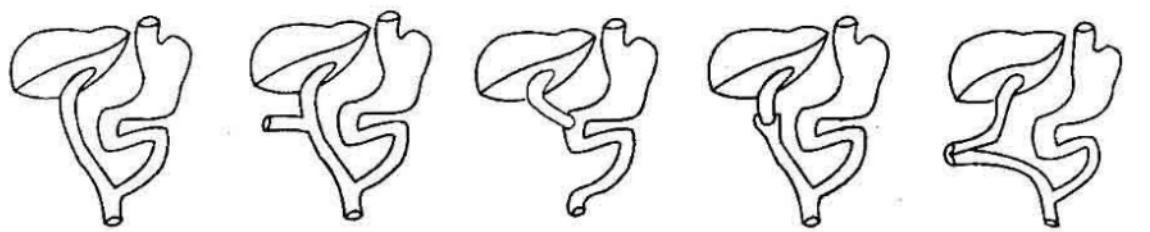

Hình 7.3. Các phương pháp mổ

4.3. Sinh thiết gan

Để đánh giá mức độ xơ gan.

4.4. Một số kỹ thuật mổ khác

Nhằm làm giảm nhiễm trùng đường mật ngược dòng. Các kỹ thuật này được chia làm 3 nhóm:

- *Nhóm 1: Các kỹ thuật với dẫn lưu mật ra ngoài:*

Kỹ thuật Kasai 2, Sawaguchi, Suruga hoặc Lilly (mổ như kỹ thuật Suruga nhưng làm thêm miệng nối ruột bên- bên ở gần chỗ hai đầu ruột dưa ra ngoài)

- *Nhóm 2: Kỹ thuật dẫn lưu mật vào tá tràng:*

Bằng một quai ruột non biệt lập (Kỹ thuật Kimura) hoặc bằng ruột thừa giữ nguyên mạch máu.

- *Nhóm 3: Tạo van chống trào ngược trên quai chữ Y*

4.5. Các kỹ thuật mổ thực hiện tại Bệnh viện Bicetre

Ngoài kỹ thuật nối rốn gan với hỗng tràng kiểu Roux - en -Y (Kasai), còn có các kỹ thuật khác như:

A. Nối túi mật với hỗng tràng kiểu Roux-en-Y.

B. Nối nang với hỗng tràng kiểu Roux-en-Y.

C. Nối rốn gan với túi mật.

D. Nối nang với túi mật.

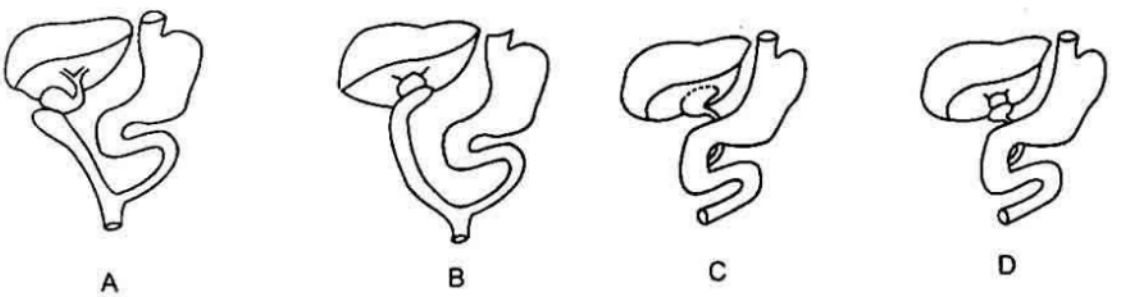

Hình 7.4. Các kỹ thuật mổ ở Bệnh viện Bicetre

5. ĐIỀU TRỊ SAU MỔ

- Đặt ống thông dạ dày
- Kháng sinh.
- Nuôi dưỡng đường tĩnh mạch trong 3, 4 ngày đầu. Chú ý thăng bằng điện giải trong máu. Cho ăn sớm khi có lưu thông ruột trở lại.
- Theo dõi bilirubin máu, màu sắc của phân và xét nghiệm Stercobilinogen trong phân sau mổ để đánh giá kết quả mổ.

6. BIẾN CHỨNG

6.1. Biến chứng sớm

- Chảy máu trong ổ bụng: Thường bị chảy máu ở vùng rốn gan, hoặc chảy máu ở vết mổ
- Rối loạn điện giải: thường là giảm Natri trong máu.

- Rò mật
- Nhiễm trùng vết mổ
- Bục vết mổ thành bụng
- Bục miệng nối mật-ruột
- Viêm đường mật: có thể xảy ra sớm trong những ngày đầu sau mổ và nhiều tháng sau mổ. Chỉ xảy ra ở những bệnh nhân có miệng nối ruột với rốn gan hoặc với đường mật ngoài gan mà không thấy ở những bệnh nhân có miệng nối túi mật với rốn gan. Các loại vi khuẩn thường gặp là vi khuẩn đường ruột: grame âm, vi khuẩn kỵ khí. Điều trị kháng sinh loại Cephalosporine thế hệ 3 kết hợp Aminoside và Metronidazole.

6.2. Tử vong sớm sau mổ

Thường do suy gan hoặc biến chứng nặng như bục miệng nối mật-ruột, chảy máu.

7. TIẾN TRIỂN VÀ TIÊN LƯỢNG

Nếu không được điều trị hoặc điều trị không kết quả thì tiến triển nặng dần: Xơ gan - Tăng áp lực tĩnh mạch cửa rồi suy gan, thường chết lúc 1-2 tuổi.

- *Các yếu tố liên quan tới kết quả phẫu thuật:*
  - Tuổi bệnh nhân lúc mổ:

Là một yếu tố quan trọng, mổ ở lứa tuổi càng nhỏ thì tiên lượng càng tốt. Lứa tuổi mổ có tỷ lệ kết quả tốt cao là dưới hai tháng tuổi. Trên hai tháng tuổi, tỷ lệ thất bại rất cao.

Do vậy chẩn đoán teo đường mật bẩm sinh phải được coi như một cấp cứu, phải được chẩn đoán trong tuổi sơ sinh và mổ sớm ngay sau khi có chẩn đoán. Thời gian mổ muộn làm mức độ xơ gan tăng và làm giảm tỷ lệ thành công của phẫu thuật

- Thể loại teo đường mật:

Với teo hoàn toàn đường mật ngoài gan thì tiên lượng xấu, còn teo một phần đường mật ngoài gan thì tiên lượng tốt.

- Viêm đường mật sau mổ:

Xảy ra sớm hoặc muộn sau mổ. Cần phát hiện sớm để điều trị và khi mổ nên làm thêm van chống trào ngược.

- Kinh nghiệm của phẫu thuật viên với loại kỹ thuật mổ thực hiện.

8. KẾT QUẢ LÂU DÀI

- *Loại tốt:*

Lưu thông mật xuống ruột tốt, hết vàng da, phân có màu vàng, Bilirubin trong máu trở về giá trị bình thường, chức năng gan được cải thiện tốt và ổn định.

- *Loại trung bình:*

Lưu thông mật xuống ruột nhưng không hoàn toàn. Phân có màu vàng nhưng vẫn còn vàng da và Bilirubin trong máu còn cao. Chức năng gan có cải thiện nhưng không ổn định.

- *Thất bại:*

Vẫn tắc mật, không có mật xuống ruột. Phân vẫn trắng, da và củng mạc mắt vẫn vàng, gan to chắc. Tiến triển xơ gan.

9. VẤN ĐỀ GHÉP GAN

Ba tháng sau phẫu thuật Kasai mà vẫn vàng da và tỷ lệ bilirubin máu vẫn cao, phân vẫn trắng như trước mổ, xét nghiệm phân không có stercobilinogen thì kết quả phẫu thuật coi như thất bại và vấn đề chuẩn bị ghép gan được đặt ra. Gan ghép thường là hạ phân thùy II và III và được lấy từ người thân thuộc trong gia đình như bố, mẹ...

TÀI LIỆU THAM KHẢO

1. ***Bernard. O.*** Atrésie des voies biliaires - Aspects médicaux.
   Chirurgie hépato - biliaire de l'enfant.
   Sauramps Medical, 1994, Page 65-72.
2. ***Bettex M, Kuffer F. Sharli.*** Pathologie du foie et des vo ies biliaires.
   Précis de chirurgie infantile.
   Masson 1978, p 177-181.
3. ***Gautier.F.*** Atrésie des voies biliaires – Aspects chirurgicaux
   Chirurgie hépato - biliaire de l'enfant.
   Sauramps Medical, 1994, Page 73-84.
4. ***Gauthier. F.*** Atrésie des voies biliaires.
   Chirungie digestive de l'enfant.
   Doin éditeurs, 1990. p 225 - 244.

5. ***Đỗ Sơn Hà.*** Nghiên cứu đặc điểm lâm sàng, cận lâm sàng và kết quả điều trị teo đường mật bẩm sinh.

Luận án tiến sĩ y học. Hà nội - 2001.

6. ***Revillon. Y., Jan.D.:*** Transplantation hépatique chez l'enfant.

Chirurgie hépato - biliaire de l'enfant.

Sauramps Medical, 1994, Page 189-198.

7. ***Ryoji Ohi, Masaki Nio.*** The jaundiced infants biliary Atresia and other obstructions.

Pediatric surgery - 5 th ed/ edited by James A-O' Neill, Jr...

Mosby- Years book, In C, 1998, p 1465 - 1482.

HẸP PHÌ ĐẠI MÔN VỊ

Hẹp phì đại môn vị (HPĐMV) là tình trạng phì đại lớp cơ của môn vị gây hẹp ống môn vị.

1. VÀI NÉT VỀ LỊCH SỬ

Năm 1648, Fabricius HILDANUS là người đầu tiên báo cáo bệnh nhân bị HPĐMV

Năm 1887: HIRCHSPRUNG là người đầu tiên mô tả các dấu hiệu lâm sàng và tổn thương giải phẫu bệnh lý. Ông cho rằng đây là bệnh bẩm sinh.

Năm 1907: Pierre - FREDET đưa ra phương pháp mổ tách cơ môn vị ngoài niêm mạc.

Năm 1911: RAMSTED hoàn chỉnh kỹ thuật này và phương pháp mổ mang tên Fredet - Ramsted.

Năm 1912: Lewade mô tả kỹ thuật chụp dạ dày có cản quang để chẩn đoán HPĐMV.

Năm 1932: Meiweissen và Sloof mô tả các hình ảnh xquang trong HPĐMV

Năm 1977: Teele R.L và Smith E.H sử dụng siêu âm trong chẩn đoán HPĐMV.

Năm 1987: Bắt đầu áp dụng kỹ thuật mổ tách cơ môn vị bằng nội soi.

2. DỊCH TỄ HỌC

- *Tỷ lệ mắc bệnh:*

Từ 1% tới 3% (chỉ tính ở những trẻ còn sống khi sinh ra).

- *Chủng tộc:*

Gặp nhiều ở người da trắng ở Bắc Mỹ và Châu Âu, ít gặp hơn ở Châu Mỹ la tinh và Châu Á, hiếm gặp ở người da đen.

- *Giới:*

Chủ yếu là nam giới. Tỷ lệ nam/nữ dao động từ 4/1 đến 5/1 và thường gặp ở con đầu lòng (67%).

- *Tuổi mắc bệnh:*

Chủ yếu ở sơ sinh, hiếm gặp ở trẻ lớn.

- *Mùa mắc bệnh:* ở cả 4 mùa.

3. CƠ CHẾ BỆNH SINH

Cho tới nay có nhiều giả thiết khác nhau: do phì đại cơ tiên phát, do rối loạn sự phối hợp cơ. Theo Belding và Kernohan thì do sự giảm các tế bào hạch ở lớp cơ vòng của môn vị, còn Boley và Miller nhận thấy do các tế bào hạch đó chưa trưởng thành, hoặc do giảm phân bố của các sợi thần kinh tận cùng ở lớp cơ của môn vị. Năm 1960, Lymn gợi ý rằng: sữa đông có thể gây nên phù nề niêm mạc và lớp dưới niêm mạc, rồi dẫn đến phì đại cơ môn vị. Markowitz đã nêu lại giả thiết rằng trong một số ít các trường hợp, loét ở môn vị gây kích thích niêm mạc và gây ra co thắt ở môn vị, hang vị rồi từ đó gây phì đại cơ môn vị và gây hẹp.

4. GIẢI PHẪU BỆNH LÝ

4.1. Đại thể

- Môn vị có hình dáng một u cơ dài ≥ 16mm, đường kính ≥ 15mm, bề dầy lớp cơ môn vị ≥ 4mm.
- Khối u chắc, thành mạc bình thường, ranh giới rõ, khối u nhỏ dần về phía dạ dày và không có ranh giới rõ rệt giữa phần cơ bệnh lý và phần cơ bình thường. Về phía tá tràng: khối u có ranh giới rõ, được nhận biết do sự thay đổi màu sắc: màu lóng lánh của u cơ môn vị và màu hồng nhạt của tá tràng hoặc bằng tĩnh mạch môn vị ở trước.

4.2. Vi thể

- Lớp thanh mạc bình thường.
- Phì đại lớp cơ gây hẹp ống môn vị.
- Niêm mạc ống môn vị bình thường.

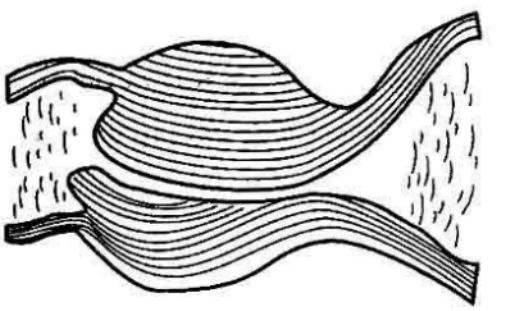

Hình 8.1. U cơ môn vị

5. TRIỆU CHỨNG LÂM SÀNG

5.1. Hẹp môn vị ở trẻ sơ sinh và nhũ nhi

5.1.1. Nôn

- Có khoảng trống từ 1- 3 tuần. "Khoảng trống" là khoảng thời gian từ sau đẻ tới triệu chứng nôn đầu tiên. Trong khoảng thời gian này, trẻ bú và phát triển cơ thể bình thường, không nôn.
- Tính chất nôn:
  + Chỉ nôn ra sữa hoặc cặn sữa
  + Không có dịch mật
  + Nôn vọt, nôn dễ dàng, lúc đầu nôn sau ăn, thời gian sau: nôn xa bữa ăn và nôn nhiều

+ Có thể có máu trong chất nôn. Thường là cả máu đen, tỷ lệ này gặp ở 7 - 15% số bệnh nhân. Nguyên nhân là do viêm niêm mạc dạ dày và thực quản.

- Bệnh cảnh nôn đặc biệt: nôn sớm ngay sau đẻ trong trường hợp HPĐMV kết hợp với luồng trào ngược dạ dày thực quản, do thoát vị một phần dạ dày qua khe thực quản (hội chứng Roviralta). Trong trường hợp nôn sớm, tỷ lệ nôn có máu cao gấp 6 lần HPĐMV đơn thuần.

5.1.2. Khám toàn trạng

- Dấu hiệu mất nước: táo bón, đái ít, miệng lưỡi khô, da có thể nhăn nheo, thóp lõm và mắt trũng. Bệnh nhi có thể có bộ mặt như của ông già nếu thời gian bị bệnh kéo dài

  Dấu hiệu mất nước ở các mức độ khác nhau tuỳ thời gian bị bệnh.

- Giảm cân nặng: cũng là 1 biểu hiện của mất nước.

- Vàng da: khoảng 1 - 5%, vàng da do tăng bilirubin tự do mà nguyên nhân do thiếu hụt men glucoronyl transferase. Vàng da thường hết sau mổ từ 5 - 10 ngày.

5.1.3. Khám bụng

- Bụng trướng ở vùng trên rốn.

- Có sóng nhu động dạ dày từ dưới sườn trái di chuyển sang phải, có thể xuất hiện tự nhiên, hoặc sau khi cho ăn hoặc khi kích thích da bụng.

- Nắn bụng tìm u cơ môn vị: U cơ môn vị có thể nắn thấy ở 70% - 90% trường hợp, đó là một khối nhẵn, tròn di động nằm ở vùng trên rốn, bên phải đường giữa, kích thước u độ 2 mm chiều dài, 1,5cm chiều ngang. Nắn tìm khối u dễ khi trẻ gầy, bụng xẹp. Để tìm được u cơ: nên khám kỹ, nhẹ nhàng và đặt ống thông làm xẹp dạ dày.

Nắn thấy u cơ môn vị là dấu hiệu lâm sàng quan trọng cho chẩn đoán.

5.2. Hẹp phì đại môn vị (HPĐMV) ở trẻ lớn

Rất ít gặp. Triệu chứng lâm sàng không điển hình như ở trẻ sơ sinh. Các dấu hiệu nôn, đau bụng vùng trên rốn âm ỷ từng đợt, nắn có u ở vùng trên rốn dễ nhầm với bệnh viêm loét dạ dày tá tràng và u dạ dày, hẹp môn vị thứ phát. Chẩn đoán dựa chụp dạ dày, nội soi dạ dày, siêu âm và khi mổ. Chúng tôi có mổ một bệnh nhân 8 tuổi bị hẹp phì đại cơ môn vị với chẩn đoán trước mổ chỉ là hẹp môn vị.

6. CÁC KHÁM CẬN LÂM SÀNG

6.1. X quang

6.1.1. Chụp bụng không chuẩn bị tư thế đứng thẳng

Năm 1971, Riggs và Long L đã mô tả bản dấu hiệu cơ bản sau:

- Dạ dày dãn, bóng hơi dạ dày ở phía trên ngang với bờ dưới đốt sống L2.
- Kích thước bóng hơi dạ dày > 7cm.
- Dạ dày chứa nhiều khí.
- In dấu rõ của sóng nhu động.
- Hình ảnh đốm, bọt của các chất chứa trong dạ dày.
- Thành hang vị dày.
- Ít hoặc không có hơi ở trong ruột.

Theo các tác giả, nếu có từ 5 tiêu chuẩn trên trở lên thì có thể chẩn đoán HPĐMV, còn nếu có từ 2 - 4 dấu hiệu trên thì chỉ được phép nghi ngờ có HPĐMV.

Tuy nhiên những hình ảnh trên khó có thể phân biệt được với các nguyên nhân khác như hẹp môn vị, hẹp tá tràng trên bóng Vater do màng ngăn hoặc co thắt môn vị nên giá trị chẩn đoán của chụp xquang bụng không chuẩn bị không cao, mang tính gợi ý.

6.1.2. Chụp dạ dày tá tràng cản quang: Các hình ảnh có được.

- Hình ảnh gián tiếp: dạ dày dãn, tăng co bóp, thuốc qua môn vị chậm, thuốc ít đọng ở dạ dày trên 1 giờ.
- Hình ảnh trực tiếp:
  + Ống môn vị bị kéo dài ra tới khoảng 2cm, nhỏ như sợi chỉ; dấu hiệu "sợi dây".
  + Dấu hiệu "Hai đường ray" là giá trị nhất, do các đường thuốc cản quang chảy song song qua lòng ống môn vị.
- Các hình ảnh khác:
  + Môn vị bị đẩy lệch lên trên và sang trái về phía hang vị.
  + Dấu hiệu "mỏ chim": đoạn đầu của ống môn vị ngấm thuốc cản quang.
  + Dấu hiệu "bả vai": do sự lồi của lớp u cơ môn vị vào hang vị.
- Lưu ý:
  + Khi chụp X quang, quan sát theo dõi trên màn chiếu rồi mới chụp thì tỷ lệ thấy được các hình ảnh trực tiếp cao. Những hình ảnh có giá trị, cho chẩn đoán HPĐMV.

+ Nhược điểm của X quang là trẻ bị tia X, có thể hít phải chất cản quang do hội chứng trào ngược khi nôn.



Hình 8.2. ống môn vị dài



Hình 8.3. Hình đường ray



Hình 8.4. Hình mỏ chim



Hình 8.5. Dấu hiệu bả vai

6.2. Siêu âm: Là một phương pháp nhanh, đơn giản, chính xác và an toàn.

- Tiêu chuẩn chẩn đoán HPĐMV trên siêu âm:
  + Chiều dài môn vị ≥ 16mm.
  + Đường kính môn vị ≥ 15mm.
  + Bề dày lớp cơ môn vị ≥ 4mm.
- Để tránh âm tính giả, và dễ tìm khối u cơ môn vị, nên đặt ống thông làm xẹp dạ dày trước.
- Siêu âm có thể đồng thời thăm khám các cơ quan khác tìm các dị tật và bệnh lý phối hợp như luồng trào ngược dạ dày thực quản, bệnh tim bẩm sinh.

6.3. Nội soi dạ dày

Hình ảnh nội soi của HPĐMV là ống môn vị hẹp, kéo dài, không đưa ống soi qua môn vị được, lớp cơ môn vị phì đại lồi vào trong hang vị trông giống hình ảnh cổ tử cung. Các dấu hiệu gián tiếp khác như hang vị dãn, dạ dày tăng co bóp. Nội soi còn phát hiện tình trạng viêm loét niêm mạc dạ dày thực quản hoặc các bệnh lý khác phối hợp như: Túi thừa dạ dày, luồng trào ngược dạ dày - thực quản.

Tuy nội soi có giá trị chẩn đoán cao nhưng cũng ít được áp dụng ở trẻ sơ sinh và nhũ nhi, nội soi chỉ nên áp dụng trong trường hợp các phương pháp chẩn đoán khác không rõ ràng và triệu chứng lâm sàng của HPĐMV gặp ở trẻ lớn.

6.4. Xét nghiệm máu

- Hematocrit tăng do mất máu, máu cô đặc.
- Điện giải đồ: Clo máu giảm, natri và kali cũng giảm do nôn nhiều.
- Khí máu: có biểu hiện nhiễm kiềm chuyển hoá.
- Protid máu: giảm do nôn kéo dài và tình trạng suy dinh dưỡng.

7. CHẨN ĐOÁN

7.1. Chẩn đoán xác định HPĐMV

- *Chẩn đoán chỉ dựa triệu chứng lâm sàng:*

Khi có triệu chứng:"Nôn sữa có khoảng trống + sóng nhu động dạ dày + nắn có u cơ môn vị" thì chẩn đoán được HPĐMV.

- *Chẩn đoán dựa lâm sàng và siêu âm*: là đủ chẩn đoán. Khi siêu âm không rõ mới làm thêm X quang.
- *Chẩn đoán dựa lâm sàng và X quang*: nếu không có điều kiện hoặc kinh nghiệm chẩn đoán siêu âm.
- *Chẩn đoán dựa lâm sàng, X quang và Siêu âm.*

7.2. Chẩn đoán phân biệt: Với các bệnh lý.

- *Luồng trào ngược dạ dày thực quản:* Nôn sớm sau đẻ, chẩn đoán dựa siêu âm hoặc X quang.
- *Thoát vị qua khe thực quản:* Nôn sớm sau đẻ, chụp dạ dày giúp chẩn đoán.
- *Teo môn vị hoặc tắc - hẹp tá tràng trên bóng Vater:* nôn sữa sớm sau đẻ, chụp dạ dày tá tràng chẩn đoán.
- *Co thắt môn vị:* nôn sau đẻ, có từng giai đoạn thuyên giảm vài ngày, điều trị chống co thắt thì hết nôn.
- *Xuất huyết não - màng não:* do chấn thương, do giảm Prothrombin. Nôn không theo các lần bú, không nôn vọt, không nắn thấy u cơ môn vị, triệu chứng siêu âm và xquang âm tính.

Chọc dò tuỷ sống có máu giúp chẩn đoán.

- *Viêm màng não:* Dấu hiệu cứng gáy và chọc dò tuỷ sống giúp chẩn đoán.
- *Do chế độ ăn gây rối loạn tiêu hoá:* chỉ cần thay đổi chế độ ăn và giờ giấc ăn thì sẽ khỏi.
- *Bệnh nhiễm khuẩn, viêm phổi, viêm dạ dày*
- *Hội chứng sinh dục thượng thận thể mất muối*: nôn và ỉa chảy, trẻ gái có biểu hiện ái nam ái nữ, trẻ trai có thể có dương vật to.

Xét nghiệm 17- hydroxy progesteron cao trong máu.

8. CÁC DỊ TẬT BẨM SINH PHỐI HỢP

Các dị tật bẩm sinh kết hợp với HPĐMV từ 7% - 20%, bao gồm các dị tật như sứt môi, rối loạn quay của ruột, dị tật về tim mạch, và đường tiết niệu - sinh dục và dị tật đường tiêu hoá.

9. ĐIỀU TRỊ

9.1. Điều trị nội bảo tồn

- Ăn nhiều bữa với số lượng ít, tư thế chống nôn.
- Thuốc chống co thắt môn vị: Motilium.
- Truyền dịch.

Phương pháp này ít sử dụng vì tỷ lệ thành công thấp và nhiều biến chứng. Nếu có điều trị cũng chỉ là điều trị thử khi bệnh nhân mới nôn và chưa có chẩn đoán hẹp phì đại cơ môn vị.

9.2. Nong môn vị bằng bóng

Dùng một Catheter có bóng ở đầu, cho qua dạ dày xuống tá tràng, bơm bóng căng và kéo ngược trở lại dạ dày để nong dần môn vị.

Phương pháp này không chắc chắn có kết quả tốt nên ít sử dụng.

9.3. Phẫu thuật

Là phương pháp hiệu quả, triệt để, và cho kết quả tốt.

- *Điều trị chuẩn bị trước mổ:*
  - Bồi phụ nước điện giải theo điện giải đồ và dấu hiệu mất nước.
  - Đặt ống thông làm xẹp dạ dày.
- *Mổ:*
  - Gây mê nội khí quản.
  - Đường rạch da:
    + Đường giữa trên rốn: ít áp dụng.
    + Đường ngang trên rốn lệch phải.
    + Đường vòng quanh trên rốn: cho kết quả thẩm mỹ đẹp.
  - Mổ: mở cơ môn vị ngoài niêm mạc theo kỹ thuật Fredet - Ramsted

Phương pháp mổ tách cơ môn vị bằng nội soi ổ bụng được áp dụng từ năm 1987 cũng được thực hiện ở một số trung tâm ngoại khoa.

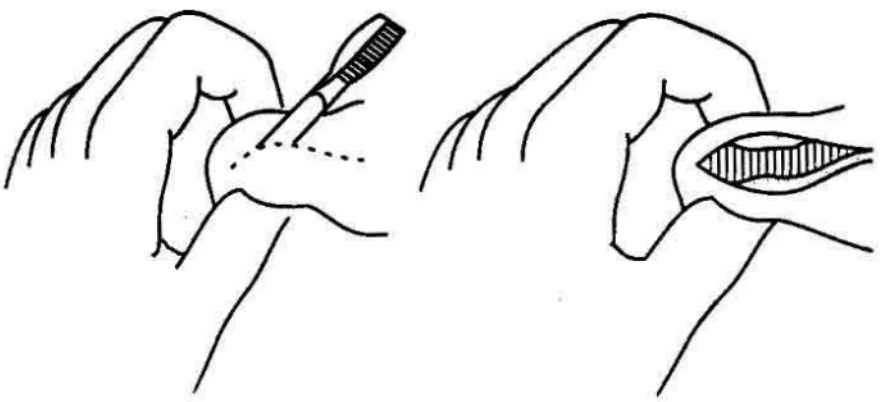

Hình 8.6. Kỹ thuật mở u cơ ngoài niêm mạc

Sau mổ:

- Kháng sinh dự phòng
- Truyền dịch
- Cho ăn dần từ ngày thứ 2 với tư thế chống nôn.

- *Biến chứng:*
  - Mở cơ không hết
  - Thủng niêm mạc môn vị
  - Tại vết mổ:
  - Nhiễm khuẩn vết mổ.
  - Bục vết mổ.
  - Sổ thành bụng.

10. THEO DÕI SAU ĐIỀU TRỊ

- Năm 1981: Sauerbrei dùng siêu âm theo dõi u cơ môn vị sau mổ thì thấy khối u cơ môn vị nhỏ dần: bề dày u cơ trở về bình thường, < 3mm trong 6 tuần sau mổ, đường kính môn vị trở về < 10mm, và chiều dài môn vị giảm dưới 15mm trong 2 - 6 tuần.
- Những nghiên cứu theo dõi lâu dài đánh giá kết quả mổ của phương pháp Fredet - Ramsted cho thấy những bệnh nhân sau mổ đã có sự phát triển bình thường. Không có sự khác biệt lớn về tỷ lệ mắc các bệnh lý đường tiêu hoá và sự lưu thông dạ dày so với những người bình thường trong cộng đồng.

TÀI LIỆU THAM KHẢO

1. ***Trần Ngọc Bích.*** Hẹp phì đại môn vị ở trẻ em 8 tuổi (Thông báo một trường hợp). Báo cáo khoa học Đại hội Ngoại Khoa Việt Nam lần thứ X. Năm 1999, tập 1, tr 332-334.
2. ***Trần Ngọc Bích.*** Đường mổ vòng quanh rốn trong điều trị hẹp phì đại cơ môn vị.

   Tạp chí Nhi khoa, 2000. tr 548 - 550.
3. ***Bettex M, Kuffer F. Sharli.*** Sténose hypertrophique du pylore.

   Precis de chirurgie infantile.

   Masson 1978, p 133-135.
4. ***Chiara A, Beluffi G, Fiori P, et al.*** Hypertrophic stenosis of the pylorus. Ultrasound and traditional diagnosis. Comparision of methods.

   Radiol Med 1986, 72: 188 - 194.
5. ***Jehannin. B, Gaudin. J:*** Sténose hypertropliqve du pylore.

   Chirurgie digestive de l'enfant. Doin éditeurs, 1990. p 335 - 348.

6. ***Leinwand MJ, Shaul DB, Anderson KD.*** The umbilical fold approach to pyloromyotomy: is it a safe alternative to the fight upper - quadrant approach.

J Am Coll Surg 1999, 489: 362 - 367.

7. ***Levine D, Edwards DK.:*** The olive on end. a useful variant of the "shoulder" sign in the barium X - ray diagnosis of idiopathic hypertrophic pyloric stenosis.

Pediatr Radiol 1992, 22: 275 - 276.

8. ***Marshall z. Schwartz.*** Hypertrophic pyloric stenosis:

Pediatric surgery - 5 th ed/edited by James A-O' Neill, Jr...

Mosby- Years book, In C, 1998, p 1111 - 1118

9. ***Nihoul - Fékété. C, Pellenin. D.*** Sténose hypertrophique du pylore du nourrisson.

Gastro- enterologie P diatrique.

Flammarion Médecine - sciences, 1986. p 381 - 383.

LỒNG RUỘT Ở TRẺ BÚ MẸ VÀ TRẺ EM

Lồng ruột là một cấp cứu ngoại nhi thường gặp và là nguyên nhân hàng đầu gây tắc ruột ở trẻ nhỏ. Lồng ruột ở trẻ bú mẹ hầu hết là cấp tính, diễn biến hoại tử ruột nhanh. Lồng ruột ở trẻ lớn phần nhiều ở thể bán cấp và mạn tính.

Bệnh lồng ruột đã được biết từ thời Hypocrate song từ thế kỷ XIX trở về trước, hầu hết là tử vong. Từ đầu thế kỷ XX, nhất là từ khoảng 3 thập kỷ gần đây, việc chẩn đoán và điều trị lồng ruột đã có rất nhiều tiến bộ và tỷ lệ tử vong rất thấp. Tại bệnh viện Việt Đức tỷ lệ tử vong là 25,4% (1959 - 1967), giảm còn 1,7% (1980-1984), còn ở Viện Nhi từ 1/1995 - 7/1999: tử vong là 0,17% (2/1172 BN)

1. DỊCH TỄ HỌC

Tuổi: Lồng ruột gặp ở bất cứ lứa tuổi nào, thường gặp ở trẻ dưới 24 tháng tuổi với tỷ lệ 80%-90%, trong đó ở lứa tuổi 4 - 9 tháng chiếm tỷ lệ 75%. Rất hiếm gặp ở tuổi sơ sinh.

Giới tính: Ưu thế mắc bệnh ở nam giới. Tỷ lệ nam / nữ là 2/1 ⇒ 3/1.

Cơ địa bệnh nhân: Bệnh thường gặp ở trẻ bú mẹ, khoẻ mạnh, ít gặp ở trẻ suy dinh dưỡng.

Thời tiết: Bệnh có ở cả bốn mùa nhưng tỷ lệ cao ở mùa Đông - Xuân là mùa mà trẻ dễ bị nhiễm siêu vi trùng, ỉa chảy và viêm nhiễm đường hô hấp.

2. NGUYÊN NHÂN VÀ CƠ CHẾ LỒNG RUỘT

2.1. Nguyên nhân

2.1.1. Nguyên nhân thực thể

Thường gặp ở trẻ lớn. Tỷ lệ từ 5 - 20%.

- Túi thừa Meckel là nguyên nhân hay gặp.
- Polype ở hồi tràng, manh, đại tràng.
- Các u ác tính, u máu trong lòng ruột.
- Ruột đôi ở góc hồi manh tràng.
- Nhân tụy lạc chỗ.

2.1.2. Lồng ruột tự phát

Là loại lồng ruột chưa rõ nguyên nhân, chiếm tỷ lệ từ 75 - 90%, tuy nhiên người ta vẫn đưa ra các giả thiết để giải thích các nguyên nhân gây lồng ruột.

2.1.2.1. Yếu tố thần kinh, thể dịch

- Laborit và Laurence cho rằng ở trẻ bú mẹ, do hoạt động trội lên của dây thần kinh X gây tăng nhu động ruột, dẫn tới lồng ruột.
- Lecovit cho rằng tăng tiết acetylcholin cũng có thể gây lồng ruột.
- Laplane, Bonnefant đã tiêm acetylcholin vào bao của tĩnh mạch cửa, tĩnh mạch vành vị thì thấy ruột tăng nhu động, co bóp mạnh và xuất hiện lồng ruột ngay sau đó.

2.1.2.2. Nguyên nhân do vi rút, vi khuẩn

- Hsu và cộng sự đã tìm thấy mối liên quan giữa nhiễm khuẩn đường hô hấp do herpes 6-7, Adenovirus, Ebsteinbar với sinh bệnh học của lồng ruột.
- Những trẻ bị viêm hạch mạc treo do virus đồng thời bị lồng ruột thì phản ứng huyết thanh dương tính nhất là đối với Adenovirus.
- Ross (1961), Gardner (1962) đã xác định được Adenovirus nhóm 1, 2, 3, 5, 6; ECHO nhóm 7, 9 và hepes ở 80% trẻ bị lồng ruột.
- Bathod đã tìm thấy vi khuẩn gram âm: Yersinia enterocolitica có khả năng gây viêm hạch mạc treo, viêm dạ dày ruột dẫn tới lồng ruột.
- Reilly tiêm chủng Salmonella vào hạch bạch huyết và đã gây ra 50% các trường hợp lồng ruột.
- Staatz cho rằng nguyên nhân gây bệnh lồng ruột ở trẻ em là tình trạng nhiễm khuẩn đường ruột mà 60,6% mầm bệnh được thấy qua xét nghiệm phân.
- Leward cho rằng nhiễm tai mũi họng, viêm đường hô hấp trên, viêm ruột theo mùa có thể liên quan tới lồng ruột, cho nên lồng ruột thường xảy ra theo các mùa viêm nhiễm các bệnh trên.
- West (1987) gặp 37% lồng ruột có liên quan với nhiễm trùng hô hấp, viêm dạ dày ruột.

Nghiên cứu của chúng tôi (năm 2000) trên 172 trẻ bị lồng ruột có 111/172 (64%) có viêm đường hô hấp hoặc ỉa chảy cấp lúc bị lồng ruột hoặc trong vòng 2 tuần tới lúc bị lồng ruột, trong đó có 29/172 (16,9%) bệnh nhân có mắc ỉa chảy cấp hoặc viêm đường hô hấp lúc bị lồng ruột.

Các tác giả giải thích khi nhiễm virus hoặc vi khuẩn, các hạch viêm phát triển, manh tràng bị phù nề, chính những hạch viêm này gây phản xạ thần kinh thực vật, cường phó giao cảm, tăng nhu động ruột dễ dẫn tới lồng ruột.

2:1.2.3. Yếu tố giải phẫu

Verenu, Xecoletxu, Stencbach (1959-1960) cho rằng ở trẻ dưới 4 tháng tuổi, kích thước giữa manh đại tràng và ruột non chênh nhau ít, từ tháng thứ 4 đến tháng 12, manh tràng phát triển nhanh hơn hồi tràng và có sự khác nhau về nhu động ruột giữa hồi tràng và manh tràng nên tạo điều kiện thuận lợi gây lồng ruột và lồng ruột hay gặp ở vùng hồi manh tràng.

3. GIẢI PHẪU BỆNH LÝ

3.1. Định nghĩa

Lồng ruột là trạng thái bệnh lý trong đó hai khúc ruột trên và dưới chui lồng vào nhau gây nên hội chứng tắc ruột cơ học, tạo nên khối lồng bít lòng ruột.

3.2. Cấu tạo khối lồng

- Ở dạng thông thường, khối lồng bổ dọc gồm 3 lớp:
  + Ống vỏ ngoài là ống ruột dưới chứa khối ruột lồng vào.
  + Ống vỏ trong: là ruột lồng vào.
  + Ống vỏ giữa được hình thành từ ống vỏ ngoài lộn vào.
  + Đầu khối lồng là điểm mút của ống vỏ trong và ống vỏ giữa.
  + Cổ khối lồng là điểm mút của ống vỏ ngoài và ống vỏ giữa.
- Kiểu lồng kép: Gồm 5 lớp, 2 đầu, 2 cổ.

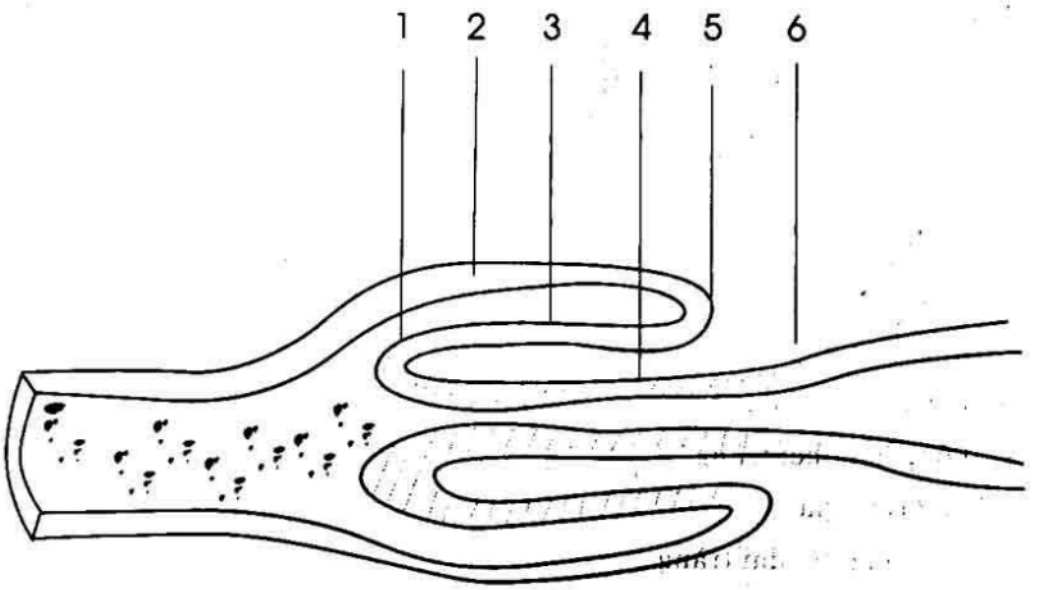

Hình 9.1. Mặt cắt khối lồng

1. Đầu khối lồng
2. Vỏ ngoài khối lồng
3. Vỏ giữa khối lồng
4. Vỏ trong khối lồng
5. Cổ khối lồng
6. Mạc treo ruột

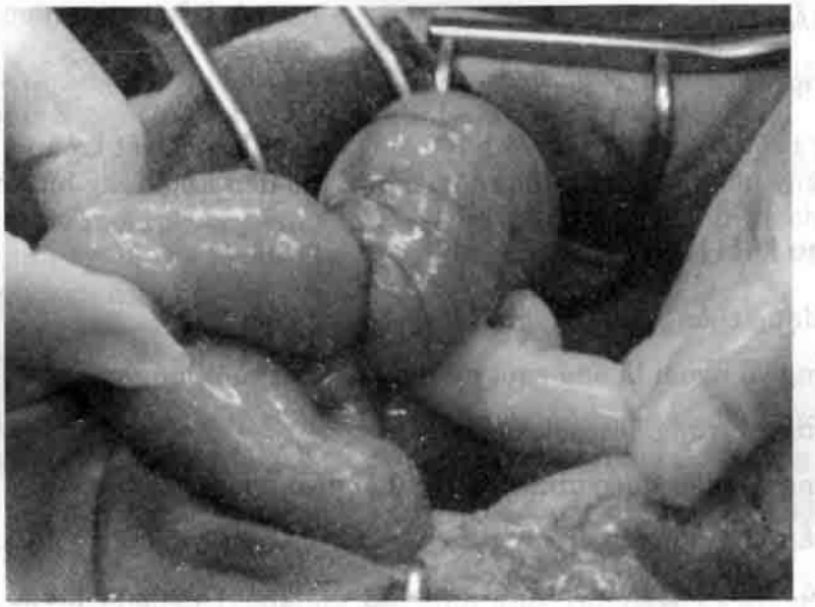

Hình 9.2. Ruột bị lồng

3.3. Chiều lồng

- Thường theo nhu động ruột, khúc ruột trên chui lồng vào khúc ruột kề sát dưới.
- Lồng ruột giật lùi hiếm gặp, chúng tôi gặp khi mổ tắc ruột do giun đũa.

3.4. Kiểu lồng

3.4.1. Theo giải phẫu lâm sàng

- Lồng ruột non:
  + Lồng hỗng - hỗng tràng.
  + Lồng hồi - hồi tràng.
- Lồng ruột già:
  + Lồng manh - đại tràng.
  + Lồng đại - đại tràng.
- Lồng ruột non - ruột già:
  + Lồng hồi - đại tràng.
  + Lồng hồi - manh - đại tràng.
  + Lồng hồi - hồi - đại tràng.

3.4.2. Theo cách lồng

- Đầu cố định, cổ di động:

- Lồng hồi đại tràng: Đầu khối lồng là van Bauhin. Dù tới điểm nào của khung đại tràng, đầu khối lồng vẫn là van Bauhin.
- Lồng hỗng - hỗng tràng, lồng hồi hồi tràng.

+ Cổ cố định, đầu di động: Điển hình là lồng hồi đại tràng: cổ khối lồng là van Baulin, ruột thừa vẫn ở bên ngoài, hồi tràng lộn qua van Baulin vào trong đại tràng. Loại lồng ruột này chặt.

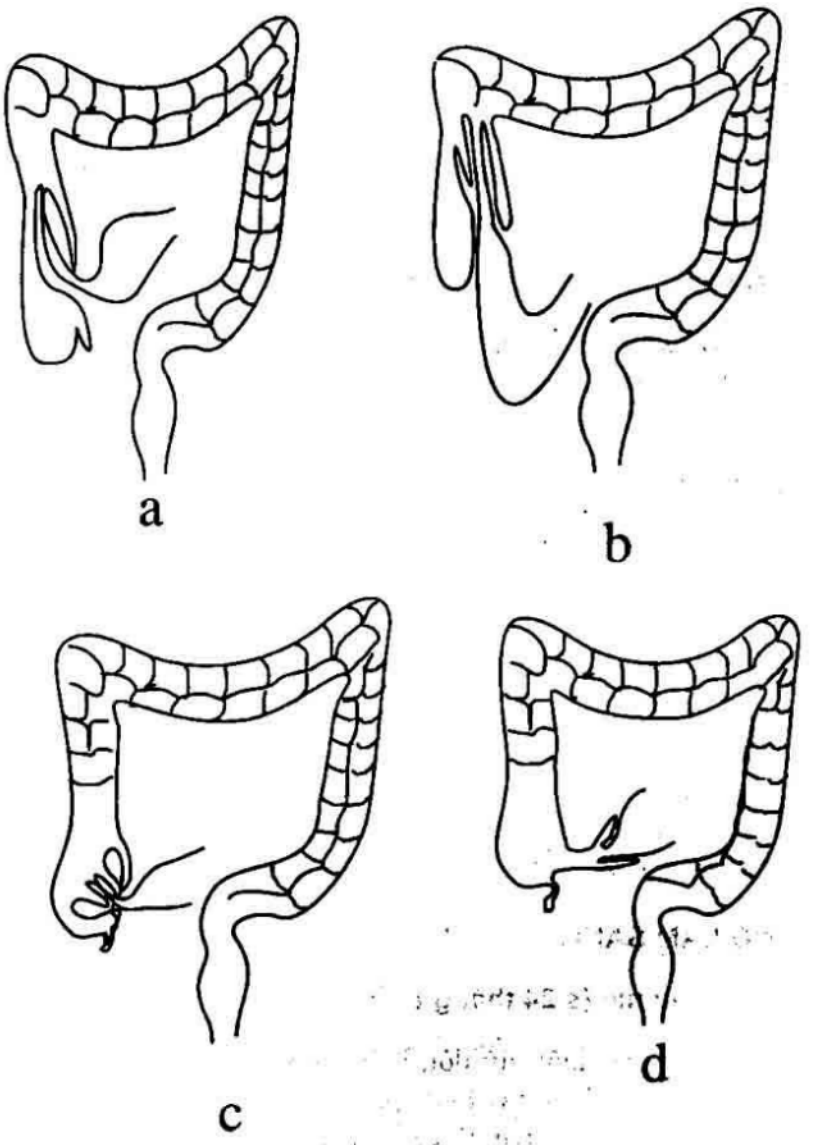

Hình 9.3. Các thể lồng ruột

a. Lồng hồi đại tràng qua van Bauhin, van Bauhin và ruột thừa ở vị trí bình thường.
b. Lồng hồi manh đại tràng, ruột thừa và van Bauhin đẩy dẫn đầu khối lồng vào lòng đại tràng.
c. Lồng hồi - hồi - đại tràng (lồng kép),
d. Lồng ruột non - ruột non.

3.5. Các thương tổn giải phẫu khối lồng

Thay đổi phụ thuộc vào thời gian bị bệnh, kiểu lồng, mức độ lồng chặt hay lỏng.

- Ruột ở trên khối lồng có thể bình thường hay căng chứa dịch.
- Mạc treo nhiễu hạch, phù nề, nếu lồng ruột đến muộn: có chấm xuất huyết.
- Khúc ruột lồng khi tháo có thể hơi tím rồi hồng hoặc không hồng trở lại.
- Khi khối lồng chặt, các mạch máu bị tắc nghẽn, đầu khối lồng bị phù nề, nhồi máu, các mao mạch dưới niêm mạc bị vỡ gây chảy máu đường tiêu hóa và cuối cùng khối lồng bị hoại tử do thiếu máu nuôi dưỡng.

4. SINH LÝ BỆNH

Lồng ruột gây ra các rối loạn sinh lý tùy theo tính chất và thời gian bị bệnh.

4.1. Rối loạn tại chỗ

Cản trở lưu thông của đường tiêu hóa: khối lồng làm bít tắc lòng ruột gây ứ đọng dịch và hơi trong lòng ruột phía trên chỗ tắc. Khi có biểu hiện tắc ruột, bệnh nhân nôn nhiều gây mất nước, điện giải và các rối loạn sinh lý khác.

4.2. Cản trở tuần hoàn của đoạn lồng

Khi lồng ruột, mạc treo đoạn bị lồng bị ép giữa các lớp của khối lồng, các tĩnh mạch mạc treo bị ứ máu, quai ruột lồng bị phù nề lại làm các tĩnh mạch bị chèn ép thêm. Tĩnh mạch ứ máu gây chảy máu vào lòng ruột, kết hợp với niêm mạc ruột tăng tiết chất nhày gây nên hiện tượng ỉa phân nhầy máu.

Lúc đầu áp lực động mạch còn cao hơn áp lực tĩnh mạch nên ruột còn được nuôi dưỡng, về sau áp lực tĩnh mạch ngày càng tăng lên gây mất sự chênh lệch áp lực giữa động và tĩnh mạch, tuần hoàn ngừng trệ gây thiếu máu nuôi dưỡng và hoại tử ruột. Ruột bị hoại tử lúc đầu ở lớp giữa, rồi đến lớp trung của khối lồng. Ống ruột ngoài ít bị hoại tử.

5. TRIỆU CHỨNG LÂM SÀNG

5.1. Lồng ruột ở trẻ bú mẹ (≤ 24 tháng tuổi): thường là lồng ruột cấp.

- Đau bụng cơn: đột ngột, dữ dội, biểu hiện bệnh nhân ưỡn người khóc thét từng cơn, mỗi cơn kéo dài 3-10 phút. Sau cơn đau, bệnh nhân mệt ngủ thiếp đi. Khi thức dậy trẻ có thể bú một ít rồi lại lên cơn đau tiếp theo, thời gian giữa các cơn đau khoảng từ 15 phút tới 30 phút.
- Nôn: Thường xuất hiện sau cơn đau đầu tiên, chất nôn là sữa hoặc thức ăn vừa ăn vào. Nếu thời gian bị lồng ruột đã kéo dài, bệnh nhân có thể nôn ra dịch mật.
- Ỉa ra máu: có thể phân lẫn máu hoặc có chất nhày lẫn máu.

+ Giờ xuất hiện ỉa máu trung bình là 9-10 giờ sau triệu chứng đau bụng đầu tiên.

+ Ở trẻ càng nhỏ, dấu hiệu ỉa ra máu thường sớm.

+ Nếu ỉa ra máu sớm ≤ 5 giờ và ra máu nhiều thì khối lồng thường chặt khó tháo.

Ba dấu hiệu trên đây là tam chứng lâm sàng kinh điển của lồng ruột.

- Khám bụng: bụng thường mềm. Nếu nắn bụng đau là lồng ruột muộn đã có biến chứng.

+ Khối lồng: có thể nắn thấy khối lồng dài như quả chuối, dọc theo khung đại tràng ở dưới bờ sườn phải hoặc ngang trên rốn hoặc sang tới dưới bờ sườn trái, hố chậu trái, ấn vào khối lồng thường bệnh nhân đau.

Để tìm được khối lồng, phải khám nhẹ nhàng khi bệnh nhân nằm yên, ngoài cơn đau.

- Thăm trực tràng: Có thể có máu theo tay, bóng trực tràng rỗng, có thể thấy đầu khối lồng.

- Dấu hiệu toàn thân: Trường hợp bệnh nhân đến muộn, trẻ mệt mỏi, có dấu hiệu mất nước, sốt hoặc trong tình trạng Shock.

5.2. Lồng ruột ở trẻ ≥ 25 tháng tuổi

- Thường ở thể bán cấp và mạn tính.

- Gặp nhiều ở trẻ từ 3-4 tuổi.

+ Đau bụng: Gặp ở 100% các bệnh nhân. Tính chất đau: đau bụng kéo dài từng đợt, các cơn đau thưa ít, khoảng vài cơn đau mỗi ngày, vẫn trung tiện được. Mỗi đợt đau độ 2- 6 ngày rồi hết đau. Sau đó lại tái xuất hiện, và những đợt đau như vậy có thể kéo dài hàng tháng.

+ Nôn: hoặc buồn nôn:

- Nôn thường gặp trong lồng ruột bán cấp với tỷ lệ khoảng 50-75% số bệnh nhân. Nôn ra thức ăn hoặc ra dịch mật.

- Trong lồng ruột mạn tính: buồn nôn hoặc nôn ít, tỷ lệ nôn khoảng 15% số bệnh nhân lồng ruột.

+ Đại tiện ra máu: Đại tiện ra máu thường ở thể bán cấp với tỷ lệ từ 21% tới 50% các trường hợp, và ít gặp ở thể mạn tính, chỉ khoảng 10% các trường hợp.

+ Khối lồng: hầu hết là nắn thấy.

Cần lưu ý: Khối lồng xuất hiện từng đợt. Trong cơn đau sờ thấy khối lồng rõ, ngoài cơn đau khối lồng có thể mất. Sau một khoảng thời gian, khối lồng lại xuất hiện cùng với đau bụng, do vậy G.Leward (1991) gọi khối lồng trong lồng ruột bán cấp và mạn tính là khối "u ma" (Tumeur fantome).

+ Toàn trạng: mệt mỏi, kém ăn, có thể gầy sút.

5.3. Lưu ý

- Lồng ruột non: lồng hỗng - hỗng tràng, hồi - hồi tràng. Triệu chứng lâm sàng là tắc ruột, và thường chỉ chẩn đoán được trong mổ.
- Ở trẻ ≤ 24 tháng tuổi: Chủ yếu là lồng ruột cấp nhưng cũng có thể gặp lồng ruột bán cấp.
- Ở trẻ > 24 tháng tuổi: Ngoài lồng bán cấp và mạn tính, vẫn gặp thể lồng cấp nên diễn biến nhanh tới hoại tử khối lồng.

Một vài tác giả đã đưa ra một số phương trình để chẩn đoán lồng ruột, nhưng trên thực tế cần phối hợp các triệu chứng trên, nếu nghi ngờ cần phối hợp các phương tiện chẩn đoán cận lâm sàng: Xquang, siêu âm, nội soi đại tràng.

6. CHẨN ĐOÁN CẬN LÂM SÀNG

6.1. X quang

6.1.1. Chụp bụng không chuẩn bị

Ít giá trị cho chẩn đoán lồng ruột.

- Có thể thấy vùng mờ của khối lồng nhưng hình ảnh này không chắc chắn.
- Thấy được hình ảnh tắc ruột: các mức nước hơi.
- Hiếm gặp: Liềm hơi trong ổ bụng khi khối lồng bị hoại tử, thủng.

6.1.2. Chụp khung đại tràng cản quang

- Hình ảnh khối lồng là hình càng cua, đáy chén, hình móc câu.
- Để điều trị tháo lồng: tỷ lệ thành công thấp, nếu có biến chứng thủng đại tràng mà Barium vào ổ bụng thì tiên lượng nặng.

Phương pháp chẩn đoán này tới nay ít áp dụng, nếu có thì chỉ định cho thể lồng bán cấp, và chủ yếu thể mạn tính để chẩn đoán và tìm nguyên nhân gây lồng như u hoặc polyp trong đại tràng.

6.1.3. Bơm không khí vào đại tràng

Để chẩn đoán và tháo lồng.

- Bệnh nhân được tiền mê và máy tháo lồng có van an toàn với áp lực sử dụng từ 8 - 11cm Hg.
- Đây là một phương pháp đơn giản, an toàn cao, cho chẩn đoán nhanh, chính xác và tỷ lệ tháo lồng bằng hơi cao.
- Hình ảnh khối lồng cũng giống như thụt Barium.
- Bơm không khí đại tràng: có thể tiến hành dưới màn chiếu X quang, chụp X quang, hoặc kết hợp với siêu âm hoặc có thể chỉ dựa lâm sàng đơn thuần.

6.2. Siêu âm

6.2.1. Siêu âm để chẩn đoán lồng ruột

- Mặt cắt ngang: Khối lồng cho hình ảnh bia đạn với nhiều vòng tròn đồng tâm.
- Mặt cắt dọc: Khối lồng có hình bánh kẹp "Sandwich" với các lớp xếp chồng lên nhau. Trung tâm là một vệt giâu ECHO của lòng quai ruột lồng.

6.2.2. Siêu âm có thể tìm được nguyên nhân gây lồng ruột

Như bệnh lý hạch trong khối lồng, khối u, túi thừa Mecken, Polype.

6.2.3. Siêu âm dùng để kiểm tra kết quả tháo lồng

6.2.4. Siêu âm có giá trị tiên lượng khối lồng chặt hay lỏng

- Đường kính khối lồng lớn: biểu hiện là lồng ruột kép hoặc do khối lồng chặt, phù nề nhiều.
- Chiều dày thành ruột lồng: càng lớn chứng tỏ phù nề thành ruột nhiều, khối lồng chặt, về kích thước
- Dịch trong lòng khối lồng và dịch tự do trong ổ bụng: là dấu hiệu báo hiệu khối lồng chặt, phù nề, khó tháo và có tỷ lệ phải mổ cao. Cần thận trọng khi bơm không khí vào đại tràng để tháo lồng.



Hình 9.4. Siêu âm cắt ngang khối lồng



Hình 9.5. Siêu âm cắt dọc khối lồng

6.3. Nội soi - soi đại tràng bằng ống soi mềm

- Để chẩn đoán lồng ruột.
- Tìm được nguyên nhân gây lồng ở đại tràng như: Polyp, u từ ở góc hồi manh tràng xuống.

- Giúp điều trị nguyên nhân: Cắt polyp qua nội soi.
- Chỉ định nội soi đại tràng:
  + Lồng ruột bán cấp, nhưng chủ yếu ở lồng ruột mạn tính.
  + Lồng ruột tái phát nhiều lần.
  + Khi có triệu chứng gợi ý bệnh lý của đại tràng như: đại tiện ra máu, đau bụng kéo dài, đau bụng kèm theo gày sút.

7. CHẨN ĐOÁN

7.1. Chẩn đoán xác định lồng ruột

- Đau bụng cơn + nôn + khối lồng.
- Đau bụng cơn + nôn + ỉa máu + khối lồng.
- Đau bụng cơn + nôn + ỉa máu.
- Đau bụng cơn + chẩn đoán hình ảnh có khối lồng (Xquang hoặc siêu âm).

7.2. Chẩn đoán phân biệt

- Hội chứng lỵ: Bệnh nhân có cảm giác mót rặn, đại tiện nhiều lần, phân có ít máu và chất nhầy.
- Đau bụng, tắc ruột do giun: đau bụng cơn, không ỉa máu, nắn có quai ruột có giun đũa
- Rối loạn tiêu hóa: Đau bụng quanh rốn, phân lỏng, nắn bụng thường mềm.
- Viêm phổi: nghe phổi có ran, chụp phổi thấy thương tổn.
- Viêm ruột hoại tử: Đau bụng, phân lỏng có máu thối khẳn, thường có dấu hiệu shock.
- Chảy máu tiêu hóa: tuỳ theo nguyên nhân gây chảy máu mà có những dấu hiệu lâm sàng tương ứng.
- Viêm dạ dày cấp: thường đau trên rốn, nắn không có khối lồng.
- Viêm ruột thừa: đau và phản ứng khu trú ở hố chậu phải, có hội chứng nhiễm khuẩn.
- Viêm ruột.
- U bụng.

8. TIẾN TRIỂN CỦA LỒNG RUỘT

8.1. Gây tắc ruột, hoại tử thủng, viêm phúc mạc

Ở thể lồng cấp và có thể ở thể bán cấp.

8.2. Tự khỏi và tái phát nhiều lần: thường ở thể mạn tính.

9. ĐIỀU TRỊ

Có 2 phương pháp: không phẫu thuật hoặc phẫu thuật. Hiện nay điều trị lồng ruột chủ yếu bằng phương pháp không phẫu thuật. Để có được chỉ định chọn phương pháp đúng, cần biết các yếu tố tiên lượng khối lồng chặt hay lỏng và khả năng tháo lồng.

9.1. Các yếu tố tiên lượng góp phần vào chỉ định tháo lồng ở trẻ ≤ 24 tháng tuổi bị lồng ruột

- Các triệu chứng lâm sàng có giá trị tiên lượng khối lồng khó tháo.
  + Tuổi: Tuổi càng nhỏ đặc biệt trẻ < 4 tháng tuổi: Khối lồng thường chặt.
  + Thời gian bị lồng ruột: kéo dài trên 48 giờ, hoặc trên 72 giờ.
  + Thời gian xuất hiện ỉa máu càng sớm, đặc biệt ≤ 5 giờ và lượng máu ra nhiều thì khối lồng ruột càng khó tháo.
  + Đã có hội chứng tắc ruột rõ, đã có rối loạn tại chỗ (bụng trướng, nắn đau) hoặc rối loạn toàn thân (sốt cao, mất nước, shock).
- Giá trị tiên lượng của siêu âm: Khối lồng chặt khi
  + Đường kính khối lồng ≥ 35mm.
  + Chiều dày thành ruột lồng > 8mm.
  + Có dịch trong lòng khối lồng và dịch tự do trong ổ bụng.

9.2. Điều trị lồng ruột bằng phương pháp không phẫu thuật

9.2.1. Điều trị lồng ruột bằng bơm không khí vào đại tràng

9.2.1.1. Chỉ định

- Cho hầu hết các trường hợp lồng ruột ở trẻ ≤ 24 tháng, chỉ có chống chỉ định khi có triệu chứng viêm phúc mạc hoặc tắc ruột rõ ở lâm sàng và X quang.
- Ở trẻ ≥ 25 tháng: nhất là trẻ ≥ 36 tháng bơm không khí vào đại tràng để chẩn đoán và điều trị ban đầu trong tình trạng cấp cứu. Sau đó khám tìm nguyên nhân và mổ theo chương trình hoặc cấp cứu trì hoãn.

9.2.1.2. Kỹ thuật tháo

- Tiền mê.
- Máy tháo lồng với áp lực P = 8 - 11mm Hg, có van an toàn.
- Tiến hành tháo lồng dưới máy chiếu X-quang, hoặc tại phòng mổ.

9.2.1.3. Chứng nghiệm lồng ruột đã được tháo

- Với dấu hiệu lâm sàng đơn thuần:

+ Bụng đang trướng lệch với quai đại tràng dãn trở thành trướng đều.
+ Áp lực của máy tụt xuống và không lên tới 8-10mm Hg khi tiếp tục bơm hơi.
+ Xả hơi qua Sonde trong trực tràng: bụng vẫn còn trướng đều.
+ Nắn bụng không còn khối lồng.



Hình 9.6. Lồng ruột hình càng cua



Hình 9.7. Hình đáy chén



Hình 9.8. Sau tháo lồng bằng bơm hơi đại tràng

- Dấu hiệu X quang:
  + Hình ảnh khối lồng mất, không khí vào các quai ruột non.
- Siêu âm: Xác định khối lồng không còn.
- Theo dõi sau tháo lồng:
  + Trẻ hết nôn, bú trở lại.
  + Hết khóc cơn.
  + Bụng: bớt trướng dần.
  + Phân: máu ra ít dần và phân trở lại màu bình thường sau khoảng 8 giờ.

Có thể cho uống than hoạt để kiểm tra lưu thông tiêu hóa.

9.2.2. Thụt đại tràng bằng thuốc cản quang

- Chỉ áp dụng cho chẩn đoán ở thể mạn tính và để tìm nguyên nhân: có polyp, u trong đại tràng.
- Không áp dụng với mục đích tháo lồng.

9.2.3. Thụt nước muối sinh lý vào đại tràng kết hợp theo dõi bằng siêu âm để tháo lồng

Phương pháp này không có áp lực tháo chủ động và an toàn như bơm không khí vào đại tràng.

9.3. Điều trị lồng ruột bằng phẫu thuật

9.3.1. Chỉ định mổ

- Với trẻ ≤ 24 tháng:
  + Tháo lồng bằng bơm không khí đại tràng không kết quả.
  + Lồng ruột có biểu hiện viêm phúc mạc hoặc tắc ruột rõ trên lâm sàng và X quang.
  + Lồng ruột tái phát nhiều lần: có chỉ định tương đối.
- Với trẻ ≥ 25 tháng tuổi:
  + Lồng ruột mạn tính, thường ở trẻ lớn.
  + Lồng ruột bán cấp: có chỉ định tương đối.

9.3.2. Kỹ thuật

- Có hồi sức trước mổ: truyền dịch, kháng sinh, đặt ống thông vào dạ dày.
- Gây mê nội khí quản.
- Đường rạch:

+ Đường giữa trên rốn.
+ Đường bờ ngoài cơ thẳng to phải.
+ Đường ngang theo nếp bụng dưới rốn bên phải.

- Kỹ thuật:
+ Cách tháo: nắn và đẩy khối lồng ngược chiều nhu động tạo khối lồng.
+ Kiểm tra có các nguyên nhân gây lồng và giải quyết: Polype, túi Mecken
+ Vấn đề cắt ruột thừa: không nên cắt ruột thừa.
+ Vấn đề cố định ruột:
- Ở trẻ bú mẹ ≤ 24 tháng: không cần cố định.
- Ở trẻ ≥ 25 tháng: cố định hồi tràng vào đại tràng và cố định đại tràng lên vào phúc mạc thành bên ở hố chậu phải.
- Cắt ruột hoại tử: tuỳ theo thương tổn ruột và tình trạng bệnh nhân mà quyết định:
- Nối ngay. Nối tận tận.
- Dẫn lưu hai đầu ruột ra ngoài thành bụng kiểu Mickulicz rồi mổ thì hai độ một vài tháng sau để nối lại hai đầu ruột

9.5.3. Sau mổ

- Truyền dịch nuôi dưỡng đường tĩnh mạch.
- Kháng sinh.
- Cho ăn khi có lưu thông tiêu hóa.

9.5.4. Các biến chứng sau mổ

- Viêm phúc mạc.
- Tắc ruột.
- Chảy máu trong ổ bụng.
- Nhiễm trùng vết mổ.
- Bục thành bụng.
- Sổ thành bụng.



Hình 9.9. Polype trong lòng ruột. Nguyên nhân gây lồng ruột

TÀI LIỆU THAM KHẢO

1. ***Trần Ngọc Bích***. Chẩn đoán và điều trị lồng ruột ở trẻ em (Kinh nghiệm trên 592 bệnh nhân).

   Y học thực hành.Kỷ yếu công trình NCKH viện BVSKTE 1997: 199 - 203.

2. ***Trần Ngọc Bích, Phạm Thu Hiền, Nguyễn Gia Khánh.*** Các yếu tố tiên lượng góp phần vào chỉ định tháo lồng ở trẻ em ≤ 24 tháng.

   Ngoại khoa, 2001, 2: 23 - 29.

3. ***Trần Ngọc Bích, Phạm Thu Hiền, Nguyễn Gia Khánh.*** Đối chiếu lâm sàng và tổn thương phẫu thuật ở 225 bệnh nhân dưới 25 tháng bị lồng ruột.

   Ngoại khoa 2001, 3: 35-48

4. ***Phạm Thu Hiền, Trần Ngọc Bích, Nguyễn Gia Khánh***. Chẩn đoán và điều trị lồng ruột ở trẻ em.

   Nhi khoa, 2000, tr 551-558.

5. ***Phạm Thu Hiền, Lê Thị Thu Phương, Trần Ngọc Bích, Nguyễn Gia Khánh***.

   Đánh giá giá trị siêu âm trong chẩn đoán và tiên lượng bệnh lồng ruột ở trẻ em bú mẹ.

   Nhi khoa, 2000, tr 559-564.

6. ***Nguyễn Thị Thu Thuỷ, Trần Ngọc Bích, Chu Văn Tường.*** Chẩn đoán lâm sàng, cận lâm sàng bệnh lồng ruột bán cấp và mạn tính ở trẻ em.

Ngoại khoa, 2002, 3: 23-28.

7. ***Bowerman R.A., Silver T.M., Jaffe M.H.*** Real-time ultrasound diagnosis of intussussception in children.

Ultrasound 1982, 2: 527-529.

8. ***Levard G., Agrain Y.*** Invagination intestinale aiguë du norrission et de L'enfant.

Encycl Med chir Pediatric, 4018p.10: 1-5.

9. ***Lee H.C., Yeh H.J., Leu Y.J.*** Intussusception: the sonographic diagnosis and its clinical value.

Journal of pediatric gastroenterology and nutrition 1989, 8: 343- 347.

10. ***Ngô Đình Mạc.*** Mười năm điều trị lồng ruột ở trẻ em ở Bệnh viện Việt Nam - CHDC Đức.

Ngoại khoa 1983, tập 10: 122-127.

TẮC RUỘT Ở TRẺ EM

1. ĐẠI CƯƠNG

Tắc ruột là sự ngừng lưu thông các chất (đặc, lỏng, hơi) chứa trong lòng ruột.

Tắc ruột có thể xảy ra từ tá tràng tới tận hậu môn.

Đây là một cấp cứu ngoại khoa phổ biến do nhiều loại nguyên nhân khác nhau và xảy ra ở mọi lứa tuổi.

Tắc ruột đã được biết từ lâu. Năm 1889, Frederik Treves là người đầu tiên phân chia tắc ruột theo hai loại: cơ năng và cơ giới. Hartwell và Hoguet năm 1912 đã nêu vai trò quan trọng của truyền dịch trong điều trị. Cho tới nay, đã có rất nhiều nghiên cứu về tắc ruột: nguyên nhân, giải phẫu bệnh, sinh lý bệnh, chẩn đoán và vấn đề điều trị. Tỷ lệ tử vong do bệnh đã giảm thấp.

Trong bài này không đề cập tới tắc ruột sơ sinh (tuổi từ 1 - 30 ngày sau đẻ).

2. GIẢI PHẪU BỆNH

2.1. Đại thể

Tuỳ theo nguyên nhân gây tắc, mức độ tắc, thời gian bị tắc mà có những biểu hiện khác nhau.

- Dịch trong ổ bụng:
  + Số lượng dịch từ ít tới nhiều tuỳ giai đoạn của bệnh.
  + Màu: vàng chanh trong giai đoạn đầu, sau dịch đục. Dịch hồng có máu khi có xoắn ruột.
  + Mùi: không mùi ở giai đoạn sớm và có mùi thối khi ruột hoại tử.
- Ruột:
  + Chỗ tắc:
    - Giãn to nếu nguyên nhân gây tắc do búi giun đũa , lồng ruột, khối u ở thành ruột, khối bã thức ăn trong lòng ruột...
    - Nhỏ , chít hẹp khi xoắn ruột, có dây chằng gây nghẹt thành ruột...
  + Bên trên chỗ tắc:

Ruột giãn to, chứa dịch, hơi, thức ăn.Thành ruột căng bóng hồng nếu bệnh nhân tới sớm và thành ruột phù nề, tím khi tắc ruột muộn. Thành ruột mỏng có thể có chấm, vết hoại tử do dãn căng.

  + Dưới chỗ tắc: ruột xẹp , màu sắc bình thường.

2.2. Vị thể

- Ruột phía trên chỗ tắc: Theo các mức độ

+ Ứ máu nhẹ.

+ Phù nề, chảy máu ở lớp dưới niêm mạc, lớp cơ.

+ Tắc mạch ở thành ruột, mạc treo ruột

Ruột hoại tử thường là một đoạn có độ dài khác nhau.

Biểu hiện hoại tử cũng khác nhau theo nguyên nhân gây tắc:

+ Nếu viêm ruột non hoại tử (do Clostridium Perfringent type C) thì thường hoại tử từng vệt, từng vùng trên thành ruột

+ Nếu do xoắn ruột thì hoại tử cả quai ruột bị xoắn.

+ Nếu do dây chằng gây nghẹt thì hoại tử vòng theo chu vi ruột.

3. SINH LÝ BỆNH

Tắc ruột gây rối loạn tại chỗ và toàn thân

3.1. Rối loạn tại chỗ

3.1.1. Tăng sóng nhu động

Trên chỗ tắc, ruột tăng nhu động để đẩy các chất trong lòng ruột xuống phía dưới. Sóng nhu động tới chỗ tắc thì bị chặn lại và tạo các sóng nhu động ngược chiều. Sự tăng dần các chất ứ đọng phía trên chỗ tắc và sự co bóp của thành ruột đã làm tăng áp lực trong lòng ruột làm ruột dãn dần và trào ngược chất đọng trong lòng ruột lên phía trên gây nôn. Sóng nhu động ruột đã tạo nên hình ảnh "rắn bò " trên thành bụng.

Sự tăng co bóp này gây các cơn đau bụng với độ dài và khoảng cách khác nhau.

Lúc đầu, thành ruột tăng co bóp nhưng khi ruột dãn to thì sự co bóp giảm dần nên các cơn đau bụng thưa hơn.

3.1.2. Giãn ruột

Do ứ đọng tăng dần các chất dịch, hơi kèm theo lượng thức ăn nước uống có sẵn trong lòng ruột.

Lượng dịch tăng do dịch men tiêu hoá như nước bọt, dịch dạ dày, dịch tuỵ, mật và dịch ruột không được hấp thu.

Hơi trong lòng ruột cũng tăng do hơi nuốt vào và hơi được sinh ra do sự phân huỷ thức ăn lên men trong lòng ruột.

Sự tăng ứ đọng và tăng co bóp ruột tạo ra tăng áp lực trong lòng ruột gây rối loạn hấp thu rồi gây thương tổn dần các lớp ở thành ruột từ mức độ phù rồi xung huyết, chảy máu và hoại tử, thủng ruột.

Sự thoát huyết tương từ thành ruột vào ổ bụng và lòng ruột gây mất nước và điện giải.

Ruột giãn, đặc biệt khi vị trí tắc ở thấp về phía cuối hồi tràng, gây trướng bụng tăng dần và ảnh hưởng xấu tới hô hấp của trẻ nhất là trẻ nhỏ.

3.2. Rối loạn toàn thân

3.2.1. Mất nước và rối loạn điện giải

– *Nguyên nhân:*

Do không ăn uống được, do không hấp thu được dịch, do nôn, do mất dịch vào trong ổ bụng, do sốt.

Các điện giải như ion Na^+ , Cl^- trong máu giảm.

Ion K^+ trong máulúc đầu giảm do nôn nhiều nhưng ở giai đoạn sau ion K^+ lại tăng do ổ phúc mạc hấp thụ lại K^+ thoát mạch vào ổ bụng.

– *Hậu quả:*

Giảm lưu lượng tuần hoàn, máu cô đặc dần... rồi gây shock do giảm thể tích tuần hoàn.

3.2.2. Rối loạn thăng bằng kiềm toan

Do dịch ruột mất qua đường nôn, thoát vào ổ phúc mạc, ion Na^+ trong máu giảm và gốc: HCO_3 được huy động từ trong tế bào ra, ion Cl^- trong máu tăng gây toan chuyển hoá. Ngoài ra còn một yếu tố khác nữa góp phần gây toan chuyển hoá là cơ thể tự phân huỷ protide, lipide tự thân để tạo năng lượng nên sinh ra sản phẩm chuyển hoá trung gian có tính chất acid.

3.2.3. Nhiễm trùng, nhiễm độc

Các chất bị ứ đọng ở ruột bị phân huỷ tạo điều kiện tốt để vi khuẩn gây bệnh phát triển kèm theo tăng lượng độc tố. Vi khuẩn và độc tố thoát qua thành ruột bị thương tổn vào máu, vào trong ổ phúc mạc gây nhiễm trùng nhiễm độc với cơ thể.

4. TRIỆU CHỨNG LÂM SÀNG

Khi thăm khám, cần hỏi kỹ bệnh nhân và gia đình những diễn biến trong tiền sử, cả tiền sử thai nghén của mẹ bệnh nhân, những triệu chứng đầu tiên, quá trình diễn biến bệnh, chế độ ăn, những loại thức ăn trước khi bị bệnh, tình trạng tiêu hoá của bệnh nhân từ nhỏ, những bệnh đã mắc và có bị mổ trước đây không. Lứa tuổi bệnh nhân cũng cần lưu ý vì có một số loại bệnh hay xảy ra theo từng lứa tuổi. Dịch tễ về bệnh tại vùng bệnh nhân sống cũng nên được khai thác.

Tắc ruột có các triệu chứng cơ bản chung nhưng cũng có những triệu chứng riêng tương đối điển hình với từng loại nguyên nhân tắc ruột.

Khai thác kỹ bệnh sử và thăm khám một cách hệ thống thì không những chẩn đoán sớm được tắc ruột mà còn chẩn đoán được cả nguyên nhân.

4.1. Cơ năng

- *Đau bụng:*

+ Thường đau quanh rốn, đau từng cơn. Các cơn đau lúc đầu ngắn và thưa, sau đau gần như liên tục. Nếu đau dữ dội, mạch nhanh, huyết áp thấp thì phải nghĩ tới xoắn ruột.

+ Cũng có khi bệnh nhân đau bụng từng đợt. Mỗi đợt đau bụng vài ngày, bụng trướng trong đợt đau rồi tự hết.

+ Bệnh nhân có thể đau bụng âm ỷ, đau gần như liên tục, bụng trướng dần.

- *Nôn:*

+ Nôn có thể xuất hiện sớm sau cơn đau bụng khi chưa có dấu hiệu trướng bụng hoặc nôn khi bụng trướng.

+ Chất nôn lúc đầu là thức ăn, rồi nôn ra dịch có mật, dịch ruột. Chất nôn có thể có các dây máu, có thể nôn ra giun đũa.

- *Dấu hiệu trung đại tiện:*

+ Bí trung đại tiện khi có tắc ruột hoàn toàn như xoắn ruột, tắc ruột do giun đũa.

+ Vẫn có trung đại tiện khi tắc ruột không hoàn toàn như hẹp ruột do màng ngăn có lỗ rộng, do ruột đôi, lồng ruột bán cấp.

+ Đại tiện ra máu trong bệnh lồng ruột hoặc viêm ruột non hoại tử.

+ Táo bón thường xuyên xen kẽ những đợt ỉa lỏng do viêm ruột ở bệnh Hirschsprung.

4.2. Thực thể

- *Nhìn:*

+ Bụng trướng đều, có hình quai ruột nổi, có thể thấy dấu hiệu " rắn bò"

+ Bụng có thể trướng không đều, lệch về bên trái như trong tắc ruột do bệnh Hirschsprung.

+ Bụng chỉ trướng vùng trên rốn, còn vùng dưới rốn xẹp. Thấy được hình dạ dày nổi. Gặp trong tắc ở tá tràng hoặc hỗng tràng gần góc Treitz.

+ Xem có vết mổ cũ ở thành bụng không.

- *Nắn:*

+ Đánh giá tình trạng thành bụng: mềm hay có phản ứng...

+ Nắn tìm có các khối bất thường: khối ruột lồng, khối u, quai ruột có giun đũa... ước lượng kích thước và cần đánh giá đúng mức độ đau của bệnh nhân, tình trạng thành bụng khi nắn vào những khối bất thường này. Đây là những điểm quan trọng cho chẩn đoán và chỉ định theo dõi hay phải mổ cấp cứu. Ví dụ như nắn vào quai ruột có búi giun mà bệnh nhân rất đau thì phải mổ cấp cứu vì quai ruột dãn có nguy cơ hoại tử.

+ Cần khám các lỗ thoát vi, bẹn bìu để xem có thoát vị không.

- *Gõ:*

Khi tắc ruột tới muộn, dịch thoát qua thành ruột vào ổ bụng nhiều nên gõ đục vùng thấp.

- *Nghe:*

Có thể thấy tiếng lọc sọc.

- *Thăm trực tràng:*

+ Thường bóng trực tràng rỗng.

+ Xem có hẹp ống hậu môn không.

+ Tìm có đầu khối lồng hoặc u vùng tiểu khung.

+ Xem có máu không.

4.3. Toàn thân

Tuỳ thuộc vào thời gian mắc bệnh và nguyên nhân mà có các biểu hiện:

- Nếu bệnh nhân tới sớm: không có dấu hiệu mất nước.
- Nếu bệnh nhân tới muộn và chưa được điều trị thì có dấu hiệu mất nước và rối loạn điện giải. Nặng hơn thì trong tình trạng shock do giảm khối lượng tuần hoàn.: mạch nhanh nhỏ, huyết áp tụt.
- Thể trạng gày, bụng trướng to.
- Nhiễm trùng nhiễm độc: sốt cao, da xanh tái hoặc nổi vân tím khi có rối loạn vận mạch. Tri giác lơ mơ...

5. CẬN LÂM SÀNG

5.1. X quang

5.1.1. Chụp bụng không chuẩn bị: tư thế thẳng đứng, xem có

- Dịch trong ổ bụng: biểu hiện bằng mờ ổ bụng, nhất là vùng dưới rốn, khoảng cách giữa các quai ruột xa nhau (biểu hiện của thành ruột bị nề, có dịch trong ổ bụng).
- Các mức nước - hơi: số lượng, vị trí, kích thước

+ Nếu có nhiều mức nước hơi: tắc ruột non.

+ Nếu chỉ có ba mức nước hơi: một của dạ dày ở bên trái trên rốn, một ở thấp hơn và bên phải cột sống và một ở tháp hơn mức thứ hai, ở bên trái hoặc ngang cột sống thì là tắc hỗng tràng gần góc Treitz.

+ Nếu thấy hình đại tràng giãn to: bệnh Hirrschsprung.

+ Nếu có hai mức nước hơi to: một của dạ dày, một của tá tràng bên phải cột sống, vẫn có hơi trong ruột non bình thường thì nghĩ tới hẹp tá tràng.

+ Thấy hình các vết dài hoặc lỗ rỗ như tổ ong thì nghĩ tới tắc ruột do giun đũa.



Hình 10.1. Mức nước - hơi

5.1.2. Chụp lưu thông tiêu hoá

Mục đích để xác định nguyên nhân gây tắc ruột, đặc biệt ở những bệnh nhân có biểu hiện bệnh kéo dài, bị tái phát nhiều lần, tình trạng bệnh nhân ổn định. Nên hút xẹp dạ dày trước khi bơm thuốc cản quang.

Theo dõi sự di chuyển của thuốc cản quang để xác định vị trí bị tắc-hẹp và chẩn đoán nguyên nhân.

Có thể xác định được các nguyên nhân bẩm sinh như hẹp tá tràng do dây chằng Ladd, xuấn trung tràng, hẹp ruột do màng ngăn có lỗ, ruột đôi...



Hình 10.2. Tá tràng đôi

5.1.3. Chụp khung đại tràng cản quang

Chỉ định khi nghi có u đại tràng, lồng ruột bán cấp hoặc mãn, bệnh Hirschsprung.

5.1.4. Bơm hơi đại tràng

Chỉ định khi nghi ngờ hoặc có chẩn đoán lồng ruột thể cấp, bán cấp. Bơm hơi vừa để chẩn đoán vừa để điều trị.

5.2. Xét nghiệm

Công thức máu, hematocrit, máu chảy, máu đông, điện giải đồ, khí máu.

Ure máu, creatinin, HbsAg.

5.3. Soi đại tràng

Chỉ định khi có dấu hiệu tắc ruột thấp, nghi ngờ có u đại tràng, hoặc có polype đại tràng gây lồng ruột. Soi để chẩn đoán, sinh thiết hoặc cắt polype.

5.4. Siêu âm

Giúp tìm nguyên nhân gây tắc ruột như u ở thành ruột, ở mạc treo...

6. CHẨN ĐOÁN

6.1. Chẩn đoán xác định tắc ruột

Dựa khám lâm sàng và X quang với các triệu chứng chính sau:

- Đau bụng từng cơn.
- Nôn: nôn ra thức ăn, dịch dạ dày, dịch mật hoặc dịch ruột.
- Bí trung đại tiện.
- X quang: có mức nước - hơi trong ổ bụng.
- Một số triệu chứng khác tuỳ theo nguyên nhân tắc ruột như đại tiên ra máu do lồng ruột...

6.2. Chẩn đoán phân biệt

6.2.1. Với các bệnh không có chỉ định mổ

- Viêm tuỵ cấp không do nguyên nhân ngoại khoa.
- Ngộ độc thức ăn.
- Viêm ruột.
- Sỏi thận - niệu quản.
- Chấn thương cột sống.

- Vỡ xương chậu, có máu tụ sau phúc mạc, trước bàng quang.
- Máu tụ sau phúc mạc do chấn thương.

6.2.2. Với các bệnh không phải tắc ruột nhưng là bệnh ngoại khoa cần mổ cấp cứu

- U nang buồng trứng xoắn.
- Viêm phúc mạc do thủng tạng rỗng: thủng dạ dày, thủng đường mật, thủng ruột.
- Viêm tuỵ cấp do nguyên nhân ngoại khoa như giun chui vào ống tuỵ.
- Viêm hoại tử hoặc nhồi máu ở mạc nối lớn.

6.3. Chẩn đoán nguyên nhân

6.3.1. Tắc ruột do các nguyên nhân bẩm sinh nhưng bệnh biểu hiện ở lứa tuổi ngoài giai đoạn sơ sinh

6.3.1.1. Do màng ngăn có lỗ

Màng ngăn có lỗ có thể ở từ môn vị, tá tràng, ruột non tới đại tràng nhưng thường gặp ở tá tràng và hỗng tràng.

Tuỳ theo kích thước của lỗ thông nhỏ hay to mà triệu chứng lâm sàng biểu hiện sớm hay muộn.

Nếu lỗ thông nhỏ, thì có biểu hiện tắc ruột sớm, xảy ra ở tuổi sơ sinh.

Nếu lỗ thông khá to thì dịch và thức ăn lỏng vẫn qua được. Ở giai đoạn sơ sinh, các dấu hiệu lâm sàng chưa rõ. Khi bệnh nhân ăn thức ăn đặc thì sự lưu thông thức ăn qua lỗ thông khó khăn hơn và có sự ứ đọng ở phần trên màng ngăn. Các triệu chứng lâm sàng dần biểu hiện rõ như nôn, trướng bụng dần.

Chẩn đoán dựa vào chụp lưu thông tiêu hoá.

6.3.1.2. Do ruột đôi

Ruột đôi có thể gặp ở các vị trí như ở tá tràng, hỗng-hồi tràng và đại-trực tràng. Ruột đôi thường có dạng hình cầu hay hình ống. Ở một bệnh nhân có thể có cả ruột đôi hình cầu và hình ống. Bệnh nhân có dấu hiệu bán tắc ruột nhiều đợt hoặc triệu chứng tắc ruột tăng dần.

Chẩn đoán dựa vào siêu âm, chụp lưu thông tiêu hoá, soi đại tràng.

6.3.1.3. Do dây chằng Ladd và xoắn trung tràng

Dây chằng Ladd gây hẹp cuối D2 tá tràng , thỉnh thoảng có đợt xoắn ruột và tự tháo xoắn nên bệnh nhân có dấu hiệu bán tắc ruột từng đợt.

Bệnh lý này hay xảy ra ở thời kỳ sơ sinh nhưng cũng tồn tại ở trẻ em, và ở cả người lớn.

Chẩn đoán chủ yếu dựa vào chụp lưu thông tiêu hoá hoặc trong mổ.

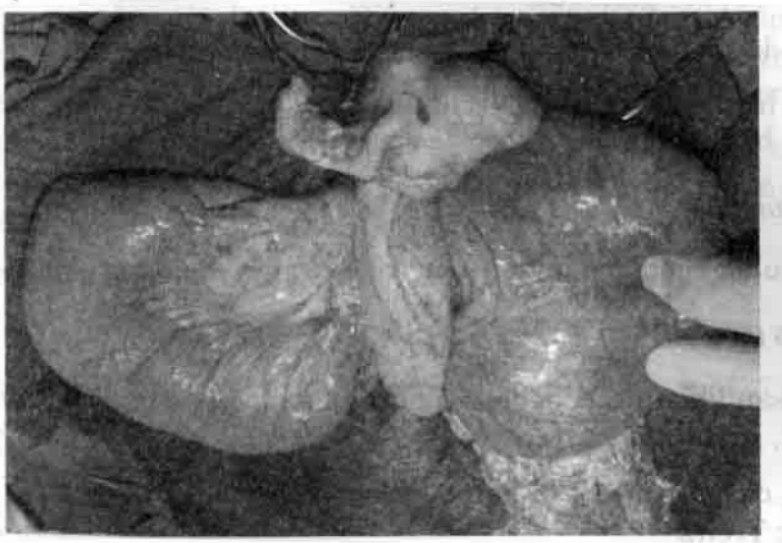

Hình 10.3. Xoắn trung tràng + dây chằng Ladd

6.3.1.4. Do dính ruột từ thời kỳ bào thai

Trong thời kỳ bào thai, ruột non bị thủng gây viêm phúc mạc thai nhi. Lỗ thủng ruột tự bịt kín. Ruột non dính với nhau nhưng vẫn còn lưu thông. Biểu hiện tắc ruột có thể xảy ra ngoài giai đoạn sơ sinh.

Chụp bụng không chuẩn bị, ngoài dấu hiệu mức nước hơi, còn thấy có các vết cản quang do vôi hoá ở ổ bụng.

6.3.1.5. Xoắn ruột do túi thừa Meckel:

Đầu túi Meckel dính với thành bụng ở sau rốn, dính trực tiếp hoặc qua một dây xơ. Do vậy túi Meckel có thể bị xoắn và xoắn cả quai ruột có nó.

Chẩn đoán thường chỉ trong mổ.

6.3.2. Tắc ruột do nguyên nhân mắc phải

6.3.2.1. Do lồng ruột

Lồng ruột xảy ra ở mọi lứa tuổi. Ở trẻ bú mẹ, lồng ruột thường có biểu hiện cấp tính. Ở trẻ nhỏ và trẻ lớn, lồng ruột thường bán cấp hoặc mạn tính.

Chẩn đoán dựa khám lâm sàng, siêu âm và bơm hơi đại tràng.

6.3.2.2. Do xoắn ruột:

- Các yếu tố thuận lợi gây xoắn ruột:
  + Hẹp mạc treo ruột.
  + Có khối u (nang bạch huyết, nang dưỡng trấp, ruột đôi, các u đặc) ở thành ruột, mạc treo ruột.

+ Quai ruột có giun đũa.

+ Các dây chằng.

– Biểu hiện lâm sàng: hội chứng tắc ruột + shock. Nắn vào quai ruột bị xoắn: bệnh nhân đau. Chọc dò ổ bụng hút ra dịch màu hồng.

6.3.2.3. Do giun đũa

Dấu hiệu tắc ruột và nắn thấy quai ruột có giun. X quang giúp thêm chẩn đoán.

6.3.2.4. Do bã thức ăn

Xảy ra sau khi ăn các loại quả chát như sim, ổi, hồng, hoặc thức ăn nhiều xơ bã như măng, xơ mít...

Thường có một vài đợt bị bán tắc ruột trước đó. Vị trí gây tắc thường ở cuối hồi tràng, góc Treitz.

Sau mỗi đợt bị đau bụng, trướng bụng, nôn, bệnh nhân thấy có tiếng sôi trong bụng rồi trung tiện được, bụng lại xẹp và hết đau. Đây thường là triệu chứng của tắc ruột do bã thức ăn.

6.3.2.5. Tắc ruột sau mổ

Do dính hoặc do dây chằng. Đây là loại tắc ruột hay gặp.

6.3.2.6. Tắc ruột do thoát vị bẹn nghẹt

Là một biến chứng của thoát vị bẹn. Do vậy khi có chẩn đoán thoát vị bẹn là có chỉ định mổ sớm.

6.3.2.7. Tắc ruột do thành ruột viêm dày- hẹp ở bệnh Crohn

Chẩn đoán dựa tiền sử bệnh và chụp lưu thông tiêu hoá.

6.3.2.8. Tắc ruột do u của ruột, ở cả ruột non và đại tràng

Chẩn đoán dựa siêu âm, chụp lưu thông tiêu hoá hoặc chụp khung đại tràng.

Chẩn đoán tính chất lành hay ác tính của u dựa sinh thiết, kết qủa giải phẫu bệnh lý.

7. ĐIỀU TRỊ

7.1. Điều trị nội trước mổ

Sau khi có chẩn đoán xác định, cần đánh giá tình trạng chung của bệnh nhân để có điều trị thích hợp.

Trong một số trường hợp có thể điều trị bằng các phương pháp không vmổ như:

- Khi theo dõi tắc ruột do giun. Điều trị bằng tẩy giun, truyền dịch và theo dõi tiến triển của dấu hiệu đau bụng, nôn, tình trạng thành bụng. Nếu đau bụng, nôn tăng lên, nắn vào quai ruột đau thì chỉ định mổ.
- Với lồng ruột cấp, bán cấp thì tháo lồng bằng bơm hơi đại tràng. Chỉ mổ khi không tháo bằng hơi được hoặc bị lồng ruột nhiều lần, có nguyên nhân gây lồng.
- Bệnh nhân phải được theo dõi chặt chẽ ở cơ sở ngoại khoa.

• *Những chuẩn bị trước mổ:*

- Đặt ống thông dạ dày hút để làm xẹp bớt dạ dày – ruột. Tránh nguy cơ trào ngược vào phổi.
- Bồi phụ nước điện giải theo điện giải đồ.
- Dùng kháng sinh.
- Theo dõi: huyết động như mạch, huyết áp, áp lực tĩnh mạch trung tâm.
- Theo dõi lượng nước tiểu.

7.2. Điều trị phẫu thuật

7.2.1. Mục đích

- Tìm và giải quyết nguyên nhân gây tắc.
- Phục hồi sự lưu thông của ruột.
- Phục hồi chức năng ruột.

7.2.2. Gây mê: Nội khí quản.

7.2.3. Đường mổ

- Thường là đường giữa trên rốn.
- Có thể đi theo đường mổ cũ.

7.2.4. Xử trí

7.2.4.1. Nguyên tắc chung

- Xác định nguyên nhân và vị trí tắc.
- Mức độ thương tổn ruột tại chỗ tắc và phía bên trên.
- Giải quyết nguyên nhân gây tắc để lập lại sự lưu thông của ruột như: cắt dây chằng, gỡ dính ruột, tháo lồng, tháo xoắn ruột...
- Làm xẹp ruột.
- Làm sạch ổ bụng.

7.2.4.2. Một số tình huống cụ thể

- Với tắc ruột do giun:
  + Dồn giun xuống đại tràng, về phía đại tràng trái. Kiểm tra không có giun trong ruột thừa. Chúng tôi thường áp dụng cách này mà không cần phải mở ruột lấy giun ra.
  + Mở ruột lấy giun.
  + Cắt ruột: Khi quai ruột có giun bị hoại tử. Tuỳ theo tình trạng hai đầu ruột cắt, tình trạng ổ bụng, điều kiện phương tiện mổ, kinh nghiệm của phẫu thuật viên mà cắt nối ruột ngay hoặc dẫn lưu hai đầu ruột thì đầu và nối ruột ở thì hai sau một vài tháng.
- Với xoắn ruột:
  + Tháo xoắn khi không hoại tử
  + Cắt cả khối xoắn khi hoại tử.
- Tắc ruột do bã thức ăn:
  + Cần phải kiểm tra toàn bộ ruột từ dạ dày tới van Bauhin, đặc biệt khung tá tràng là nơi dễ bỏ sót bã thức ăn.
  + Đẩy khối bã thức ăn (có thể bóp nhỏ khối bã thức ăn nếu làm được) xuống đại tràng, hoặc đẩy khối bã thức ăn lên dạ dày rồi mở dạ dày lấy ra.
- Tắc ruột do màng ngăn: cắt bỏ màng ngăn.
- Tắc ruột do u ở ruột non hoặc đại tràng:

Cắt bỏ đoạn ruột có u, nối ruột ngay hoặc đưa hai đầu ruột ra ngoài.

7.2.5. Sau mổ

- Đặt ống thông dạ dày để làm giảm trướng dạ dày - ruột, giảm căng miệng nối hoặc chỗ khâu ruột. Theo dõi sự lưu thông của ruột.
- Truyền dịch, đạm, máu tuỳ theo tình trạng bệnh nhân.
- Kháng sinh.
- Cho ăn: khi ống thông dạ dày không còn ra dịch mật, ruột lưu thông trở lại, có trung tiện.

TÀI LIỆU THAM KHẢO

1. ***Trần Ngọc Bích.*** Ruột đôi ở trẻ em (Nhận xét về chẩn đoán và điều trị ở 21 bệnh nhân). Ngoại Khoa, 2001, 1: 46-50.
2. ***Trần Ngọc Bích, Đỗ Đức Vân, Trần Bình Giang và Phạm Đức Huấn.*** Hẹp tá tràng do dây chằng Ladd và xoắn ruột ở sơ sinh và người lớn.

Ngoại Khoa, 2003,4: 48-52.

3. ***Trần Ngọc Bích:*** Chẩn đoán và điều trị lồng ruột ở trẻ em (Kinh nghiệm trên 592 bệnh nhân).

   Y học thực hành.Kỷ yếu công trình NCKH viện BVSKTE 1997: 199 - 203.

4. ***Phạm Thu Hiền, Lê Thị Thu Phương, Trần Ngọc Bích, Nguyễn Gia Khánh.*** Đánh giá giá trị siêu âm trong chẩn đoán và tiên lượng bệnh lồng ruột ở trẻ em bú mẹ.

   Nhi khoa, 2000, tr 559-564.

5. ***Bettex M, Kuffer F, Scharli A.*** Corps Etranger dans le tube digestif.

   Précis de chirurgie infantile.

   Masson 1978, p 148 - 150.

6. ***Hoàng Công Đắc.*** Tắc ruột.

   Bệnh học ngoại khoa, 1999, tập 1, tr135 - 151.

7. ***Howard C. Filston.*** Other cause of intestinal obstruction.

   Pediatric surgery. 5 th ed/ edited by James A.O'Neil, Jr.

   Mosby , 1998, p 1215 - 1222.

8. ***Nguyễn Tòng.*** Tắc ruột cấp.

   Bách khoa thư bệnh học. Hà nội, 1991, tập 1, tr 248 - 253

9. ***Nguyễn Thị Thu Thuỷ, Trần Ngọc Bích, Chu văn Tường.*** Chẩn đoán lâm sàng, cận lâm sàng bệnh lồng ruột bán cấp và mạn tính ở trẻ em.

   Ngoại khoa, 2002, 3: 23-28.

VIÊM PHÚC MẠC PHÂN XU

1. ĐẠI CƯƠNG

Viêm phúc mạc phân xu được mô tả lần đầu tiên bởi Morgani vào năm 1761. Tới năm 1943, bệnh nhân được mổ cứu sống bởi Agerty.

Viêm phúc mạc phân xu là tình trạng viêm phúc mạc do thủng ruột và phân xu vào ổ bụng. Thủng ruột có thể xảy ra trong thời kỳ bào thai hoặc quanh đẻ nên có các thương tổn giải phẫu bệnh và các thể lâm sàng khác nhau. Đây là một loại cấp cứu ngoại nhi có tỷ lệ tử vong cao.

2. SINH LÝ BỆNH

Trong thời kỳ bào thai, thai nhi nuốt nước ối. Nước ối kết hợp với dịch của đường tiêu hoá và các tế bào được bong ra từ niêm mạc ruột để tạo thành phân xu. Phân xu nhu động ruột đẩy dần xuống đại tực tràng. Do nguyên nhân tắc nghẽn của ruột hoặc do tổn thương mạch máu tới ruột mà mà ruột bị thủng và phân xu vào ổ bụng. Phân xu trong thời kỳ bào thai không có vi khuẩn nhưng có các men tiêu hoá nên dẫn tới phản ứng của phúc mạc ở các mức độ khác nhau rồi tạo tổ chức xơ gây dính các tạng xung quanh để khu trú phân xu lại. Nừu thủng ruột xảy ra ngay trước đẻ hoặc ở thời điểm đẻ thì phân xu tràn vào ổ bụng có thể có hơi trong ổ bụng, dính ruột ít hơn nhưng bụng trướng hơn. Sự hình thành vôi hoá trong ổ bụng xảy ra sau khi phân xu vào ổ bụng ít nhất 10 ngày. Vôi hoá xảy ra tại chỗ ruột bị thủng nhưng cũng có thể ở các vùng trong ổ bụng thậm chí xuống cả bìu.

3. CÁC THỂ GIẢI PHẪU LÂM SÀNG

Tuỳ theo mức độ dính ruột, mức độ tắc ruột, sự khu trú của phân xu trong ổ bụng mà chia thành các thể bệnh khác nhau: viêm phúc mạch kết bọc, viêm phúc mạc hình thành nang giả và viêm phúc mạc dính xảy ra trong thời kỳ bào thai còn viêm phúc mạc phân xu xảy ra quanh đẻ.

3.1. Viêm phúc mạc kết bọc

Đây là thể bệnh nặng nhất và có tỷ lệ tử vong cao nhất. Phân xu tràn vào tất cả các vùng bụng, ruột bị dính lại thành một khối và bị đẩy dồn về phía giữa bụng, trước cột sống. Ruột thường bị tắc hoàn toàn.

3.2. Viêm phúc mạc hình thành nang giả

Phân xu vào ổ bụng được khu trú lại bởi ruột non và mạc nối lớn. Vị trí khối phân xu thường ở mặt dưới gan. Ruột thường bị dính nhiều nhưng vẫn có thể còn

lưu thông. Dịch ruột và phân xu chảy vào nang giả nhưng có thể ra hậu môn. Hơi qua lỗ thủng ruột vào nang giả.

3.3. Viêm phúc mạc phân xu

Phân xu vào tự do trong ổ bụng, ruột thường dính ít và thường có hẹp hoặc tắc ruột bên dưới chỗ ruột bị thủng. Các quai ruột trên chỗ tắc, thủng thường bị giãn, còn đoạn ruột bên dưới thường xẹp.

3.4. Viêm phúc mạc dính

Thủng ruột trong thời kỳ bào thai nhưng được bít lại. Phân xu vào trong ổ bụng gây dính ruột. Dính ruột bị ở các mức độ khác nhau, có thể gây tắc ruột hoàn toàn, có hoặc không gây tắc ruột. Do vậy triệu chứng tắc ruột có thể xảy ra ở tuổi sơ sinh nhưng có thể ở tuổi bú mẹ hoặc trẻ nhỏ.

4. TRIỆU CHỨNG LÂM SÀNG VÀ CẬN LÂM SÀNG

4.1. Lâm sàng: là biểu hiện tắc ruột sơ sinh.

- *Nôn:* xuất hiện sớm sau đẻ. Chất nôn là dịch dạ dày, dịch mật và muộn hơn là dịch ruột.
- Nôn nhiều làm trẻ mất nước và điện giải, có thể chất nôn trào ngược vào đường hô hấp gây viêm phổi.
- *Trướng bụng:* cũng xuất hiện sớm. Bụng thường trướng đều da căng bóng, nổi các tĩnh mạch nông ở dưới da.
- *Đại tiện:* thường không đại tiện phân xu. Thăm trực tràng và thụt tháo đại - trực tràng thường không ra phân xu, có thể ra ít chất nhầy và kết thể màu trắng đục hoặc xanh nhạt.
- *Khám bìu:* có thể thấy bìu to căng cả hai bên và nhìn có ánh màu xanh. Nắn và bóp nhẹ vào túi bìu thì thể tích bìu nhỏ lại. Nếu chọc có thể hút ra phân xu.

4.2. X quang

Chụp bụng thẳng không chuẩn bị thường chẩn đoán được thể bệnh viêm phúc mạc.

- Viêm phúc mạc kết bọc: thấy mờ các vùng bụng, các bóng hơi trong ruột non thường nhỏ và khu trú ở vị trí giữa bụng, trước cột sống.
- Viêm phúc mạc hình thành nang giả: thường mờ ở ổ bụng dưới, các bóng hơi trong ruột non, có một hình mức nước hơi rất to thường ở dưới gan bên phải.
- Viêm phúc mạc phân xu: ổ bụng mờ, có quai ruột gian căng hơi, có liềm hơi dưới cơ hoành.
- Các vết cản quang lốm đốm có thể ở vị trí bất kỳ trong ổ bụng, ở sát đường viền phúc mạc thậm chí ở bìu.

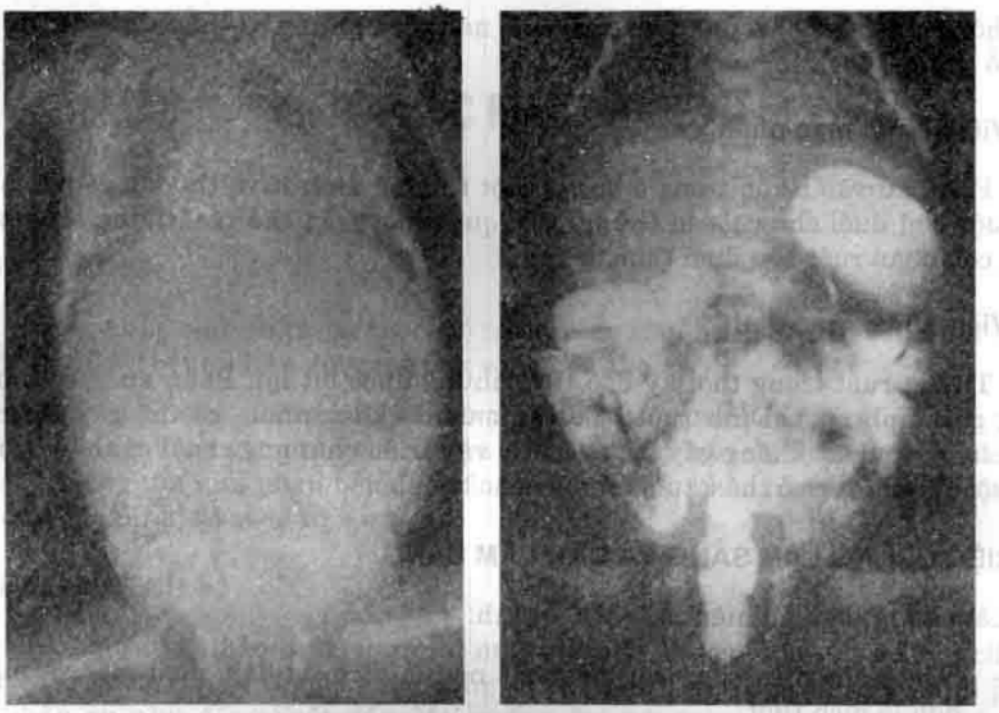

Hình 11.1. Viêm phúc mạc dính ruột, calci hoá, chụp vẫn có lưu thông tiêu hoá



Hình 11.2. Viêm phúc mạc kết bọc



Hình 11.3. Viêm phúc mạc hình thành nang giả



Hình 11.4. Viêm phúc mạc do thủng ruột quanh đẻ

4.3. Siêu âm

Những năm gần đây, siêu âm trước đẻ đã chẩn đoán được nhiều dị tật trước đẻ trong đó có viêm phúc mạc thai nhi. Siêu âm có thể theo dõi tiến triển của viêm phúc mạc.

5. CHẨN ĐOÁN

Dựa trên các dấu hiệu lâm sàng là tắc ruột sơ sinh và phim chụp bụng không chuẩn bị hoặc có thể chụp lưu thông đường tiêu hoá.

6. ĐIỀU TRỊ

Đây là một cấp cứu phải phẫu thuật. Mục đích phẫu thuật là lấy bỏ hết phân xu trong ổ bụng, lập lại sự lưu thông đường tiêu hoá. Tuy nhiên do mức độ thương tổn nặng nhẹ khác nhau mà nên lựa chọn kỹ thuật mổ phù hợp.

Ngay sau đẻ, nên đặt ống thông vào dạ dày để làm xẹp bớt dạ dày - ruột, lấy đường truyền tĩnh mạch để truyền dịch nuôi dưỡng đường tĩnh mạch và cần bồi phụ nước điện giải, vitamin K và kháng sinh. Chú ý giữ thân nhiệt ổn định, cần khám kỹ để phát hiện hết các dị tật phối hợp.

6.1. Lựa chọn kỹ thuật mổ

6.1.1. Mổ giải quyết nguyên nhân

Mở bụng, làm sạch ổ bụng, gỡ dính, tìm chỗ ruột thủng hoặc chỗ gây tắc để giải quyết như khâu lỗ thủng hoặc cắt nối ruột tận tận hoặc tận chéo. Lưu ý phải

làm lưu thông hoàn toàn từ miệng nối hoặc chỗ khâu ruột tới tận lỗ hậu môn. Đường mổ thích hợp thường là đường giữa trên rốn.

Trước đây, kỹ thuật này thường được áp dụng cho tất cả các thể viêm phúc mạc thai nhi nhưng tỷ lệ tử vong rất cao ở hai thể viêm phúc mạc kết bọc và viêm phúc mạc hình thành nang giả. Ở hai thế bệnh này, khi gỡ dính ruột, thường bị rách thanh - cơ thành ruột gây mất máu nhiều và gây dính ruột sau mổ. Nếu cắt ruột thì bệnh nhân có hội chứng ruột ngắn. Miệng nối ruột thường không liền tốt, dễ bị bục, rò hoặc tắc.

Do vậy kỹ thuật này nên chỉ định cho thể viêm phúc mạc phân xu. Với thể bệnh này, kết quả mổ thường tốt.

6.1.2. Dẫn lưu tối thiểu ổ bụng hoặc nang giả

Làm sớm sau đẻ để thoát dịch, phân xu ra ngoài, kết hợp thụt tháo làm lưu thông đại tràng, nuôi dưỡng tĩnh mạch. Nếu sau vài ngày mà phân xu vẫn ra qua dẫn lưu, không có phân ra qua hậu môn thì mổ tìm chỗ ruột thủng hoặc tắc để đưa ra ngoài ổ bụng. Mổ thì ba để nối lại ruột.

6.3. Điều trị sau mổ

Chú ý tình trạng thân nhiệt, nuôi dưỡng đường tĩnh mạch. Tới khi có lưu thông tiêu hoá, ống thông dạ dày ra dịch trong không mật thì cho ăn theo đường miệng.

7. TIÊN LƯỢNG

Tuỳ thuộc vào thể bệnh, cân nặng bệnh nhân, các dị tật phối hợp và có viêm phổi không.

Thể bệnh viêm phúc mạc kết bọc và hình thành nang giả có tỷ lệ tử vong cao.

TÀI LIỆU THAM KHẢO

1. ***Canty TG, Leopold GR, Wolf DA.*** Maternal ultrasonography for the antenatal diagnosis of surgically significant neonatal anomalies.

   Anna. Surg, 1981, 194: 353-365.

2. ***Gruner M, Belas M, Lévi J.F, Hervé J.M.*** Iléus méoniales. Péritonites méconiales.

   Chirurgie digestive de l'enfant. Doin ãditeurs, 1990, p 397-402.

3. ***Martin.L. Ravich MM, Welch KJ, Benson CD et al.*** Meconium peritonitis.

   Pediatric surgery. Chicago: Year Book Medical Publishers, 1979: 952-955.

VIÊM RUỘT HOẠI TỬ Ở SƠ SINH

Viêm ruột hoại tử ở sơ sinh là bệnh lý viêm ở ruột non và đại tràng xảy ra ở thời kỳ sơ sinh, thường ở những ngày đầu sau đẻ và ở trẻ đẻ non- cân nặng thấp. Tiên lượng bệnh nặng. Cần chẩn đoán sớm và điều trị nội khoa tích cực. Chỉ định mổ khi có biến chứng hoặc điều trị nội không kết quả.

1. VÀI NÉT VỀ LỊCH SỬ BỆNH

Từ năm 1825 tới những năm 40 của thế kỷ XX, trong y văn đã nêu nhiều trường hợp trẻ sơ sinh bị bệnh viêm phúc mạc do thủng dạ dày, ruột non, đại tràng và hầu hết bị tử vong. Các báo cáo như của Siebold (1825), Simpson

(1838), Zillner (1883), Paltau (1888), Generisch (1891)... Thelander (1939). đã mô tả tình trạng bệnh lý như của bệnh viêm ruột non hoại tử nhưng chưa khẳng định được. Paltau được coi là người đầu tiên nêu bệnh lý này.

Tới năm 1953, Scmid và Quaiser đã đưa ra thuật ngữ viêm ruột hoại tử ở sơ sinh.

Bệnh được gọi là viêm ruột loét hoại tử ở sơ sinh (Entérocolite ulcéronécrosante) theo y văn tiếng Pháp hoặc viêm ruột hoại tử theo y văn tiếng Anh (Necrotizing Enterocolitis).

Năm 1978, Bell và cộng sự đã đưa ra phân loại dựa theo mức độ nặng của bệnh.

Những hiểu biết về bệnh này ngày một đầy đủ hơn nên chỉ định điều trị phù hợp và có tỉ lệ sống cao lên.

Từ những năm 1960 trở về trước, bệnh này được điều trị chủ yếu bằng phẫu thuật. Từ những năm 1970 trở lại đây, bệnh được điều trị chủ yếu bằng nội khoa và chỉ khoảng 20% số bệnh nhân phải điều trị ngoại khoa.

2. DỊCH TỄ HỌC

Bệnh thường xẩy ra ở trẻ đẻ non, cân nặng thấp, đặc biệt ở trẻ có cân nặng dưới 1500g. Chỉ có 7-10% bệnh xẩy ra ở trẻ đủ tháng.

Tỷ lệ mắc ở trẻ sơ sinh vào khoảng 1-3/ 1000.

3. SINH BỆNH HỌC

Có nhiều yếu tố nguy cơ gây bệnh và có yếu tố giảm nguy cơ gây bệnh.

3.1.Yếu tố nguy cơ gây bệnh

- *Yếu tố mạch máu:*

Những yếu tố như hạ huyết áp, suy hô hấp, ngạt cấp tính lúc sinh dễ dẫn tới giảm cấp máu ruột, đặc biệt vùng hồi manh tràng nơi được coi là vùng mạch cấp máu kém hơn các vùng ruột khác.

Sử dụng tĩnh mạch rốn làm đường truyền. Bệnh lý tim mạch bẩm sinh. Phẫu thuật mạch máu ở thời kỳ sơ sinh.

- *Yếu tố thức ăn:*

Bệnh thường ở trẻ không bú sữa mẹ mà ăn sữa hộp hoặc những thức ăn có độ thẩm thấu cao thay thế.

Trong sữa mẹ có các yếu tố bảo vệ như IgA, lactoferre, lysozyme... Nếu sữa mẹ để đông lạnh thì cũng bị giảm yếu tố bảo vệ trên

- *Cơ địa:*

Đẻ thiếu tháng, thiếu cân là yếu tố nguy cơ quan trọng.. Ở trẻ đẻ đủ tháng, ruột có hàng rào bảo vệ bởi các yếu tố như: dịch dạ dày, Pepcin, dịch tuỵ, chất nhầy, immunoglobuline, nhu động ruột. Ở trẻ đẻ non, hệ miễn dịch chưa trưởng thành, hàng rào bảo vệ này chưa hoàn thiện, chức năng giảm nên niêm mạc ruột dễ bị tổn thương.

- *Do truyền máu thay thế:*

Viêm ruột có thể xảy ra sau đó 12 - 48 giờ, thương tổn thường khu trú.

- *Vai trò nhiễm khuẩn:*

Khi nghiên cứu vi khuẩn chí ở ruột của trẻ bị viêm ruột hoại tử thì các chủng vi khuẩn như E.Coli, Clostridium, Enterobacter, Salmonella nhiều hơn có ý nghĩa so với các trẻ không mắc bệnh này ở cùng môi trường bệnh viện.

- *Yếu tố thuốc sử dụng:*

Có những thuốc là yếu tố nguy cơ gây bệnh nhưng ngược lại có loại thuốc lại giảm nguy cơ mắc bệnh.

Mẹ của bệnh nhân khi có thai sử dụng các thuốc như Cocain, théophyllin, indomethacin, vitamin E làm tăng yếu tố nguy cơ gây bệnh.

3.2. Các yếu tố giảm nguy cơ gây bệnh

- Mẹ bệnh nhân khi có thai sử dụng Corticosteroids, thuốc này có thể làm tăng sự trưởng thành của tế bào niêm mạc ruột, cải thiện chức năng hàng rào bảo vệ.
- Trẻ ăn sữa mẹ

4. GIẢI PHẪU BỆNH LÝ

4.1. Đại thể

Thương tổn ruột thường ở cuối hồi tràng và manh tràng, đại tràng lên. Cũng có thể bị ở dạ dày, ruột non nhưng ít khi gặp thương tổn ở toàn bộ ruột non. Trực tràng cũng ít bị. Các thương tổn tuỳ thuộc giai đoạn của bệnh mà có những biểu hiện khác nhau như ruột dãn toàn bộ, thành ruột nề có các thương tổn viêm rải rác trên thành ruột, có hình ảnh "vết rằn da báo", nặng hơn thì thương tổn viêm loét làm thành ruột mỏng và gây thủng.

Ổ bụng có dịch đục, có phân nếu thủng ruột.

Thành ruột có khí ở dưới thanh mạc, khí có thể ở cả mạc treo ruột và vào cả tĩnh mạch cửa.

4.2. Vi thể

Tổn thương ruột viêm điển hình là tắc mạch hoại tử ở niêm mạc ruột, sau đó là hiện tượng phù chảy máu ở lớp dưới niêm mạc. Vi khuẩn trong ruột có thể xâm nhập qua lớp niêm mạc vào mạch máu, vào ổ bụng. Các thương tổn viêm loét gây chảy máu, có thể hoại tử thủng ruột.

Quá trình viêm có thể dẫn tới xơ hẹp lòng ruột sau này.

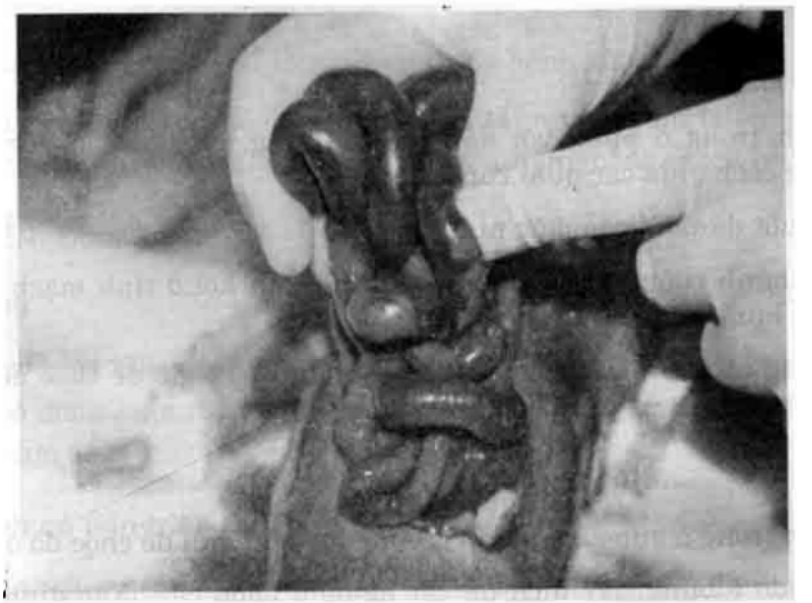

Hình 12.1. Hơi ở trong thành ruột do viêm ruột hoại tử

5. LÂM SÀNG VÀ CẬN LÂM SÀNG

5.1. Lâm sàng ở thể bệnh điển hình: có các triệu chứng sau:

- Trướng bụng, bụng trướng đều.
- Thành bụng có thể nề đặc biệt vùng quanh rốn, có hồng ban ở thành bụng.
- Phân lỏng, thường có máu trong phân.
- Kém hấp thu thức ăn, ăn vào nôn ra, ứ đọng dịch dạ dày. Đặt ống thông vào dạ dày thì ra dịch mật, dịch ruột.
- Dấu hiệu nhiễm trùng rõ, sốt dao động, thân nhiệt có thể giảm.
- Da xanh tái, có thể vàng da.
- Rối loạn nhịp tim. Rối loạn ý thức.
- Có dấu hiệu Shock khi thủng ruột viêm phúc mạc.

Nếu có dấu hiệu Shock, không ổn định huyết động, viêm phúc mạc thì tiên lượng thường nặng.

5.2. Cận lâm sàng

Xét nghiệm: có thể thiếu máu, hồng cầu, huyết sắc tố giảm, bạch cầu tăng hoặc giảm, giảm số lượng tiểu cầu, nhiễm toan chuyển hoá. Xét nghiệm CRP dương tính.

Nếu xét nghiệm có đông máu rải rác trong lòng mạch thì tiên lượng xấu.

Cấy máu 25% số bệnh nhân có thể tìm thấy được vi khuẩn có nguồn gốc từ đường ruột.

5.3. X quang

- *Chụp bụng không chuẩn bị:*
  - Có dịch trong ổ bụng với dấu hiệu ổ bụng mờ nhất là vùng dưới rốn, khoảng cách giữa các quai ruột xa nhau,
  - Quai ruột dãn. Có các mức nước-hơi.
  - Hơi ở thành ruột, có thể thấy được hình ảnh hơi ở tĩnh mạch cửa. Có hơi trong ổ bụng nếu thủng ruột.

Chụp bụng có thể làm nhiều lần, cách nhau 6 -12 giờ để theo dõi tiến triển của bệnh, để chẩn đoán và có chỉ định mổ đúng lúc.

5.4. Siêu âm

Thấy dịch trong ổ bụng, ruột dãn trướng hơi, chỉ dẫn để chọc dò ổ bụng.

Khi chọc dò ổ bụng: lấy dịch để xét nghiệm bạch cầu. Xác định tình trạng viêm phúc mạc nếu bạch cầu trên 250/1 mm^3.

6. PHÂN LOẠI VÀ CHẨN ĐOÁN

Năm 1978, Bell và cộng sự đã dựa các triệu chứng lâm sàng, cận lâm sàng để phân bệnh thành ba giai đoạn theo tiến triển và độ nặng của bệnh. Phân loại này giúp cho chẩn đoán và chỉ định điều trị.

6.1. Giai đoạn 1: (Nghi ngờ có viêm ruột hoại tử).

- Có một hoặc nhiều yếu tố nguy cơ trong bệnh sử dẫn tới sang chấn quanh đẻ.
- Các biểu hiện toàn thân: thân nhiệt không ổn định, ngạt, ngủ lịm, nhịp tim nhanh.
- Biểu hiện ở đường tiêu hoá: ăn kém, có ứ đọng ở dạ dày, nôn, bụng trướng, phân có máu xác định bằng xét nghiệm.
- X quang: chụp bụng không chuẩn bị thấy ruột dãn, có liệt ruột ở mức độ nhẹ.

6.2. Giai đoạn 2: (Có viêm ruột hoại tử)

- Có một hoặc nhiều yếu tố nguy cơ gây bệnh trong bệnh sử.
- Các triệu chứng ở giai đoạn 1 vẫn tồn tại và tiến triển nặng hơn.
- Chảy máu tiêu hoá và bụng trướng.
- Chụp bụng không chuẩn bị: dãn ruột điển hình với dấu hiệu tắc ruột. Sự tách biệt giữa các quai ruột non rõ (do phù nề thành ruột và có dịch trong ổ bụng). Không thay đổi hình các quai ruột dãn qua nhiều lần chụp. Có hơi ở thành ruột, có thể thấy hơi ở tĩnh mạch cửa.

6.3. Giai đoạn 3: (bệnh tiến triển nặng lên).

- Có một hoặc nhiều yếu tố nguy cơ trong bệnh sử.
- Các triệu chứng ở giai đoạn 2 vẫn tồn tại nhưng tiến triển nặng hơn và đe doạ chức năng sống. Chảy máu tiêu hoá nặng hoặc shock nhiễm khuẩn.

7. TIẾN TRIỂN: Chia 3 mức độ.

7.1. Thể nặng

Có biểu hiện Shock, huyết động không ổn định, hội chứng nhiễm trùng nhiễm độc, có đông máu rải rác trong lòng mạch, thủng ruột- có hơi trong ổ bụng. Hồi sức tích cực để mổ.

7.2. Thể bệnh có tiến triển thuận lợi

Điều trị nội: huyết động ổn định, bụng bớt trướng, hết ỉa máu, ăn lại được không nôn.

7.3. Thể có biến chứng xa

Điều trị nội khoa ổn định nhưng sau có các biến chứng như:

- *Hẹp ruột:*

Chiếm tỉ lệ từ 5-10% số bệnh nhân bị viêm ruột hoại tử. Hẹp ruột có thể xảy ra ở một hay nhiều vị trí, thường bị ở cuối hồi tràng. Biểu hiện là hội chứng bán tắc hoặc tắc ruột. Chẩn đoán dựa chụp lưu thông tiêu hoá và tiền sử có bị viêm ruột hoại tử.

- *Kém hấp thu thức ăn kéo dài:*

Nguyên nhân do cắt ruột nhiều nên giảm bề mặt hấp thu của ruột. Hậu quả là phải nuôi dưỡng đường tĩnh mạch kéo dài và bệnh nhân bị kém phát triển về thể lực và trí tuệ.

8. ĐIỀU TRỊ

8.1. Điều trị nội khoa

Là chủ yếu, trên 80% số bệnh nhân được điều trị nội đơn thuần. Chỉ định điều trị ngay khi nghi ngờ hoặc có chẩn đoán xác định viêm ruột hoại tử.

Cho bệnh nhân nhịn ăn, đặt ống thông vào dạ dày hút áp lực nhẹ để làm xẹp dạ dày - ruột. Nuôi dưỡng bằng đường tĩnh mạch ngoại vi từ 7-10 ngày.

Đường nuôi dưỡng tĩnh mạch trung tâm sử dụng khi phải nuôi dưỡng dài ngày hoặc ở những bệnh nhân mổ bị cắt ruột nhiều hoặc dẫn lưu ruột ở cao.

Các dịch truyền sử dụng như dung dịch NaCl 0,9%, dung dịch đường glucose 10%, đạm, intralipid. Có thể truyền các sản phẩm của máu như plasma, hoặc truyền máu.

Cần làm các xét nghiệm điện giải đồ, công thức máu, protid máu, khí máu trong khi điều trị.

Kháng sinh sử dụng từ 7-10 ngày. Chọn kháng sinh phổ rộng có tác dụng với vi khuẩn kị khí và tốt nhất là dựa vào kháng sinh đồ khi cấy máu hoặc cấy phân. Các kháng sinh hay được sử dụng là vancomycin kết hợp với cephalosporin thế hệ ba hoặc kết hợp với kháng sinh nhóm aminoside.

Có thể sử dụng kháng sinh đường uống như kanamicin với mục đích làm giảm sự phát triển vi khuẩn gây bệnh, giảm nguy cơ hoại tử thủng ruột.

Nếu đã điều trị kháng sinh như trên mà các triệu chứng lâm sàng vẫn tồn tại, không rõ loại vi khuẩn thì có thể dùng thuốc điều trị nấm.

Theo dõi kết quả điều trị nội bằng khám lâm sàng, các xét nghiệm sinh hoá, máu và chụp X quang 8-10giờ/1lần.

Nếu tiến triển tốt: bụng bớt trướng, phân hết máu, thân nhiệt ổn định, toàn trạng tốt lên thì có thể cho ăn qua đường miệng, dùng sữa mẹ và cho ăn tăng dần số lượng.

8.2. Điều trị phẫu thuật

8.2.1. Chỉ định mổ

Chỉ định tuyệt đối tuỳ theo phẫu thuật viên.

Chỉ định dựa những tiêu chuẩn sau:

- Hơi tự do trong ổ bụng.
- Dịch đục trong ổ bụng.
- Hơi trong tĩnh mạch cửa.
- Hơi có nhiều trong thành ruột
- Quai ruột giãn, cố định hình ảnh qua nhiều lần chụp bụng.
- Tình trạng bệnh nhân không ổn định, diễn biến lâm sàng xấu hơn, vẫn nôn ra dịch mật và ruột, nhiễm toan, giảm bạch cầu, giảm tiểu cầu.

- Chảy máu nặng đường tiêu hoá.
- Mầu sắc da thành bụng thay đổi, phù nề tăng lên, có thể xuất huyết.
- Ngoài ra còn chỉ định mổ cho thể hẹp ruột thứ phát gây bán tắc ruột.

8.2.2. Trước mổ

Hồi sức, truyền dịch, ổn định hô hấp và tuần hoàn, sử dụng kháng sinh và các sản phẩm của máu như tiểu cầu, Plasma hoặc truyền máu.

8.2.3. Các kỹ thuật mổ

8.2.3.1. Dẫn lưu ổ bụng tạm thời

Phương pháp này đã được Ein, Marshall và Girvan áp dụng từ năm 1977.

Chỉ định khi tình trạng chung của bệnh nhân nặng, cân nặng thấp, không cho phép phẫu thuật mở bụng.

Mổ tại phòng bệnh hoặc trong phòng mổ bằng gây tê thành bụng, rạch một đường nhỏ thường ở hố chậu phải, luồn một ống dẫn lưu vào trong ổ bụng để dẫn lưu dịch. Tiếp tục điều trị nội và theo dõi. Nếu tình trạng bệnh nhân không khá hơn thì chỉ định mở bụng. Tiên lượng nặng.

8.2.3.2. Mổ bụng

- Gây mê nội khí quản.
- Mở bụng đường giữa trên rốn hoặc đường ngang trên rốn bên phải.
- Lấy dịch ổ bụng nuôi cấy xác định vi khuẩn, làm kháng sinh đồ. Làm sạch ổ bụng. Thăm dò đánh giá toàn bộ ruột để chọn cách xử trí:
  + Nếu ruột viêm - loét - hoại tử chưa thủng, thương tổn khu trú, thì cắt ruột viêm hoại tử, nối hai đầu ruột tận tận, cố gắng bảo vệ van Bauhin.
  + Cắt ruột hoại tử, dẫn lưu hai đầu ruột ra ngoài ổ bụng. Mổ thì hai để nối lại hai đầu ruột khi toàn trạng ổn định.
  + Hoặc có thể mở thông ruột chỗ ruột bị thủng.
  + Nếu ruột bị viêm hoại tử gần như toàn bộ, nếu cắt ruột thì phải cắt gần hết ruột thì nên mở thông ruột ở hai đầu, dẫn lưu ổ bụng và theo dõi tiến triển để mổ tiếp lần hai.

8.2.3.3. Mổ chữa hẹp ruột gây tắc ruột, biến chứng xa của viêm ruột hoại tử

Mổ cắt bỏ đoạn ruột hẹp, nối ruột tận tận.

TÀI LIỆU THAM KHẢO

1. ***Debeugny P, Bonnevalle M, Turck D, Besson R, Goutrand F, Defauw B, Sarakos C, et Tran Ngoc Bich.*** Les sténoses disgestives dans l'entérocolite ulcéro-nécrosant du prématuré. 50 observations.

   Résumé des communications. 53 ème congrés de chirurgie pédiatrique. C.N.I.T. Paris la Defense 4 (6-9-1996).

2. ***Craig.T. Allbanese, Marc.I.Rowe***. Necrotizing Enterocolitis.

   Pediatric Surgery.- 5 th ed/ edited by James A.O'Neil, Jr.

   Mosby- Year book, In.c 1998, volume two, p 1297-1320.

3. ***Gamarra. E., Hélardot.P.*** Entérocolite ulcéro-nécrosante du nouveau-né.

   Chirurgie digestive de l'enfant.

   Doin éditeurs, 1990, p 475 - 494.

4. ***Navarro.J.*** Entérocolite ulcéro-nécrosante du nouveau-né

   Gastro- entérologie pédiatrique.

   Flammarion - Médecine - Sciences. 1986,p 166-174.

VIÊM PHÚC MẠC Ở TRẺ EM

1. ĐỊNH NGHĨA

Viêm phúc mạc là tình trạng viêm của khoang bụng, có thể do vi khuẩn hoặc do hoá chất, tiên phát hay thứ phát, diễn biến cấp tính hay mạn tính, tổn thương lan toả khắp ổ bụng hay khu trú tại một vùng.

2. GIẢI PHẪU, SINH LÝ, MÔ HỌC CỦA PHÚC MẠC

2.1. Giải phẫu

Phúc mạc là một màng trơn láng bóng, lót mặt trong thành bụng, bao bọc kín hoặc che phủ một phần các tạng trong khoang bụng, gồm có lá thành và lá tạng.

Khoang phúc mạc là khoang ảo, ở nam giới khoang hoàn toàn kín, ở nữ giới khoang phúc mạc thông với bên ngoài qua các lỗ của loa vòi trứng.

2.2. Mô học

Phúc mạc được cấu tạo bởi 1 lớp tế bào biểu mô dẹt, chung quanh là tế bào biểu mô đệm.

2.3. Sinh lý học

- Bình thường khoang phúc mạc chứa ít hơn 50ml dịch vàng trong có nhiều protein đảm bảo độ trơn láng của phúc mạc, giúp các tạng không dính vào nhau mà trượt lên nhau dễ dàng.
- Phúc mạc có diện tích khá lớn, thường tương đương với diện tích da.
- Phúc mạc có khả năng hấp thụ: Các protein, các chất keo được hấp thụ qua đường bạch mạch. Nước và các chất điện giải, độc tố vi khuẩn, các chất có đường kính bé hơn $30A^0$ và trọng lượng phân tử dưới 2000 được hấp thụ theo các mao mạch vào tĩnh mạch cửa.
- Phúc mạc có khả năng bài xuất: bài xuất nước, điện giải, các protein từ huyết tương vào trong khoang phúc mạc.
- Phúc mạc có nhiều sợi thần kinh hướng tâm nên rất nhạy cảm với các kích thích trong khoang bụng. Mọi viêm nhiễm của các tạng trong khoang bụng đều kích thích phần phúc mạc ở sát kề bên và phúc mạc đáp ứng lại bằng cảm giác đau. Đây là cơ sở để chẩn đoán tình trạng viêm cấp tính trong khoang bụng.

3. VÀI NÉT VỀ CƠ CHẾ VIÊM PHÚC MẠC

- Vi khuẩn đến khoang phúc mạc do sự lây lan trực tiếp từ một tạng nào đó trong ổ bụng bị nhiễm khuẩn hoặc lây theo đường kế cận.
- Vi khuẩn đến khoang phúc mạc theo đường máu, đường bạch mạch-hạch bạch huyết trong ổ bụng.
- Nhiễm khuẩn đường sinh dục ở trẻ gái, vi khuẩn xâm nhập vào khoang bụng qua lỗ của loa vòi trứng.
- Vi khuẩn có thể thoát qua thành ruột vào khoang phúc mạc, ở trẻ bệnh thận, gan do sự suy giảm miễn dịch dịch thể, tế bào, hoặc do viêm hoại tử ruột.
- Vi khuẩn vào khoang phúc mạc do vết thương ở bụng.

4. NGUYÊN NHÂN

4.1. Viêm phúc mạc do vi khuẩn

- Vi khuẩn xâm nhập vào khoang bụng bằng đường máu, hoặc từ một ổ nhiễm khuẩn trong khoang bụng hoặc do thủng vỡ một tạng rỗng trong ổ bụng.
- Vi khuẩn có thể gặp: **Phế cầu, Liên cầu,** *E.coli, Proteus, Pseudomonas, Klebsiella*... hay các vi khuẩn **kỵ khí.**

Có 2 loại viêm phúc mạc do vi khuẩn, đó là:

4.1.1. Viêm phúc mạc tiên phát

Trong khoang bụng có mủ, giả mạc **mà không** có thương tổn các tạng trong ổ bụng.

- Vi khuẩn gây viêm phúc mạc tiên phát **thường là phế cầu,** lậu cầu, trực khuẩn lao... và xâm nhập vào ổ phúc mạc **theo đường máu** hay đường bạch mạch.

4.1.2. Viêm phúc mạc thứ phát

Do thương tổn một tạng nào đó trong khoang bụng như:

- Viêm ruột thừa, viêm thủng túi Mecken, thủng dạ dày, viêm hoại tử đường mật ngoài gan, viêm ruột hoại tử, áp xe gan vỡ, viêm phần phụ và áp xe vòi trứng...
- Viêm phúc mạc do vết thương, chạm thương bụng.
- Các biến chứng khác sau mổ bụng.

4.2. Viêm phúc mạc hoá học

Như phân xu trong thủng ruột bào thai, dịch tuỵ trong viêm tụy cấp.

5. PHÂN LOẠI VIÊM PHÚC MẠC

5.1. Phân loại theo giải phẫu

- Viêm phúc mạc toàn thể: khi có mủ ở toàn bộ khoang bụng.
- Viêm phúc mạc khu trú: khi mủ khu trú tại một vùng trong khoang bụng: như áp xe dưới cơ hoành, áp xe ruột thừa, áp xe Douglas, áp xe ở mạc treo ruột.

5.2. Phân loại theo đường vào

- Đường máu, bạch huyết.
- Đường kế cận.
- Ngược dòng từ đường tiết niệu, sinh dục.

5.3. Phân loại theo tuổi

- Viêm phúc mạc bào thai: là hậu quả của thủng đường tiêu hoá trong thời kỳ bào thai. Đây là viêm phúc mạc vô khuẩn do hoá chất.
- Viêm phúc mạc sơ sinh: xảy ra trong tháng đầu sau đẻ. Do thủng đường tiêu hoá, hay bệnh cảnh nhiễm khuẩn toàn thân.
- Viêm phúc mạc ở trẻ bú mẹ (1 tháng → 24 tháng).
- Viêm phúc mạc ở trẻ nhỏ và trẻ lớn.

6. TRIỆU CHỨNG VIÊM PHÚC MẠC TOÀN THỂ

6.1. Lâm sàng

6.1.1. Cơ năng

- *Đau bụng:*

Tuỳ theo nguyên nhân gây viêm phúc mạc mà vị trí lúc đầu của đau bụng, hướng lan toả và cường độ đau khác nhau, ví dụ viêm phúc mạc do viêm ruột thừa thì đau âm ỷ vùng hố chậu phải rồi lan toả khắp ổ bụng. Xoắn ruột hoại tử gây viêm phúc mạc thì đau bụng dữ dội vùng giữa rốn rồi lan toả khắp ổ bụng.

Đau bụng thường liên tục, đau theo nhịp thở, khi di chuyển, khi ho làm đứa trẻ nằm yên không dám cử động.

Với trẻ nhỏ: dấu hiệu đau bụng thường chỉ biểu hiện bằng dấu hiệu quấy khóc.

- *Nôn:*

Ra thức ăn, hoặc chất nôn có dịch mật, dịch ruột hoặc chỉ muốn nôn mà không nôn.

- *Rối loạn đại tiện:*

Thường là bí trung đại tiện, nhưng có thể bị ỉa lỏng,

Có thể ỉa máu.

– *Rối loạn tiểu tiện:*

Đái ít, có thể biểu hiện đái rắt, đái buốt.

6.1.2. Toàn thân

Có thể còn tỉnh táo, tiếp xúc tốt hoặc mệt lả, tiếp xúc chậm.

– Thể trạng nhiễm khuẩn: sốt cao.

– Dấu hiệu mất nước: da khô, mắt trũng, khát nước, đái ít hoặc thiểu niệu.

– Rối loạn tuần hoàn ở các mức độ khác nhau, từ nhẹ tới nặng.

+ Huyết áp có thể hạ.

+ Mạch nhanh nhỏ, thở nhanh.

+ Có thể rối loạn vận mạch: nổi vân tím trên da toàn thân.

+ Có thể trong tình trạng shock.

6.1.3. Thực thể

Là quan trọng chẩn đoán viêm phúc mạc.

• *Nhìn:*

– Trướng bụng: thường gặp, trướng đều.

– Thành bụng di động lên xuống theo nhịp thở hoặc không cử động.

• *Sờ nắn:*

– Co cứng thành bụng: thường chỉ gặp ở trẻ lớn, người lớn

+ Cứng thường xuyên.

+ Có thể co cứng khu trú tại một vùng hoặc lan toả khắp bụng.

+ Thở hoàn toàn bằng ngực, bụng không cử động.

– Phản ứng thành bụng:

+ Thành bụng vẫn di động lên xuống theo nhịp thở.

+ Không có hiện tượng co cứng liên tục ở các cơ thành bụng.

Thành bụng có phản ứng: khám có thể nắn mềm, khi nắn sâu xuống thì có cảm giác như có sức chống đỡ tay người khám và bệnh nhân đau.

Phản ứng thành bụng thường gặp khi viêm phúc mạc còn khu trú: như trong viêm phúc mạc ruột thừa lúc đầu thường đau nửa bụng phải và về sau mới đau khắp các vùng bụng.

– Cảm ứng phúc mạc:

+ Nắn đau khắp các vùng bụng.

+ Bụng vẫn có thể di động theo nhịp thở.

Dấu hiệu này thường gặp ở trẻ nhỏ hoặc giai đoạn muộn của viêm phúc mạc.

- Cần lưu ý: ở trẻ nhỏ, trong tình trạng hôn mê hoặc shock thì rất khó đánh giá đúng tình trạng thành bụng.

- *Gõ thành bụng:*
  - Mất vùng đục trước gan (thủng tạng rỗng).
  - Gõ đục vùng thấp: trong bụng có nhiều dịch.
- *Thăm trực tràng:*
  - Ấn nhẹ vào túi vùng Douglas ở thành trước: bệnh nhân đau.
  - Có thể có máu theo găng tay.

6.2. Cận lâm sàng

6.2.1. Xét nghiệm máu

- Công thức máu: Huyết sắc tố, hematocrit.
- Bạch cầu: bình thường từ 5.000 ⇒ 15.000 BC/mm^3.BC thường cao trên 15.000BC/mm^3.
- Tiểu cầu máu ngoại biên dưới 100.000/mm3 là hạ tiểu cầu.
- Điện giải đồ máu: có thể bị rối loạn.
- Protein máu: có thể giảm hoặc bình thường.
- Cấy máu.

6.2.2. Xét nghiệm nước tiểu: Protein, tế bào.

6.2.3. X quang ổ bụng: không chuẩn bị, cần xem có: liềm hơi trong ổ bụng: có thủng tạng rỗng.

- Bóng hơi ở thành ruột: viêm ruột hoại tử.
- Hình ảnh mức nước - hơi: tắc ruột, liệt ruột cơ năng.
- Mờ vùng thấp.
- Quai ruột dãn
- Thành ruột dày.

Trong ổ bụng có dịch.

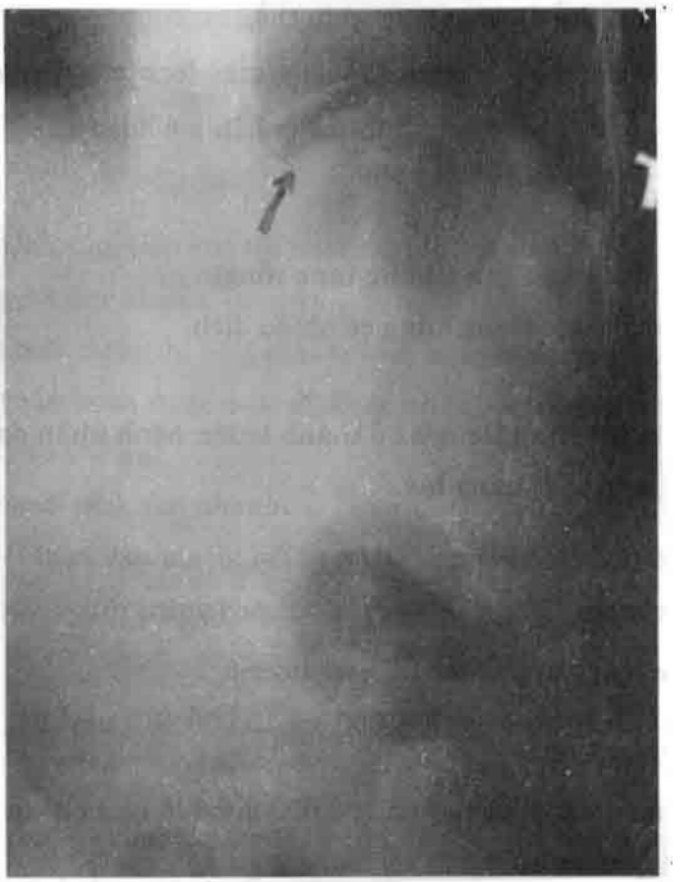

Hình 13.1. Ổ bụng có dịch và liềm hơi

6.2.4. Chọc hút dịch trong khoang bụng và phân tích dịch

- *Chỉ định ngoại khoa:*
  - Khi các triệu chứng lâm sàng, xquang nghi ngờ chẩn đoán viêm phúc mạc, đặc biệt ở bệnh nhân trong tình trạng bán hôn mê, hôn mê.
- *Vị trí chọc dò:*

  Ở 1 trong 4 điểm quanh rốn, với chỉ dẫn của lâm sàng, xquang, siêu âm.
- *Phân tích dịch màng bụng và hướng chẩn đoán nguyên nhân:*
  - Màu sắc:
    + Dịch màu đục: nhiễm khuẩn như viêm phúc mạc ruột thừa...
    + Dịch màu vàng của mật: viêm phúc mạc mật...
    + Dịch màu vàng chanh, trong: dịch cổ trướng hoặc viêm ruột hoại tử giai đoạn sớm.
    + Dịch máu: xoắn ruột hoại tử, ung thư gan vỡ...
    + Dịch nâu sánh: áp xe gan do amip vỡ.

- Xét nghiệm dịch: Xét nghiệm bạch cầu.
  + Số lượng bạch cầu đa nhân: ≥ 250 BC/mm^3 là có biểu hiện nhiễm khuẩn
  + Nếu số lượng lymphocyte chiếm ưu thế gợi ý cho chẩn đoán viêm phúc mạc do lao, nấm, u bạch huyết.
  + Theo dõi số lượng bạch cầu đa nhân sau 48 giờ điều trị kháng sinh. Nếu số lượng bạch cầu đa nhân không giảm, thậm chí tăng lên cần theo dõi viêm phúc mạc thứ phát không kèm theo vỡ tạng.
- Xét nghiệm protein và các yếu tố sinh hoá của dịch màng bụng: kết hợp lâm sàng cho chẩn đoán viêm phúc mạc nếu:
  + Protein toàn phần > 1g/dl.
  + Glucose < 50mg/dl.
  + LDH > giới hạn trên của ngưỡng bình thường của huyết thanh.
  + Vi khuẩn học trong dịch màng bụng:
  + Soi tươi hoặc cấy dịch màng bụng: có vi khuẩn nhiều loại là tiêu chuẩn chẩn đoán viêm phúc mạc đặc biệt song cầu trùng đặc hiệu cho viêm phúc mạc tiên phát. Nhưng cấy vi khuẩn có thể âm tính do bệnh nhân đã được dùng kháng sinh hoặc kỹ thuật cấy không thích hợp.

6.2.5. Cấy máu

Khi bệnh nhân sốt cao. Kết quả cấy máu và kháng sinh đồ giúp chọn kháng sinh điều trị.

6.2.6. Siêu âm ổ bụng

Thấy dịch trong ổ bụng, các quai ruột giãn

6.2.7. Chụp đồng vị phóng xạ

Chụp đồng vị phóng xạ hệ thống gan mật bằng Tcdisofein phát hiện thủng đường mật tự phát trong trường hợp triệu chứng lâm sàng không rõ.

6.2.8. Nội soi ổ bụng

Giúp chẩn đoán viêm phúc mạc do lao. Trong trường hợp đau bụng cấp mà các thăm khám không tìm được nguyên nhân thì nên nội soi ổ bụng để chẩn đoán và điều trị trong một số loại bệnh lý.

7. CHẨN ĐOÁN VIÊM PHÚC MẠC

7.1. Chẩn đoán viêm phúc mạc dựa các dấu hiệu sau

- *Lâm sàng:*
  - Hội chứng nhiễm khuẩn.

- Đau bụng, có thể kèm rối loạn tiêu hoá như bí trung đại tiện hoặc ỉa lỏng, ỉa máu.
- Hội chứng tắc ruột cơ năng.

  Có cảm ứng phúc mạc hoặc co cứng thành bụng.

- *Cận lâm sàng:*
  - Bạch cầu cao
  - Xquang: + Có dịch trong ổ bụng
    + Có liệt ruột cơ năng
  - Chọc dò ổ bụng: dịch đục có bạch cầu đa nhân > 250 BC/1mm^3 hoặc hút ra dịch mật...

7.2. Chẩn đoán nguyên nhân viêm phúc mạc: Hay gặp.

- *Viêm phúc mạc do viêm ruột thừa vỡ:* thường gặp ở trẻ nhỏ.
  + Đau và phản ứng mạnh ở vùng hố chậu phải.
  + Chọc dò ổ bụng: dịch mủ, đục, thối.
  + Cần lưu ý: viêm phúc mạc ruột thừa ở trẻ sơ sinh có một dấu hiệu gợi ý của chụp bụng không chuẩn bị là hình ảnh các quai ruột non tập trung ở hố chậu phải.
- *Viêm phúc mạc do tắc ruột hoại tử:* do tắc ruột do giun, xoắn ruột, nghẹt ruột do dây chằng, viêm ruột hoại tử...
  + Có dấu hiệu tắc ruột trên lâm sàng và X quang.
  + Cảm ứng phúc mạc.
  + Chọc dò ổ bụng ra dịch máu hoặc phân hoặc mủ, dịch đục.
- *Viêm phúc mạc* mật: trên siêu âm thấy các tổn thương của đường mật hoặc áp xe gan.
- Viêm phúc mạc *do vỡ tạng rỗng do chấn thương bụng v.v...*

7.3. Chẩn đoán phân biệt

- Viêm tuỵ cấp.
- Tắc ruột.
- U nang buồng trứng xoắn ở trẻ gái lớn.
- Đau thận, viêm đại tràng co thắt.
- Viêm phổi.
- Máu tụ sau phúc mạc do chấn thương hoặc do các bệnh về máu.
- Lao phúc mạc.
- Hội chứng thận hư gây viêm phúc mạc thứ phát.

8. ĐIỀU TRỊ VIÊM PHÚC MẠC TOÀN THỂ

8.1. Chỉ định ngoại khoa: là tuyệt đối.

8.2. Chuẩn bị trước mổ

- Đặt ống thông dạ dày.
- Hồi sức trước mổ.
- Truyền dịch: Dựa điện giải đồ và dấu hiệu mất nước.
- Thăng bằng kiềm toan.
- Kháng sinh: Phổ rộng và Metronidazole.

8.3. Mổ

- Đặt ống thông dạ dày.
- Gây mê nội khí quản.
- Đường rạch da: đủ rộng để giải quyết nguyên nhân viêm phúc mạc và lau rửa ổ bụng. Thường là đường giữa trên rốn, có thể kéo dài xuống dưới rốn.
- Kiểm tra kỹ các thương tổn gây viêm phúc mạc và tình trạng trong ổ bụng.
- Giải quyết nguyên nhân gây viêm phúc mạc, tuỳ theo nguyên nhân gây viêm phúc mạc mà có những kỹ thuật phù hợp như:
- Cắt ruột thừa viêm hoại tử.
- Cắt nối ruột ngay hoặc dẫn lưu 2 đầu ruột khi hoại tử ruột do xoắn ruột hay nghẹt do dây chằng.
- Cắt ruột hoại tử và dẫn lưu 2 đầu ruột trong viêm ruột hoại tử do vi khuẩn kỵ khí Welchia perfringens (hay Clostridium welchia type C).
- Làm hậu môn nhân tạo trong thủng, vỡ đại tràng v.v...
- Lấy dịch ổ bụng cấy vi khuẩn, kháng sinh đồ.
- Hút hết dịch, mủ trong ổ bụng, rửa sạch ổ bụng bằng dung dịch Natriclorua 9%.
- Đặt dẫn lưu trong ổ bụng: ở các vị trí thấp và phù hợp để dẫn lưu được hết dịch trong ổ bụng. Nếu tình trạng nặng, có thể tiến hành đặt hệ thống dẫn lưu tưới rửa ổ bụng.
- Những năm gần đây, mổ bằng nội soi ổ bụng đã được áp dụng ở nhiều trung tâm ngoại khoa.

8.4. Sau mổ

- Kháng sinh, tuỳ theo loại nguyên nhân gây viêm phúc mạc. Thường dùng kháng sinh liều cao phối hợp giữa các nhóm:

+ Betalatamine.

+ Aminoside.

+ Metronidazole.

- Bồi phụ nước điện giải, theo điện giải đồ.

- Truyền máu nếu thiếu máu.

- Nuôi dưỡng đường tĩnh mạch bổ xung tuỳ tình trạng chung của bệnh nhân và tính chất phẫu thuật như trường hợp phải dẫn lưu hỗng tràng trong viêm ruột hoại tử...

- Chăm sóc hậu phẫu:

+ Lượng nước tiểu/24 giờ

+ Các ống dẫn lưu

+ Ống thông dạ dày.

+ Tình trạng chung của bệnh nhân: thân nhiệt, tuần hoàn hô hấp, sự lưu thông tiêu hoá sau mổ.

+ Cho ăn lại đường miệng khi đã có nhu động ruột và lưu thông tiêu hoá đã trở lại bình thường.

9. VIÊM PHÚC MẠC KHU TRÚ HAY ÁP XE TRONG Ổ BỤNG

Ở trẻ em thường gặp các loại áp xe trong ổ bụng như:

1. Áp xe ruột thừa.
2. Áp xe ở mạc treo ruột.
3. Áp xe tồn dư trong ổ bụng sau mổ viêm phúc mạc hoặc viêm ruột thừa.
4. Áp xe dưới cơ hoành do áp xe gan vỡ, sau mổ viêm phúc mạc.
5. Áp xe Douglas thường sau mổ viêm phúc mạc.

Tuỳ theo loại áp xe và vị trí, thời gian bị áp xe mà triệu chứng lâm sàng, cận lâm sàng có những biểu hiện khác nhau ngoài những dấu hiệu nhiễm khuẩn chung.

9.1. Triệu chứng và chẩn đoán

9.1.1. Những triệu chứng toàn thân và cơ năng

- Thể trạng chung: mệt mỏi, ăn uống kém, gầy sút, miệng khô, lưỡi bẩn.

- Hội chứng nhiễm khuẩn.

+ Sốt cao, dao động.

+ Bạch cầu cao > 15000BC/mm^3, tăng đa nhân trung tính

+ Tốc độ máu lắng cao.

- Hội chứng rối loạn tiêu hoá:
  + Buồn nôn hoặc nôn
  + Có thể táo bón hoặc ỉa lỏng, phân có nhiều chất nhầy.
- Có các triệu chứng về tiết niệu: có thể đái ít, đái buốt, đái rắt.
- Triệu chứng về hô hấp: ho, nấc.
- Đau bụng âm ỷ tuỳ theo vị trí loại áp xe.

9.1.2. Triệu chứng của các loại áp xe

9.1.2.1. Áp xe dưới cơ hoành

- Bờ sườn có thể gồ cao, phù nề, nắn vào rất đau.
- Có dấu hiệu kích thích cơ hoành: nấc, ho.
- Dấu hiệu kích thích và phản ứng màng phổi.
- Chụp bụng - ngực: thẳng nghiêng.
  + Có mức nước - hơi dưới vòm hoành hoặc dưới gan.
  + Có thể có phản ứng màng phổi: góc sườn hoành tù.
- Siêu âm: xác định ổ áp xe: vị trí kích thước.

9.1.2.2. Áp xe ruột thừa: Hay gặp, và chia 2 thể

- *Áp xe ruột thừa trong ổ bụng hay áp xe ruột thừa ở tiểu khung:*
  - Vị trí ổ áp xe thường liên quan với vị trí ruột thừa viêm hoại tử ở chậu hông, ở mạc treo hồi tràng, vị trí ổ áp xe thường cạnh hố chậu phải và gần về phía tiểu khung, phía đường giữa.
  - Khám: nắn thấy một khối có ranh giới ở cạnh hố chậu phải gần đường giữa dưới rốn, không liên tục với gai chậu - mào chậu, nắn đau.
  - Thường có dấu hiệu tiết niệu kèm theo như đái buốt, đái rắt.
- *Áp xe ruột thừa khu trú ở hố chậu phải hoặc sau manh tràng:*
  - Khám: Khi áp xe khu trú ở hố chậu phải, khám có một khối lồi lên ở hố chậu phải, ranh giới rõ, liền với gai chậu trước trên, mặt nhẵn, mềm, nắn vào đau, thành bụng tại chỗ có thể nề.
    + Áp xe ruột thừa sau manh tràng: bệnh nhân đau ở vùng thắt lưng, có các dấu hiệu như của viêm cơ đái chậu, nắn đau ở vùng sau và trên mào chậu.
  - Siêu âm: giúp chẩn đoán xác định.

9.1.2.3. Các áp xe ở mạc treo ruột do viêm hoại tử các hạch mạc treo, hoặc áp xe tồn dư trong ổ bụng sau mổ

- Nắn có một khối trong ổ bụng, nắn vào đau, và có phản ứng thành bụng.

- Xquang: chụp bụng, có thể thấy 1 khối mờ ở trong ổ bụng.
- Siêu âm: giúp chẩn đoán.

9.1.2.4. Áp xe Douglas

- Luôn có dấu hiệu mót ỉa.
- Ỉa phân có chất nhày - có thể đái rắt, đái buốt
- Thăm trực tràng: đau ở túi cùng Douglas.
- Siêu âm: giúp chẩn đoán.

9.2. Điều trị: Nguyên tắc chung.

9.2.1. Kháng sinh liều cao phối hợp giữa nhóm Metronidazole - Aminoside - Betalactamin

9.2.2. Nâng cao thể trạng

- Truyền dịch: dựa xét nghiệm điện giải đồ, dấu hiệu mất nước.
- Truyền máu: dựa xét nghiệm hồng cầu, huyết sắc tố, hematocrit.
- Truyền đạm: dựa xét nghiệm protein huyết thanh.

9.2.3. Dẫn lưu mủ và giải quyết nguyên nhân

9.2.3.1. Dẫn lưu mủ ngoài phúc mạc cho

- Áp xe dưới cơ hoành: khi ổ áp xe ở giữa gan và cơ hoành.
- Áp xe ruột thừa khu trú ở hố chậu, sau manh tràng.

  Dẫn lưu hết mủ, cho bệnh nhân về và hẹn khoảng 6 tháng sau đến mổ lại để cắt ruột thừa.
- Áp xe Douglas: Dẫn lưu qua thành trước trực tràng.

9.2.3.2. Mở vào ổ bụng để giải quyết nguyên nhân và dẫn lưu

- Áp xe ruột thừa ở trong ổ bụng hay áp xe ruột thừa ở tiểu khung.
- Các ổ áp xe mạc treo, áp xe tồn dư trong ổ bụng.
- Áp xe dưới cơ hoành ở sâu dưới gan, ở hậu cung mạc nối, ở giữa lách với phình vị lớn dạ dày.
- Áp xe dưới cơ hoành do áp xe gan do giun và sau khi đã điều trị kháng sinh nâng cao thể trạng, mổ vào ổ bụng để giải quyết nguyên nhân mở đường mật lấy giun, rửa đường mật, dẫn lưu kehr và mở các ổ áp xe ở nhu mô gan lấy xác giun và mủ.

TÀI LIỆU THAM KHẢO

1. ***Bộ môn ngoại cơ sở Trường Đại học Y Hà Nội.*** Triệu chứng học ngoại khoa ổ bụng.

   Triệu chứng học ngoại khoa, tái bản lần thứ 5.

   Nhà xuất bản Y học, 1990. tr 25 - 33.

2. ***Bộ môn Y - Vật lý - Toán - Điện quang Trường Đại học Y Hà Nội.*** Triệu chứng học Xquang cấp cứu bụng.

   Chẩn đoán Xquang lâm sàng, Nhà xuất bản Y học 1973. tr 309 - 320.

3. ***Nguyễn Đình Hối.*** Viêm phúc mạc.

   Bách khoa thư bệnh học tập II.

   Trung tâm biên soạn từ điển bách khoa Việt Nam 1994. tr 479 - 487.

4. ***Karren W West***: Primary Peritonitis.

   Pediatric surgery - 5 th ed/ édited by James A-O' Neill, Jr...

   Mosby- Years book, In C, 1998, p 1345 - 1348.

5. ***Nguyễn Thế Khánh, Phạm Tử Dương.*** Mủ và các chất dịch. Hoá nghiệm sử dụng trong lâm sàng. Nhà xuất bản Y học, 1990. tr 463 - 499.

VIÊM HOẠI TỬ RUỘT NON Ở TRẺ EM

1. ĐẠI CƯƠNG

Theo tổ chức y tế thế giới năm 1978, bệnh này được định nghĩa như sau: Viêm hoại tử ruột non ở trẻ em là một bệnh lý có đặc điểm làm tổn thương hoại tử tiến triển nhiêù đoạn ruột non (nhất là hỗng tràng). Nguyên nhân gây bệnh là do vi khuẩn yếm khí *Clostridium Perfringens* type C và độc tố β của nó.

Bệnh hay xảy ra ở từng địa phương, đôi khi phát triển thành dịch có liên quan tới mức sống thấp và tập quán ăn uống không hợp vệ sinh của địa phương đó.

Các vụ dịch viêm hoại tử ruột non được mô tả lần đầu tại nước Đức và Đan Mạch sau chiến tranh thế giới lần thứ II, bệnh gây chảy máu rồi hoại tử hỗng tràng và tử vong. Bệnh được phát hiện ở Papua New Guinea vào các dịp lễ hội sau ăn cỗ thịt lợn nên bệnh còn được gọi là hội chứng " Pig - Bel" nghĩa là "đau bụng sau ăn thịt lợn". Bệnh cũng được phát hiện ở một số nước châu Phi và châu Á như Trung Quốc, Băngdales, Thái Lan. Ở Việt Nam, bệnh này đã xuất hiện ở hầu hết các tỉnh của cả nước vào những năm 70 - 80 - 90 và giảm nhiều ở những năm sau này. Đây là một bệnh cần có sự kết hợp chặt chẽ của điều trị nội và ngoại khoa và tử vong do bệnh này còn cao.

2. CƠ CHẾ SINH BỆNH HỌC CỦA VIÊN RUỘT NON HOẠI TỬ

2.1. Vi khuẩn

Clostridium perfringens là vi khuẩn kỵ khí, gram dương, hình gậy (trực khuẩn) được phân ra các type dựa trên các mẫu ngoại độc tố sinh ra. *Clostridium Perfringens* type C dễ dàng hoá thành bào tử có khả năng chịu được nhiệt độ cao, nó chịu được sức nóng 95 độ C trong vài phút. Tính chịu nhiệt cao và khả năng sinh sản nhanh làm vi khuẩn này trở thành một tác nhân dễ gây ô nhiễm.

Nguồn gốc của *Clostridium Perfringens* type C có từ 2 nguồn:

- Nội sinh: do vi khuẩn sẵn có trong đại tràng.
- Ngoại sinh: do thức ăn, nước uống bị nhiễm khuẩn.

2.2. Các độc tố

Clostridium Perfringens type C sản xuất ra độc tố anpha (α) và bêta (β). Độc tố β là protein - ngoại độc tố gây hoại tử ruột ở động vật và người. Độc tố β này bị phá huỷ nhanh bởi enzym protease và đặc tính này đã là cơ sở cho giả thuyết về sinh bệnh học của viêm ruột non hoại tử.

2.3. Cơ chế gây bệnh

Bệnh viêm ruột non hoại tử xảy ra do mất cân bằng giữa sản xuất và tiêu huỷ độc tố của vi khuẩn. Bình thường trong ống tiêu hoá vẫn có một vi khuẩn chí, trong đó có nhiều chủng loại *E.Coli và Clostridium Perfringens* type C (tồn tại vào khoảng 70% ở người lành). Lượng độc tố β sinh ra bị phân huỷ nhanh chóng bởi men Trypsin (hay men protease). Khi lượng độc tố β được sản sinh quá nhiều hoặc do lượng Trypsin quá ít thì độc tố β không được phân huỷ hết sẽ gây tổn thương bề mặt ruột non. Đặc tính chuyển động của nhung mao ruột bị ảnh hưởng nên gây tăng bám dính vi khuẩn và dẫn tới thương tổn ruột ngày càng nặng hơn. Độc tố β gây viêm rồi hoại tử các lớp của thành ruột non, gây ra chảy máu trong lòng ruột, rối loạn hấp thu dịch của thành ruột và làm thoát huyết tương, điện giải vào ổ bụng. Điều này sẽ dẫn tới các hậu quả:

- Mất nước, điện giải (mất Natri) và giảm protein (áp lực keo).
- Shock do giảm thể tích tuần hoàn (do giảm nặng protein và natritrong máu). Shock trong viêm ruột non hoại tử là shock giảm thể tích tuần hoàn chứ không phải shock nhiễm trùng (là shock do nội độc tố).
- Shock nhiễm độc máu (Enterotoxemia) là thể nặng nhất: ngoại độc tố β được tạo ra ồ ạt gây hoại tử gần hết ruột non nên gây shock giảm thể tích tuần hoàn rất nặng và thường gây shock không hồi phục (gặp ở thể tối cấp).
- *Clostridium Perfringens* type C gây bệnh khi có các yếu tố thuận lợi:

Lượng độc tố β tăng do:

+ Tăng đột ngột số lượng vi khuẩn *Clostridium Perfringens* type C do bị nhiễm trong thức ăn.
+ Thiếu men protease (hay Trypsin) là men được tiết ra từ tuỵ để phân huỷ Protein, nên phân huỷ được độc tố β (cũng là một protein).

- Chế độ ăn hàng ngày thiếu Protein kéo dài.
- Chế độ ăn có nhiều khoai lang, lạc, đậu tương: có các yếu tố ức chế hoạt tính men trypsin.
- Có giun đũa trong ruột: giun tiết ra độc tố chống lại men trypsin.
- Do có bữa ăn đột ngột giàu protein động vật: men trypsin được huy động hết để phân huỷ protein nên không phân huỷ hết độc tố β.

2.4. Hướng điều trị

Từ cơ chế bệnh sinh trên, cách điều trị và dự phòng bệnh như sau:

- Chống độc tố: hiện chưa thực hiện được.
- Loại trừ ngay nguồn gốc gây hoại tử ruột bằng phẫu thuật và dùng kháng sinh chống vi khuẩn kỵ khí.
- Đề ra các biện pháp phòng bệnh.

3. TỔN THƯƠNG GIẢI PHẪU BỆNH VIÊM RUỘT NON HOẠI TỬ

3.1. Đại thể

3.1.1. Dịch màng bụng

Dịch luôn có với số lượng khác nhau, có thể rất nhiều.

Màu sắc: màu vàng chanh trong, vàng đục, hồng hoặc nâu.

Mùi của dịch: không mùi hoặc có mùi thối khi có thủng ruột.

Có thể có giả mạc dính ở mạc treo, thanh mạc ruột.

Tính chất dịch trong ổ bụng phản ánh mức độ bệnh và thương tổn của ruột.

3.1.2. Hạch mạc treo và mạc treo ruột

Hạch mạc treo sưng to, mặt cắt màu trắng, có thể có chấm xuất huyết.

Mạc treo ruột phù nề, xung huyết,có thể có huyết khối ở tĩnh mạch.

3.1.3. Ruột non

Thương tổn chủ yếu ở hỗng tràng rồi lan xuống hồi tràng, có ít trường hợp thương tổn chỉ ở hồi tràng, không gặp tổn thương ở tá tràng-đại tràng. Tuỳ theo thương tổn ở thành ruột mà chia thành các độ khác nhau. Có một số cách phân loại nhưng cách phân loại của Pujari là được áp dụng phổ biến.

Theo Pujari (1980) có 4 độ hay 4 giai đoạn bệnh

Độ 1: Màu sắc ruột nhợt, thành ruột phù nề, có loét niêm mạc.

Độ 2: Thành ruột phù nề, bề mặt có những vòng thắt màu đỏ làm hẹp ruột, có các chấm xuất huyết ở thành ruột, loét niêm mạc, giữa hai đoạn ruột thương tổn vẫn là ruột bình thường. Thương tổn thường ở hỗng tràng.

Độ 3: Thương tổn nhiều đoạn ruột dài hơn. loét niêm mạc lan rộng, dịch máu nhiều trong lòng ruột. Các đốm hoại tử đen xen kẽ các vùng viêm đỏ ở thành ruột.

Độ 4: Ruột thủng ở chỗ bị hoại tử.

3.2. Vi thể

Tuỳ theo giai đoạn bệnh mà có các hình ảnh:

- Tổn thương xung huyết, phù nề, chảy máu rồi có huyết khối trong lòng mạch máu bị dãn.
- Xâm nhập tế bào viêm chủ yếu tế bào lympho và tương bào.
- Ruột non bị hoại tử với biểu hiện trợt, loét, thủng bắt đầu từ lớp niêm mạc lan dần tới lớp dưới niêm mạc rồi lớp cơ và thanh mạc. Có sự bám dính của các loại vi khuẩn gram dương, gram âm và vi khuẩn kỵ khí *Clostridium Perfringens* type C ở bề mặt niêm mạc ruột, ở các tuyến của nhung mao ruột đã hoại tử, ở bề mặt và trong mô liên kết của nhung mao.

4. DỊCH TỄ HỌC

Viêm hoại tử ruột non ít gặp ở người lớn mà chủ yếu gặp ở trẻ em. Lứa tuổi hay mắc bệnh là từ 3 - 9 tuổi và con trai mắc nhiều hơn con gái. Bệnh xảy ra quanh năm nhưng thường vào mùa nóng và chủ yếu ở những nước nghèo, những vùng có mức sống thấp.

5. THỂ LÂM SÀNG

Theo Millar (1981) chia làm 4 thể:

5.1. Thể cấp tính và nhiễm độc

Chiếm khoảng 15% số bệnh nhân bị viêm ruột non hoại tử. Triệu chứng đau bụng xuất hiện sớm sau bữa ăn giàu chất đạm đột xuất độ 6 giờ. Dấu hiệu đại tiện phân lỏng có máu hầu hết xảy ra trong ngày đầu của bệnh. Bệnh nhân vào viện thường trong tình trạng shock nặng.

Diễn biến nhanh, shock không phục hồi mặc dù có hồi sức nội khoa tích cực kết hợp điều trị ngoại khoa. Tử vong hầu hết các trường hợp.

5.2. Thể nhẹ hay thể nội khoa

Chiếm khoảng 65% số bệnh nhân bị viêm ruột non hoại tử.

- Đau bụng cơn, nhẹ và xuất hiện muộn sau bữa ăn giàu chất đạm đột xuất.
- Đại tiện phân lỏng trong những ngày đầu, ít khi ra máu.
- Trướng bụng ít gặp.
- Dịch trong ổ bụng: mầu vàng chanh trong, nồng độ Protein thấp.
- Thể trạng chung còn tương đối tốt.
- Điều trị nội khoa thường cho kết quả tốt (Hút dịch dạ dày, nhịn ăn, truyền dịch, kháng sinh chống vi khuẩn kỵ khí).

Có một số bệnh nhân bị hẹp ruột sau này hoặc viêm ruột tiến triển phải điều trị ngoại khoa.

Cần chẩn đoán phân biệt: với các bệnh như: lỵ, thương hàn, lồng ruột.

5.3. Thể mạn tính

Một đoạn ruột bị viêm ổn định, hình thành tổ chức xơ sẹo gây hẹp lòng ruột và gây bán tắc ruột.

Chẩn đoán dựa tiền sử bệnh, lâm sàng và chụp lưu thông đường tiêu hoá.

Mổ cắt đoạn hẹp, nối ruột.

5.4. Thể ngoại khoa cấp tính

- Ngoài thương tổn viêm ruột hoại tử, lâm sàng có dấu hiệu tắc ruột và viêm phúc mạc.

- Thường có dấu hiệu shock khi bệnh nhân nhập viện.
- Cần phải điều trị ngoại khoa.

6. THỂ NGOẠI KHOA CẤP TÍNH: Chẩn đoán và điều trị.

Ở trẻ từ 3 - 15 tuổi nhưng gặp nhiều ở lứa tuổi 6 - 7 tuổi.

6.1. Lâm sàng

Biểu hiện của hội chứng viêm phúc mạc và tắc ruột non.

6.1.1. Hội chứng viêm phúc mục và tắc ruột non

- Đau bụng: thường xuất hiện vào khoảng 8 giờ (từ 4 - 12 giờ). sau bữa ăn đột xuất - bất thường giàu chất đạm (thịt lợn, cỗ) hay một số loại củ, quả sống như khoai lang, lạc sống... Lúc đầu đau thường ở vị trí quanh và trên rốn, sang ngày thứ hai thì thường đau lan toả các vùng bụng. Về cường độ đau: đau âm ỷ hoặc đau từng cơn ở các mức độ khác nhau
- Nôn: thường xảy ra sau đau bụng và gặp ở đa số các bệnh nhân. Nôn ra dịch dạ dày và thức ăn lúc đầu, sau nôn ra dịch mật, dịch có máu thậm chí cả giun đũa
- Bụng trướng: thường xảy ra vào ngày thứ hai của bệnh. Mức độ trướng bụng khác nhau ở các mức độ nhẹ, vừa, nặng

Gõ bụng: đục ở vùng thấp

- Tình trạng thành bụng: phản ứng, cảm ứng phúc mạc. Cần chú ý khi bệnh nhân hôn mê thì khó đánh giá đúng tình trạng thành bụng.
- Chọc dò ổ bụng: hút ra dịch vàng đục, hồng đục. Thường hút dịch dễ dàng. Thủ thuật này dễ thực hiện và có giá trị chẩn đoán đặc biệt khi bệnh nhân ở trạng thái lơ mơ, hôn mê và góp phần quan trọng vào chỉ định điều trị nội hay ngoại khoa dựa màu sắc của dịch, số lượng bạch cầu và nồng độ protein.

Xét nghiệm dịch màng bụng:

- Rivalta (+).
- Bạch cầu: thường cao, trung bình là 850 ± 150/ml.

6.1.2. Hội chứng chảy máu tiêu hoá

Phân lúc đầu màu vàng loãng, sau ra nước máu đỏ loãng, máu đen mùi thối khẳn như "mùi cóc chết" hay "mùi thịt thối".

6.1.3. Hội chứng shock và các rối loạn toàn thân

- Sốt 38,5 - 40°C
- Mạch quay thường nhanh nhỏ, có thể trụy mạch.

- Rối loạn vận mạch: hay gặp nổi vân tím ở da ở các mức độ khác nhau, có thể ở toàn thân. lạnh đầu chi.
- Huyết áp động mạch và áp lực tĩnh mạch trung tâm hầu hết là thấp khi vào bệnh viện.
- Lượng nước tiểu: < 2ml/ kg/24 giờ.
- Bệnh nhân có bộ mặt hốc hác, kém hoạt động, thường phải nằm.
- Trạng thái thần kinh: ở các trạng thái tỉnh táo, lờ đờ, kích thích vật vã, hôn mê.
- Về hô hấp: nhịp thở thường nhanh, nghe phổi có thể có ran ẩm do hít phải chất nôn.

6.2. X quang

Chụp bụng không chuẩn bị

- Có mức nước mức hơi, quai ruột giãn chứa hơi.
- Hình ảnh "đuôi củ cải" và hình "đèn xếp trung thu" hay hình "ảnh dĩa chồng lên nhau" là hình ảnh đặc hiệu của bệnh này.
- Có dịch trong ổ bụng biểu hiện bằng khoảng cách giữa các quai ruột dày, mờ ở vùng dưới rốn.

6.3. Các xét nghiệm khác

Công thức máu, máu chảy máu đông, nhóm máu, protid máu, Hematocrit, tiểu cầu, điện giải đồ, cấy máu, khí máu.

Các xét nghiệm thường cho thấy các biến loạn như cô đặc máu do giảm khối lượng tuần hoàn, giảm Protein máu, giảm Natri máu. các rối loạn này đặc biệt nghiêm trọng ở những bệnh nhân bị shock nặng.

6.4. Chẩn đoán

6.4.1. Chẩn đoán viêm ruột non hoại tử

- Trẻ ở vùng có dịch.
- Hội chứng viêm phúc mạc (cảm ứng phúc mạc, chọc dò: dịch vàng đục, hồng đục).
- Hội chứng chảy máu tiêu hoá, có phân thối khẳn.
- X quang bụng có hình ảnh đặc hiệu hoặc viêm phúc mạc.

6.4.2. Chẩn đoán phân biệt với các bệnh sau

- Lồng ruột cấp: thường gặp ở trẻ bú mẹ, không có dấu hiệu nhiễm trùng, nhiễm độc khi chưa có biến chứng hoại tử ruột. Khám lâm sàng thường nắn thấy khối lồng. Bơm hơi đại tràng để chẩn đoán và điều trị.

- Viêm dạ dày, ruột: không hội chứng nhiễm trùng-nhiễm độc, bụng thường không trướng, nắn mềm.
- Thương hàn, hội chứng lỵ: Bệnh nhân có cảm giác mót rặn, đại tiện nhiều lần, phân có chất nhày lẫn máu. Bụng thường không trướng và nắn mềm.
- Xoắn ruột hoại tử: Biểu hiện của hội chứng tắc ruột và shock. Không có biểu hiện nhiễm trùng-nhiễm độc.
- Tắc ruột do giun đũa: hội chứng tắc ruột và nắn bụng thấy quai ruột có giun, không đại tiện ra máu.
- Viêm tuỵ cấp: Amilase trong máu và nước tiểu cao, không có dấu hiệu đại tiện phân máu.

7. ĐIỀU TRỊ

Việc điều trị bệnh viêm ruột non hoại tử cần có sự phối hợp chặt chẽ giữa nội khoa và ngoại khoa.

7.1. Điều trị nội khoa: hồi sức trước mổ, gồm có:

- Hồi phục khối lượng tuần hoàn.
- Điều chỉnh các rối loạn do bệnh gây ra như: thăng bằng kiềm toan, hồi phục đủ nước điện giải và protit máu. Sử dụng các dịch truyền như: dung dịch NaCl 0,9%, 5%, 10%, dung dịch Ringer lactat, Ringer acetat, Ringer gluco, dung dịch glucose 5%, 10%, dung dịch Natribicacbonat để bù toan, dung dịch keo như Dextran, Plasma, máu toàn phần.
- Dùng kháng sinh tiêu diệt mầm bệnh là vi khuẩn kỵ khí: Kháng sinh họ Aminosid kết hợp Metronidazo và Cephalosporin thế hệ thứ ba.

7.2. Điều trị ngoại khoa

7.2.1. Chỉ định điều trị ngoại khoa

- Có dấu hiệu viêm phúc mạc.
- Điều trị nội không kết quả.
- Mổ khi tình trạng shock của bệnh nhân đã được cải thiện: huyết áp động mạch đo được ở trị số gần hoặc bình thường, áp lực tĩnh mạch trung tâm đo được trên 6 cm nước.

7.2.2. Cách thức mổ

- *Gây mê nội khí quản, đặt ống thông vào dạ dày.*
- *Đường mổ:* đường giữa trên rốn. Đánh giá thương tổn ruột về đại thể để quyết định cách xử trí.

Vai trò của phẫu thuật bao gồm:

- Loại bỏ ruột bị tổn thương không có khả năng hồi phục.

- Loại bỏ hậu quả của viêm phúc mạc do thủng ruột.
- Làm xẹp ruột, loại bỏ dịch viêm trong lòng ruột.

Đã có những cách điều trị sau:

- *Tại Bệnh viện nhi Trung ương*
  - *Bảo tồn, không cắt ruột:* chỉ định cho tổn thương độ 1:
    + Làm xẹp ruột qua ống thông dạ dày hoặc qua trực- đại tràng.
    + Mở thông dạ dày để hút dịch và làm giảm áp lực ở ống tiêu hoá.
  - *Cắt ruột:* chỉ định khi ruột hoại tử hoặc có nguy cơ hoại tử, bị chít hẹp gây tắc.

Về kỹ thuật: sau khi cắt bỏ đoạn ruột hoại tử, hẹp, làm xẹp ruột và dẫn lưu hai đầu ruột ra ngoài thành bụng theo kiểu nòng súng. Một vài tuần sau mổ khi ruột hết viêm, phục hồi chức năng chỉ định mổ thì hai để nối lại hai đầu ruột.

Cách điều trị trên chóng làm hồi phục ruột, giảm nguy cơ bục miệng nối nhưng dễ gây mất dịch tiêu hoá, nước-điện giải qua đầu ruột dẫn lưu vì đầu ruột dẫn lưu thường ở vị trí cao gần sát góc Treitz. Nếu bồi phụ nước điện giải không đủ sẽ gây tử vong

- *Bệnh viện Nhi đồng I Th. P. Hồ Chí Minh:* Mổ kết hợp Oxy trị liệu.
  - *Bảo tồn không cắt ruột + Oxy trị liệu:*
    + Chỉ định cho tổn thương ruột độ 1, độ 2.
    + Kỹ thuật: Hút hết hơi và dịch từ góc Treitz đến góc hồi manh tràng. Khâu túi ở hỗng tràng cách góc Treitz độ 6 cm để luồn catheter tĩnh mạch số 18 vào lòng hỗng tràng. Nối kim vào nguồn Oxy có áp kế. Bơm Oxy từ 2 đến 4 lít vừa đủ để làm căng phồng toàn bộ ruột non. Rút kim ra và buộc chỉ. Đưa ruột vào lại ổ bụng. Không dẫn lưu ổ bụng nếu thương tổn ruột ở độ 1 và 2. Dẫn lưu ổ bụng nếu thương tổn ruột độ 3, 4.
  - *Cắt và nối ruột ngay + Oxy trị liệu:*
    + Chỉ định cho tổn thương ruột độ 3, độ 4.
    + Kỹ thuật: Chỉ cắt ruột ở đoạn ruột thương tổn không thể phục hồi, để lại đoạn ruột có thương tổn nhẹ hơn và sau khi nối ruột thì bơm oxy như trên.

Phương pháp này giúp tránh cắt ruột nhiều và giúp ruột sớm hồi phục vì theo cơ chế Oxy vào lòng ruột sẽ diệt các vi khuẩn kỵ khí *C. Perfringens* trong lòng ruột nên lượng độc tố β sẽ bị ngừng tạo ra.

- *Dẫn lưu ở phần cuối hồi tràng:*
  - Chỉ định khi ruột non bị tổn thương viêm toàn bộ. Nếu cắt ruột thì hết với ruột non.
  - Kỹ thuật: làm xẹp toàn bộ ruột non qua chỗ dẫn lưu ở phần cuối hồi tràng, nên kết hợp liệu pháp oxy bơm vào lòng ruột và mổ thông dạ dày.

7.3. Điều trị và theo dõi bệnh nhân sau mổ

- *Điều trị sau mổ:*

Tiếp tục điều trị kháng sinh chống vi khuẩn kỵ khí, truyền dịch để nuôi dưỡng đường tĩnh mạch trong những ngày đầu. Cần đặc biệt lưu ý với những bệnh nhân có dẫn lưu hai đầu ruột gây mất nước điện giải nặng. Nuôi dưỡng cho ăn đường miệng và qua đầu ruột dẫn lưu khi ruột hết viêm, nhu động lưu thông trở lại.

- *Theo dõi:*
  - Tình trạng toàn thân: tri giác, nhiệt độ, mạch, huyết áp, bài tiết nước tiểu, tình trạng hô hấp.
  - Tình trạng bụng: bụng trướng sẽ giảm dần, sự phục hồi lưu thông của ruột, dịch ra qua ống thông dạ dày theo dõi số lượng và tính chất dịch, dịch ra từ dẫn lưu ổ bụng, đại tiện cần xem tính chất phân.
  - Các xét nghiệm: điện giải đồ, công thức máu, protein máu.
  - Các biến chứng: cần phát hiện sớm nếu có để xử trí.

7.4. Các biến chứng sau mổ

- *Nhiễm trùng máu: gây tử vong cao*
- *Sau mổ bảo tồn ruột có mở thông dạ dày:* viêm ruột tiếp tục tiến triển.
- *Sau mổ dẫn lưu ruột*
  - Viêm ruột tiến triển tiếp
  - Nhiễm trùng:
    + Vết mổ: có thể gây bục, toác vết mổ
    + Trong ổ bụng: gây áp xe ở mạc treo ruột, ở túi cùng Douglas hoặc viêm phúc mạc toàn thể
  - Chảy máu: tại vết mổ, mạc treo ruột.
  - Rối loạn nước - điện giải.
  - Viêm phổi.
- *Sau mổ nối ruột*
  - Bục, rò miệng nối ruột gây viêm phúc mạc toàn thể.
  - Áp xe trong ổ bụng.
  - Chảy máu.
  - Tắc ruột do dính, dây chằng.
  - Ỉa chảy kéo dài do rối loạn hấp thu và hội chứng ruột ngắn.
  - Hẹp ruột sau này gây bán tắc, tắc ruột.

TÀI LIỆU THAM KHẢO

1. ***Anon.*** Pigbel and tropical disease.

   Papua New Guinea Med J. 1966. 9: 37-38

2. ***Bùi Thế Khải và cộng sự.*** Hình ảnh X quang trong chẩn đoán viêm ruột hoại tử ở trẻ lớn.

   Tủ sách nhi khoa. Bệnh viện Nhi Đồng I-T.P. Hồ Chí Minh. 1982, tr 6-14

3. ***Đặng Phương Kiệt, Vương Văn Hùng.*** Điều tra dịch tễ viêm hoại tử ruột non trong cả nước.

   Y học Việt nam, 1992, 2: 5-10.

4. ***Lê Thanh Hải.*** Nghiên cứu đặc điểm lâm sàng, cận lâm sàng và một số yếu tố tiên lượng trong bệnh viêm hoại tử ruột non ở trẻ em.

   Luận án Tiến sỹ Y học. Hà nội năm 2002.

5. ***Lawrence G, Walker PD.*** Pathogenesis of enteritis necroticans in PNG.

   Lancet, 1976, 1: 125 - 126.

6. ***Nguyễn Thanh Liêm, Nguyễn Danh Tình, Nguyễn Xuân Thụ.*** Điều trị viêm ruột non hoại tử bằng phẫu thuật.

   Kỷ yếu C.T.N.C Viện Bảo vệ sức khoẻ trẻ em, 1990, tr 439 - 441.

7. ***Millar JS.*** The surgical treatment of enteritis necroticans.

   Br.J.Surg. 1981, 68: 481 - 482.

8. ***Nguyễn Văn Minh, Đỗ Hồng Ngọc.*** Yếu tố dịch tễ trong viêm ruột hoại tử ở trẻ em điều trị tại Bệnh viện Nhi đồng I- năm 1981-1982.

   Tủ sách nhi khoa. Bệnh viện Nhi Đồng I.T.P Hồ Chí Minh.1982. tr 34-38

9. ***Pujari BD, Deodhare SG.*** Necrotizing enteritis.

   Br.J. Surg, 1980, 67: 254 - 256.

10. ***Trần Thành Trai.*** Vai trò phẫu thuật trong việc điều trị bệnh viêm ruột hoại tử do Welchia Perfringgens ở trẻ em. Tủ sách nhi khoa. Bệnh viên nhi đồng I-T.P. Hồ Chí Minh, 1982, tr 23-28.

11. ***Bùi Mạnh Tuấn.*** Tổn thương giải phẫu bệnh của VRHT trẻ em.

    Nhi khoa, 1992, 2: 40 - 43.

VIÊM RUỘT THỪA Ở TRẺ EM

1. LỊCH SỬ

Ruột thừa được mô tả lần đầu tiên bởi Leonardo de Vinci vào năm 1492. Còn viêm ruột thừa được mô tả lần đầu bởi Fernel năm 1554. Năm 1711, Heister đã mổ tử thi, mô tả viêm ruột thừa. Năm 1756, Claudius Aymand đã mổ cắt ruột thừa. Năm 1759, Meistivier đã mổ áp xe ruột thừa. Năm 1827, Melier cho rằng ruột thừa viêm thủng là nguyên nhân thường gặp của viêm phúc mạc và là nguyên nhân gây tử vong. Năm 1870, Balzer phát hiện một trẻ 7 tháng tuổi bị chết vì viêm ruột thừa thủng. Năm 1886, Broca mô tả viêm ruột thừa ở trẻ em và Fitz R đã báo cáo tại Hội các thầy thuốc Mỹ về bệnh lý viêm ruột thừa cấp và nêu rõ mổ cắt ruột thừa là phương pháp điều trị viêm ruột thừa. Năm 1889, Mac Burney mô tả triệu chứng của viêm ruột thừa cấp, mô tả điểm đau và đường mổ cắt ruột thừa viêm. Tới nay, điểm đau và đường mổ vẫn mang tên tác giả.

2. GIẢI PHẪU

Ruột thừa là một đoạn ruột tịt của ống tiêu hoá, dài 6 - 8 cm, đường kính từ 5-7 mm. Ở trẻ em, lòng ruột thừa thường rộng và có thể tích khoảng 0,5 - 1 ml. Trong 2 năm đầu sau sinh, ruột thừa có chân rộng và thông với manh tràng qua van Gerlach hình bán nguyệt.

Cấu tạo thành ruột thừa gồm 4 lớp: niêm mạc, dưới niêm mạc, cơ và thanh mạc. Nang bạch huyết nằm ở lớp niêm mạc và dưới niêm mạc. Số lượng các nang bạch huyết thay đổi theo lứa tuổi: trẻ sơ sinh có ít nang bạch huyết, số nang bạch huyết tăng dần theo lứa tuổi của trẻ, cao ở tuổi từ 10-20 tuổi, sau 30 tuổi thì lại giảm dần và teo đi ở người già.

Vị trí ruột thừa trong ổ bụng chủ yếu ở hố chậu phải vào khoảng trên 90% nhưng có tỷ lệ khác nhau về vị trí theo lứa tuổi. Vị trí ruột thừa ở tiểu khung của trẻ dưới 5 tuổi vào khoảng 5 %, còn ở trẻ từ trên 5 tuổi thì chỉ vào khoảng 0,5%. Vị trí ruột thừa ở dưới gan của trẻ dưới 5 tuổi vào khoảng 3 %, còn ở trẻ từ trên 5 tuổi vào khoảng 1,5%. Ruột thừa ở hố chậu trái khoảng 1 %.

Vị trí ruột thừa so với manh tràng: bình thường khoảng 70 - 72%, sau manh tràng khoảng 22 - 29%, ở sau mạc treo hồi manh tràng khoảng %.

Trẻ 5 - 15 tuổi vị trí ruột thừa hầu như bình thường.

3. GIẢI PHẪU BỆNH LÝ

3.1. Đại thể

Chia thành 4 thể: Viêm ruột thừa xung huyết , viêm ruột thừa mủ, viêm ruột thừa hoại tử và viêm ruột thừa thủng.

3.2. Vị thể: chia thành 3 mức độ

- Độ 1: có một hoặc nhiều vết loét niêm mạc, đáy có mủ
- Độ 2:Viêm toàn bộ ruột thừa, loét rộng, sâu, tất cả các lớp phù nề chứa Fibrin và bạch cầu, chưa có tích tụ mủ.
- Độ 3: Viêm toàn bộ ruột thừa cấp tính, nung mủ. Niêm mạc bị phá huỷ, tích tụ máu, mủ, tổ chức hoại tử trong lòng ruột thừa, nhiều áp xe tất cả các lớp.

4. BỆNH SINH

Ruột thừa bị viêm là do 3 loại nguyên nhân: tắc lòng ruột thừa, nhiễm khuẩn và tắc nghẽn mạch máu. Các nguyên nhân này đều có liên quan chặt chẽ với nhau.

4.1. Tắc lòng ruột thừa

Nguyên nhân gây tắc từ bên trong lòng ruột thừa, từ thành ruột thừa, từ bên ngoài ruột thừa đè ép vào.

- Trong lòng ruột thừa: do sỏi phân vào khoảng 30%, do giun đũa hoặc giun kim vào khoảng 4%.
- Thành ruột thừa: Khoảng 60% tắc nghẽn lòng ruột thừa liên quan tới sự phì đại của các nang lympho ở lớp dưới niêm mạc. Các nang lympho đáp ứng với một loạt các tình trạng nhiễm khuẩn như nhiễm khuẩn ở ruột, ở đường hô hấp... Các nang lympho phì đại gây hẹp lòng ruột thừa và nghẽn mạch ở thành ruột thừa.
- Do nguyên nhân bên ngoài: ruột thừa bị co thắt, bị gấp, bị thắt nghẹt do dính hoặc dây chằng.

4.2. Nhiễm khuẩn

Khi lòng ruột thừa bị tắc, niêm mạc ruột thừa vẫn tiếp tục tiết dịch, vi khuẩn chuyển chất nhầy của niêm mạc ruột thừa thành mủ. Vi khuẩn xâm nhập vào tổ chức gây loét niêm mạc rồi xâm nhập qua thành ruột thừa gây viêm ruột thừa mưng mủ cấp. Áp lực trong lòng ruột thừa tăng lên gây cản trở tuần hoàn tĩnh mạch dẫn tới phù nề thành ruột thừa rồi gây huyết khối tĩnh mạch, chèn ép động mạch gây thiếu máu thành ruột thừa rồi làm ruột thừa bị hoại tử thủng.

Vi khuẩn trong viêm ruột thừa cấp được phân loại trên cùng một mẫu bệnh phẩm, thường là các loại: Yếm khí: 78 %, yếm khí + ái khí: 74 %, E.Coli ≈ 33 %, ký sinh trùng: ≈ 33%, Streptoloccus. D. ≈ 12 %.

4.3. Tắc nghẽn các mạch máu ruột thừa

Do các nguyên nhân khác nhau như: thoát vị bẹn nghẹt, nang lympho phì đại gây nghẽn mạch, áp lực tăng ở thành và trong lòng ruột thừa gây tắc các mạch máu nhỏ kết hợp với độc tố của vi khuẩn gây tắc mạch.

5. DỊCH TỄ HỌC

- *Tính chất theo mùa:*

Viêm ruột thừa xảy ra quanh năm, không có sự khác nhau về mùa.

- *Phân theo tuổi:*

Tuổi được chia thành 4 nhóm tuổi sau: Sơ sinh (từ sau sinh tới 31 ngày tuổi), trẻ bú mẹ (từ trên 31 ngày tuổi tới 24 tháng), trẻ nhỏ (từ 25 tháng tới 5 tuổi), trẻ lớn (6 -15 tuổi).

Theo một số thống kê: tỷ lệ gặp viêm ruột thừa tăng dần theo lứa tuổi.Trong tổng số viêm ruột thừa ở trẻ em thì lứa tuổi sơ sinh chỉ chiếm khoảng 0,1%, dưới 1 tuổi chiếm khoảng 0,7%, dưới 2 tuổi chiếm khoảng 2%, dưới 5 tuổi chiếm khoảng 5%. Lứa tuổi hay gặp viêm ruột thừa cấp từ 7 tới 12 tuổi. Tỷ lệ viêm phúc mạc ruột thừa cao nhất ở tuổi 3-4 tuổi.

- *Giới:*

Nam gặp nhiều hơn nữ. Tỷ lệ Nam/nữ từ 1,3/1 tới 1,6/1.

6. VIÊM RUỘT THỪA CẤP Ở TRẺ LỚN, TRẺ NHỎ VÀ TRẺ BÚ MẸ

6.1. Lâm sàng

Cần khám nhẹ nhàng, cẩn thận, kiên nhẫn, có phương pháp để phát hiện hết các triệu chứng.

6.1.1. Triệu chứng toàn thân

- *Sốt*: Hầu hết các bệnh nhân bị sốt. Tỷ lệ không sốt chỉ chiếm từ 17% tới 29%. Trẻ càng nhỏ tuổi thì sốt càng cao, sốt có thể tới 39, 40 độ C.
- *Biểu hiện nhiễm khuẩn qua môi và lưỡi*: biểu hiện ở trên 90% số bệnh nhân
- *Tần số mạch*: mạch thường nhanh hơn trị số bình thường theo lứa tuổi .

6.1.2. Cơ năng

- *Đau bụng:*

Ở trẻ bú mẹ chưa biết nói, phát hiện triệu chứng này bằng các dấu hiệu quấy khóc, bỏ ăn. Với trẻ nhỏ nói được và trẻ lớn thì khai thác được dấu hiệu này. Triệu chứng đau bụng phát hiện được từ 80-100% các bệnh nhân.

- Về vị trí đau khởi phát: Khoảng 60% số bệnh nhân bị đau bụng ngoài vùng hố chậu phải, đặc biệt ở trẻ dưới 5 tuổi. Dần dần đau bụng khu trú lại vùng hố chậu phải tới khoảng 93% các trường hợp. Số bệnh nhân vẫn đau bụng ở vị trí ban đầu và lan sang các vùng khác là những bệnh nhân có vị trí ruột thừa ở vị trí bất thường, nằm ngoài hố chậu phải, đặc biệt hay gặp ở trẻ dưới 5 tuổi.

- Tính chất đau bụng: thường là đau âm ỷ, mức độ tăng dần theo thời gian bị bệnh. Đau dữ dội khi bị thủng ruột thừa viêm.

• *Triệu chứng rối loạn tiêu hoá: Là dấu hiệu thường gặp.*

- Nôn: gặp khoảng 60-80% các trường hợp. Trẻ nhỏ dưới 5 tuổi hay bị nôn hơn trẻ lớn .
- Ỉa lỏng: gặp ở tỷ lệ từ 15-17% các trường hợp, ít gặp ở bệnh nhân lớn mà chủ yếu ở bệnh nhân tuổi nhỏ. Trẻ càng nhỏ tuổi, tỷ lệ bị ỉa lỏng càng cao. Ở bệnh nhân dưới 5 tuổi gặp tỷ lệ ỉa lỏng từ 50- 90% các trường hợp.
- Bí trung đại tiện: gặp ở tỷ lệ khoảng 8%. Dấu hiệu này khó phát hiện ở trẻ nhỏ.
- Triệu chứng tiết niệu: đái dắt, đái buốt. Ở trẻ lớn gặp ở tỷ lệ khoảng 10%, còn ở trẻ nhỏ ở tỷ lệ khoảng 28%.

6.1.3. Triệu chứng thực thể

• *Tình trạng cơ thành bụng:*

- Đau và phản ứng ở hố chậu phải: phát hiện được từ 90-96%.

Ở trẻ nhỏ có thể khám nắn thấy một khối mềm ở vùng hố chậu phải.

Đau và phản ứng có thể ở vị trí khác ngoài hố chậu phải nếu ruột thừa ở vị trí bất thường như ruột thừa viêm quặt ngược sau manh tràng, ở dưới gan, ở hố chậu trái.

- Điểm Mac Burney: đau.
- Dấu hiệu Blumberg và Rovsing là 2 dấu hiệu có tỷ lệ dương tính khoảng 45--60% số bệnh nhân được khám, nhưng chủ yếu khám được ở trẻ trên 5 tuổi.
- Dấu hiệu thích cơ đái chậu: gặp ở tỷ lệ khoảng 10 % số bệnh nhân.
- Thăm trực tràng: khó thực hiện và ít giá trị chẩn đoán ở trẻ nhỏ. Thường làm ở trẻ lớn nhằm phát hiện có áp xe Douglas không?

6.2. Cận lâm sàng

6.2.1. Xét nghiệm bạch cầu

- Số lượng bạch cầu: khoảng10-25% số bệnh nhân có số lượng bạch cầu ở giá trị bình thường còn lại là tăng cao.
- Công thức bạch cầu chuyển trái: gặp ở tỷ lệ 75-91% số bệnh nhân.

6.2.2. X quang

Chụp bụng thẳng đứng không chuẩn bị. Khoảng 80 -88% số bệnh nhân viêm ruột thừa có dấu hiệu bất thường trên phim và có giá trị gợi ý chẩn đoán với các hình ảnh sau: hình một vài mức hơi nước nhỏ ở hố chậu phải gặp khoảng 49-70%,

hình quai ruột dãn gặp khoảng 66-80%, hình mờ đường viền phúc mạc bên phải và mờ biểu hiện có dịch trong ổ bụng. Có thể thấy được hình ảnh mờ-cản quang của sỏi phân ở vùng hố chậu phải.

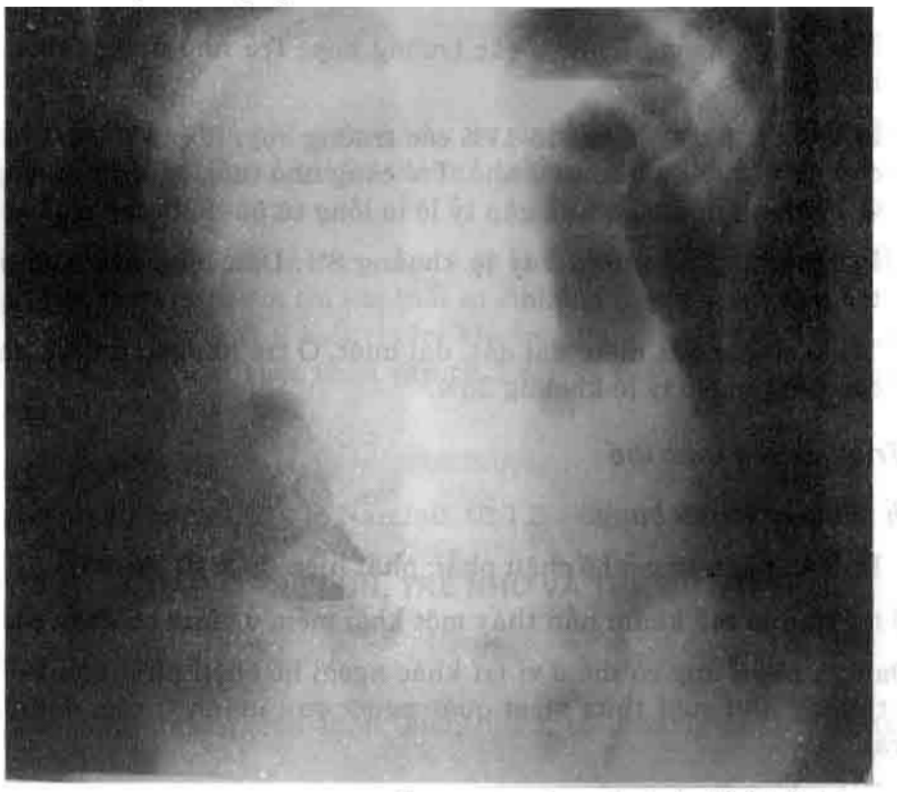

Hình15.1. Chụp bụng không chuẩn bị. Có mức nước hơi nhỏ ở hố chậu phải

6.2.3. Siêu âm

Hình ảnh ruột thừa viêm có thể thấy: ruột thừa không nén ép được, kích thước ruột thừa to hơn bình thường, thành dầy. Trên mặt cắt dọc ruột thừa có hình ống. Trên mặt cắt ngang ,cấu trúc ruột thừa có hình bia bắn. Đo đường kính ruột thừa >6mm. Có thể thấy hình sỏi phân trong lòng ruột thừa, thấy hình ảnh tăng âm ở mạc nối lớn và hình ảnh có dịch ở hố chậu phải, ở trong ổ bụng.

Siêu âm có giá trị chẩn đoán đúng viêm ruột thừa ở tỷ lệ cao.



Hình15.2: Ruột thừa cắt dọc



Hình 15.3: Ruột thừa cắt ngang

6.3. Chẩn đoán

6.3.1. Chẩn đoán

Chủ yếu là khám lâm sàng với triệu chứng đau và phản ứng ở hố chậu phải, có hội chứng nhiễm khuẩn trên lâm sàng và xét nghiệm. Ngoài ra cần làm thêm siêu âm và X quang để tăng các dấu hiệu giúp chẩn đoán viêm ruột thừa và chẩn đoán phân biệt với một số bệnh khác.

6.3.2. Chẩn đoán theo bảng điểm

Có một số tác giả đưa ra bảng điểm để chẩn đoán viêm ruột thừa cấp.

- *Bargy (1982) đưa ra 8 dấu hiệu để chẩn đoán viêm ruột thừa cấp:*
  - Đau bụng xuất hiện tự nhiên ở hố chậu phải.
  - Đau dưới 3 ngày.
  - Nôn.
  - Vẻ mặt nhiễm khuẩn.
  - Nhiệt độ từ 37,5-38^{0}C.
  - Phản ứng cơ thành bụng ở hố chậu phải.
  - Có các dấu hiệu X- quang gợi ý (liệt ruột vùng hồi tràng, hơi ở ruột non, sỏi phân).
  - Số lượng bạch cầu trên 10.000/ mm^3.

Nếu bệnh nhân có 5/8 dấu hiệu trên thì chẩn đoán viêm ruột thừa có độ chính xác đạt 98,5%.

- *Alvaradov A (1986) đưa ra bảng điểm để chẩn đoán viêm ruột thừa cấp:*

Dấu hiệu	Điểm	Dấu hiệu	Điểm
- Đau khu trú hố chậu phải	1	- Dấu hiệu Bumberg	1
- Chán ăn	1	- Sốt	1
- Nôn, buồn nôn	1	- Số lượng bạch cầu tăng	2
- Phản ứng cơ ở hố chậu phải	2	- Bạch cầu chuyển trái	1

Bảng điểm gồm tổng số 10 điểm, 8 dấu hiệu. Nếu bệnh nhân có từ trên 7 điểm được chẩn đoán viêm ruột thừa và có chỉ định mổ. Nếu dưới 6 điểm coi là nghi ngờ cần tiếp tục theo dõi và quyết định cùng với những yếu tố khác. Bảng điểm này tập trung vào yếu tố nhiễm khuẩn.

6.3.3. Những trường hợp khó chẩn đoán do vị trí ruột thừa

- Ruột thừa sau manh tràng: cần chú ý các dấu hiệu sau: Nôn gặp khoảng 56%, vẻ mặt đau, số lượng bạch cầu tăng cao, nắn đau ở sau - trên mào chậu.

- Ruột thừa ở dưới gan: Đau và phản ứng ở dưới bờ sườn phải, X-quang gợi ý chẩn đoán khoảng 50%
- Ruột thừa ở vị trí mạc treo hồi manh tràng: có dấu hiệu tắc ruột, sốt, bạch cầu tăng, X quang thấy có mức nước hơi nhỏ ở hố chậu phải.

6.3.4. Chẩn đoán phân biệt

- Nhiễm khuẩn đường tiết niệu: có thể có đau bụng cấp, sốt, đau khu trú ở hố chậu phải và tiểu khung, có đái buốt, đái rắt. Siêu âm, X quang và xét nghiệm nước tiểu giúp chẩn đoán phân biệt.
- Viêm phổi thuỳ cấp: có bệnh cảnh sốt, đau bụng với phản ứng hoặc co cứng. Cần chụp phổi để chẩn đoán.
- Sốt phát ban: có biểu hiện lâm sàng sốt và đau bụng. Dễ nhầm chẩn đoán, đặc biệt ở trẻ nhỏ.
- Viêm dạ dày - ruột do vi khuẩn, vi rút.
- Viêm gan siêu vi trùng: Viêm gan siêu vi trùng lúc khởi phát cũng có những triệu chứng có thể nghĩ tới viêm ruột thừa.
- Viêm ruột do Crohn.
- Dị tật đường tiết niệu: luồng trào ngược bàng quang - niệu quản, hội chứng hẹp phần nối bể thận - niệu quản bên phải.
- Viêm túi Meckel.
- Lồng ruột.
- Tắc ruột do dây chằng ở hố châu phải: đau bụng cơn và có phản ứng ở hố chậu phải, nôn, nhưng thường không sốt. Siêu âm và X quang giúp chẩn đoán phân biệt.
- Viêm phúc mạc tiên phát.

7. VIÊM RUỘT THỪA CẤP Ở TRẺ SƠ SINH

Ít gặp, khó chẩn đoán. Chẩn đoán trước mổ dựa triệu chứng lâm sàng: Tắc ruột, sốt, khám nắn có một khối nhỏ, mềm ở hố chậu phải. Cần làm thêm siêu âm và chụp ổ bụng không chuẩn bị.

8. VIÊM PHÚC MẠC RUỘT THỪA

Viêm ruột thừa cấp thủng gây viêm phúc mạc khu trú (apxe) hoặc viêm phúc mạc toàn thể.

Tỉ lệ ruột thừa viêm thủng gây biến chứng gặp từ 25 - 47% của tổng số viêm ruột thừa và chiếm tỷ lệ khoảng 60-70 % ở lứa tuổi dưới 5 tuổi.

8.1. Lâm sàng

Bệnh nhân thường tới khám khi đã có triệu chứng trên hai hoặc ba ngày (80 % các trường hợp), nhiều bệnh nhân đã dùng kháng sinh, thuốc giảm đau trước khi đi khám ở bệnh viện.

8.1.1. Toàn thân và cơ năng

Bệnh nhân thường sốt cao, đau bụng vùng hố chậu phải hoặc toàn bộ ổ bụng. Có rối loạn tiêu hoá như nôn, bí trung đại tiện, ỉa lỏng. Có thể có dấu hiệu đái buốt, đái rắt. Tuỳ theo mức độ bệnh mà bệnh nhân có thể ở tình trạng nhiễm trùng, nhiễm độc nặng, có dấu hiệu mất nước, toàn trạng suy sụp.

8.1.2. Khám thực thể

- *Với Ápxe ruột thừa:*

Nắn ở hố chậu phải có một khối mềm - đau. Khối này có thể sát với ai chậu trước trên, mào chậu hoặc tách biệt, nằm ở hố chậu phải hoặc dưới rốn bên phải. Vùng hố chậu phải có phản ứng, còn các vùng bụng khác có thể nắn còn mềm.

Thăm trực tràng: có thể sờ thấy một khối ở thành bên phải trực tràng và đau.

- *Với viêm phúc mạc toàn thể:*

Bụng chướng, nắn có cảm ứng phúc mạc. Nắn vẫn thấy đau nhiều nhất ở vùng hố chậu phải.

8.2. X quang

Với áp xe ruột thừa: có thể thấy hình mức nước - hơi ở vùng hố chậu phải hoặc cạnh hố chậu phải, hình mờ ở vùng hố chậu phải.

Với viêm phúc mạc toàn thể: có hình mờ do có dịch trong ổ bụng, có hình mức nước hơi, mất đường viền phúc mạc bên phải.

8.3. Siêu âm

Thấy được hình ảnh khối áp xe, ruột thừa viêm đã hoại tử. Có dịch trong ổ bụng.



Hình15.4. Áp xe ruột thừa

8.4. Chọc dò ổ bụng

Chọc dò ổ áp xe ruột thừa: nên thực hiện dưới hướng dẫn của siêu âm. Chọc dò để chẩn đoán và điều trị.

8.5. Xét nghiệm

Công thức máu, Hematocrit, điện giải đồ, Ure...

8.6. Chẩn đoán

8.6.1. Chẩn đoán áp xe ruột thừa hoặc viêm phúc mạc toàn thể

Dựa lâm sàng và cận lâm sàng.

8.6.2. Chẩn đoán phân biệt

- Viêm phúc mạc tiên phát do Phế cầu hoặc do nhiễm trùng máu.
- Hội chứng thận hư.
- Viêm phúc mạc mật.
- Viêm ruột hoại tử ở trẻ nhỏ - lớn.
- Viêm tụy cấp hoại tử - xuất huyết.
- Xoắn ruột hoại tử.
- Viêm phúc mạc sau chạm thương bụng.
- Lao phúc mạc.

9. ĐIỀU TRỊ: là cấp cứu ngoại khoa.

9.1. Viêm ruột thừa

- Gây mê nội khí quản
- Đường mổ: Mac Burney hoặc đường ngang theo nếp bụng dưới ở hố chậu phải. Với đường mổ ngang này, sau khi rạch qua lớp da tiếp tục tách các lớp cơ như với đường mổ Mac Burney hoặc theo bờ ngoài cơ thẳng to phải để vào ổ bụng.
- Cắt ruột thừa và kiểm tra có túi thừa Mecken thì cắt bỏ.
- Kháng sinh dự phòng.
- Truyền dịch trong một, hai ngày đầu sau mổ và cho ăn sớm.

9.2. Viêm phúc mạc ruột thừa

- Chuẩn bị trước mổ: tuỳ theo thể trạng bệnh nhân mà có điều trị trước mổ: Bồi phụ nước, điện giải.
- Gây mê nội khí quản.

- Kháng sinh: Trước - trong - sau mổ (Metronidazone + Aminoglycose + cephalosporin).

9.2.1. Áp xe ruột thừa

- Áp xe khu trú - giới hạn rõ ở hố chậu phải, sát gai chậu trước trên. (thường ở trẻ lớn).
- Dẫn lưu ổ áp xe ngoài ổ bụng. Nên làm chọc dò dưới hướng dẫn của siêu âm.
- Áp xe trong ổ bụng, ở tiểu khung và ở trẻ bú mẹ: Mổ như viêm phúc mạc toàn thể.

9.2.2. Viêm phúc mạc toàn thể

- Đường mổ đủ rộng:
  + Nửa trên và dưới rốn khi viêm phúc mạc toàn thể.
  + Bờ ngoài cơ thẳng to phải: khi viêm phúc mạc khu trú ở hố chậu phải.
- Xử trí thương tổn:
  + Cắt ruột thừa.
  + Rửa ổ bụng bằng dung dich NaCl 0,9%, có thể pha dung dịch Betadine tỷ lệ 1%.
  + Dẫn lưu ổ bụng, cũng có thể không dẫn lưu ổ bụng nếu làm sạch và thấm khô ổ bụng.

9.3. Nội soi ổ bụng

- Cho viêm ruột thừa cấp : Để chẩn đoán khi nghi ngờ và cắt ruột thừa qua nội soi. Nếu nội soi không thấy viêm ruột thừa thì không nên cắt bỏ ruột thừa.
- Cho viêm phúc mạc ruột thừa: cắt ruột thừa, hút mủ, rửa ổ bụng.

10. Biến chứng sau mổ

- *Nhiễm trùng:*
  - Vết mổ.
  - Trong ổ bụng: áp xe ở hố chậu phải, ở mạc treo ruột, ở túi cùng Douglas.
  - Rò manh tràng.

Một trong những nguyên nhân gây nhiễm trùng, rò manh tràng là tụt nút chỉ buộc ở gốc ruột thừa hoặc không cắt hết ruột thừa viêm.

- *Chảy máu:*

Trong ổ bụng do tụt nút chỉ buộc mạch ở mạc treo ruột thừa và chảy- tụ máu ở vết mổ.

- *Tắc ruột sau mổ:* Tắc ruột có thể xảy ra sớm hoặc muộn

TÀI LIỆU THAM KHẢO

1. *Alvaradov A.:* A practical score for the early diagnosis of acute appendicitis.

   Ann. Emerg., 1986, 15 : 557-564.

2. ***Bargy F. :*** Appendicite aiguë et péritonite.

   Chirurgie digestive de l'enfant, Doin éditeurs, 1990, pp.516-532.

3. ***Canty T.G., Collins D., Losasso B., Lynch F., Brown C.***: Laparoscopic appendectomy for simple and perforated appendicitis in children: the procedure of choice ?

   J. Pediatr. Surg., 2000, 35 (11), pp. 1582 - 1585 .

4. ***Hoàng Công Đắc.***: Viêm ruột thừa cấp.

   Bệnh học ngoại khoa, Nxb Y học, 1999,1, tr.119-134.

5. ***Kathryn D. Anderson, Robert L. Parry.:*** Appendicitis.

   Pediatric Surgegy. - 5 th ed/ edited by James A. O' Neil, Jr...

   Mosby 1998, volume 1, pp. 1369-1379.

6. ***Phan Thanh Lương, Trần Ngọc Bích, Vũ Huy Nùng.:*** Nghiên cứu đặc điểm lâm sàng, cận lâm sàng và giải phẫu bệnh lý của viêm ruột thừa cấp ở trẻ em.

   Ngoại Khoa, 2003, 2: 27 - 32.

GIUN CHUI ỐNG MẬT

Ở nước ta, tỷ lệ mắc các bệnh ký sinh trùng còn cao, trong đó giun đũa là ký sinh trùng đường ruột phổ biến, đặc biệt ở trẻ em và có thể gây ra những tai biến cần điều trị ngoại khoa như tắc ruột, viêm ruột thừa, giun chui vào ống Wirsung gây viêm tụy cấp, giun chui ống mật với những biến chứng của nó.

1. NGUYÊN NHÂN GIUN CHUI ỐNG MẬT

1.1. Tuổi

Từ 1 tới 15 tuổi, thường gặp từ 3-7 tuổi. Tuổi nhỏ nhất mà chúng tôi đã gặp là 15 tháng.

1.2. Giới: Không khác nhau giữa 2 giới.

1.3. Nguyên nhân thuận lợi

- Điều kiện vệ sinh, dinh dưỡng kém.
- Độ toan dịch vị thấp.
- Sau tẩy giun không đủ liều và ở 1 số loại thuốc như santonin.

2. GIẢI PHẪU BỆNH: Tuỳ theo giai đoạn của giun chui ống mật.

2.1. Giun mới chui lên

- Đường mật dãn tuỳ theo số lượng giun lên, giun còn sống.
- Gan, túi mật bình thường trừ trường hợp giun chui vào cổ túi mật có thể làm hoại tử túi mật.
- Nước mật có trứng giun, vi khuẩn đường ruột nhưng chưa có mủ.

2.2. Viêm đường mật do giun

- Ống mật viêm, dãn chứa giun sống hay chết.
- Nước mật vàng hoặc xanh đục, có mủ.
- Cấy nước mật: vi khuẩn đường ruột.

2.3. Áp xe gan

Thường ở thuỳ gan trái hoặc phân thuỳ sau.

- Gan to, xung huyết hoặc màu sẫm tím mật, có các ổ áp xe đường kính từ 1-3 cm nằm rải rác ở bề mặt gan 2 thùy hoặc có ở mặt dưới gan. Các ổ áp xe có vỏ xơ bọc, chứa mủ và xác giun, có thể thông với đường mật.
- Đường mật ngoài gan: viêm dày, dãn to, có thể có chỗ bị hoại tử. Trong đường mật có giun chết, số lượng từ vài con tới vài chục.
- Nước mật đục, lẫn mủ, có thể có mùi thối.
- Cấy nước mật: E.coli, trực khuẩn giun, trực khuẩn mủ xanh.

3. TRIỆU CHỨNG

3.1. Lâm sàng

3.1.1. Ở giai đoạn sớm

- Đau bụng dữ dội từng cơn, thường đau đột ngột, lúc đau trẻ vật vã, chổng mông. Cường độ cơn đau thường phụ thuộc vào số lượng giun: càng ít giun cường độ đau càng dữ dội.
- Nôn: ra thức ăn, có thể ra giun đũa.
- Khám bụng:
  + Nắn đau và phản ứng ở điểm cạnh ức phải, điểm sườn lưng trái rất đau.
  + Gan, túi mật không to.
- Toàn thân: thể trạng chưa thay đổi, không sốt, không vàng da.

3.1.2. Giai đoạn viêm đường mật: thường sau triệu chứng đầu tiên khoảng một tuần lễ

- Đau bụng giảm hơn, ít cơn đau dữ dội nhưng vẫn đau âm ỷ vùng gan.
- Triệu chứng nhiễm khuẩn toàn thân: sốt cao dao động, môi khô, lưỡi bẩn, mặt hốc hác.
- Khám bụng:
  + Gan có thể to, nắn đau.
  + Có phản ứng ở vùng dưới sườn phải dưới ức.
- Toàn thân: + Ăn uống kém.
  + Gầy sút, giảm cân.
  + Không vàng mắt, vàng da.

3.1.3. Giai đoạn áp xe gan: xảy ra 2, 3 tuần sau khi có cơn đau đầu tiên

- Toàn thân:
  + Gầy sút, có thể có phù nhẹ hoặc suy kiệt.
  + Da xanh, thiếu máu.

+ Ăn uống kém, đái ít.

+ Sốt cao dao động 39°- 40°C.

- Khám bụng:

+ Gan to cả 2 thuỳ,nắn đau. Dấu hiệu rung gan hoặc ấn kẽ liên sườn dương tính.

+ Túi mật: có thể căng, to.

3.2. Cận lâm sàng

3.2.1. Xét nghiệm: công thức máu, máu lắng và một số xét nghiệm khác

- Ở giai đoạn sớm: chưa thay đổi.

- Ở giai đoạn viêm đường mật và áp xe gan:

+ Có thiếu máu: huyết sắc tố, hồng cầu giảm.

+ Bạch cầu cao, đặc biệt đa nhân trung tính và ái toan.

+ Máu lắng tăng rất cao.

+ Trong giai đoạn áp xe gan: ure cao, bilirubin máu có thể tăng, protein huyết thanh giảm, điện di protein: tỷ lệ A/G đảo ngược, chức năng gan bị ảnh hưởng, tỷ lệ prothrombin giảm, transaminase và photphatase kiềm tăng.

3.2.2. X quang: ở giai đoạn viêm đường mật và áp xe gan.

- Chụp gan xa·

+ Bóng gan to.

+ Có thể có phản ứng màng phổi, góc sườn hoành tù.

+ Có thể có mức nước hơi trong gan (do ổ áp xe có vi khuẩn sinh hơi đường ruột).

+ Có thể có mức nước- hơi ở dưới vòm hoành do áp xe gan vỡ.

- Chụp X quang có chuẩn bị:

+ Chụp đường mật bằng tiêm thuốc cản quang có iod bài tiết qua đường mật, sẽ thấy hình đường mật và hình giun trong đường mật là vết đen không ngấm thuốc như hình đường ray xe lửa

+ Chụp đường mật ngược dòng qua nội soi ống soi mềm đường tiêu hoá thấy hình ảnh đường mật và hình giun.

3.2.3. Siêu âm

Có giá trị quyết định trong chẩn đoán, dễ thực hiện, nhanh, siêu âm phải đánh giá:

- Tình trạng đường mật: dãn, vị trí dãn.

- Thành đường mật dày.
- Có hình ảnh giun trong đường mật nếu cắt dọc thể hiện hình đường ray xe lửa,nếu cắt ngang có hình ảnh vòng tròn đồng tâm.
- Tình trạng gan: Kích thước gan và có các ổ áp xe.
- Siêu âm cần được chỉ định sớm, rộng rãi trong đau bụng cấp ở trẻ em có nghi ngờ giun chui ống mật.

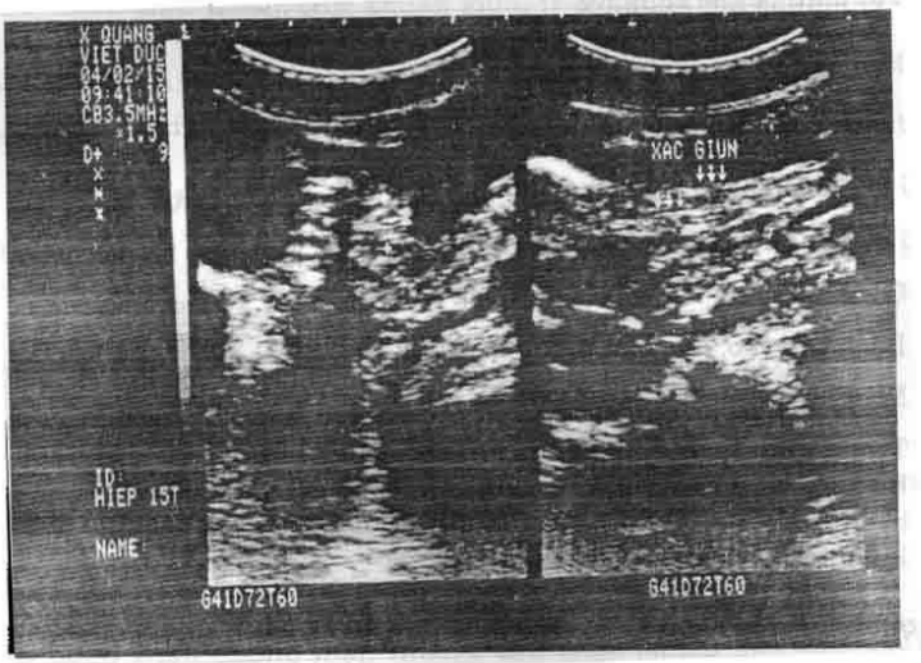

Hình 16.1. Hình ảnh xác giun đũa trong đường mật

4. CHẨN ĐOÁN

4.1. Chẩn đoán giun chui ống mật ở các giai đoạn

4.1.1. Giai đoạn sớm

- Cơn đau bụng vùng dưới ức, đau dữ dội, trẻ chổng mông, lăn lộn khi đau.
- Có phản ứng ở điểm cạnh ức và sườn lưng trái.
- Siêu âm: có hình ảnh giun trong đường mật.

4.1.2. Ở giai đoạn viêm đường mật và áp xe gan

- Tiền sử đau bụng, chổng mông.
- Hội chứng nhiễm khuẩn: sốt cao dao động, bạch cầu cao, máu lắng cao.
- Gan to và đau.
- Siêu âm: gan to, có giun trong đường mật đường, mật viêm dày và dãn to, có thể thấy các ổ áp xe trong nhu mô gan.

4.2. Chẩn đoán phân biệt

4.2.1. Đau bụng giun

Khi giun ở vùng tá tràng. Chẩn đoán dựa siêu âm.

4.2.2. Sỏi mật

Ít gặp ở trẻ nhỏ, có triệu chứng đau bụng sốt, vàng da và chẩn đoán dựa siêu âm.

4.2.3. Tắc ruột cao

- Dấu hiệu nôn: nôn nhiều.
- Có dấu hiệu rắn bò.
- X quang: có mức nước, hơi.

4.2.4. Viêm tuỵ cấp do giun chui ống Wirsung

Xét nghiệm amilase máu và nước tiểu cao.

Siêu âm giúp chẩn đoán xác định.

4.2.5. Lao

Khi áp xe gan gây phản ứng viêm ở màng phổi, bệnh nhân ho, thể trạng suy kiệt dễ chẩn đoán là lao.

Chẩn đoán dựa khai thác kỹ tiền sử đau bụng, sốt. Xét nghiệm công thức bạch cầu ở bệnh lao: tỷ lệ lympho cao, ở áp xe gan: Bạch cầu đa nhân và ưa axid cao.

Siêu âm giúp chẩn đoán xác định.

4.2.6. Viêm thận

Khi bệnh nhân có phù do giảm protein máu, có thể chẩn đoán viêm thận.

Chẩn đoán dựa: – Xét nghiệm nước tiểu.

– Siêu âm gan mật.

4.2.7. Suy dinh dưỡng

Là hậu quả của áp xe gan, nhưng bệnh nhân vào điều trị ở khoa suy dinh dưỡng. Chẩn đoán dựa khai thác kỹ tiền sử, bệnh sử và siêu âm gan mật.

4.2.8. Viêm màng phổi mủ

Ho, sốt, chụp phim phổi có tràn dịch khoang màng phổi.

Chọc dò khoang màng phổi: có mủ. Cấy thường có tụ cầu.

Nếu viêm mủ màng phổi do áp xe gan vỡ lên thì chọc dò hút có dịch mật, xét nghiệm có vi khuẩn đường mật, siêu âm: gan to, có áp xe gan và giun chui ống mật.

5. DIỄN BIẾN CỦA GIUN CHUI ỐNG MẬT

5.1. Điều trị nội

Trước đây, giun chui ống mật được điều trị nội trên cơ sở lý luận: giun chết trong đường mật rồi xác giun bị đẩy xuống tá tràng theo dòng mật chảy, hoặc khi giun đang lên đường mật một phần giun ở trong tá tràng và một phần ở đường mật, khi dùng thuốc dãn cơ Oddi và thuốc lợi mật, áp lực dòng mật chảy có thể đẩy giun xuống tá tràng, do vậy điều trị nội có kết quả tốt ở một số trường hợp.

Nhưng nếu đã có chẩn đoán siêu âm chắc chắn có giun chui ống mật và đặc biệt số lượng giun lên nhiều thì để diễn biến tự nhiên khó có thể tự khỏi, mà điều trị nội khoa đơn thuần thường đưa tới viêm đường mật do giun và áp xe gan với những biến chứng của nó.

5.2. Viêm đường mật do giun tiến triển gây áp xe gan nếu không điều trị

5.3. Áp xe gan do giun có thể gây các biến chứng

Vỡ áp xe vào:

- Khoang màng tim (khi áp xe gan ở thuỳ sau trái).
- Khoang màng phổi (khi áp xe ở hạ phân thuỳ VII).
- Nhu mô phổi (khi áp xe ở hạ phân thuỳ VIII).
- Vào ở bụng gây viêm phúc mạc toàn thể hoặc áp xe dưới cơ hoành.

- *Viêm hoại tử đường mật ngoài gan gây viêm phúc mạc mật*
- *Viêm hoại tử đường mật trong gan tiến triển*
- *Chảy máu đường mật*
- *Viêm chít, hẹp đường mật trong và ngoài gan*
- *Suy kiệt, nhiễm khuẩn máu, suy thận tử vong*

6. ĐIỀU TRỊ

6.1. Chỉ định điều trị

6.1.1. Chỉ định điều trị: nội hay ngoại khoa?

- *Chỉ định điều trị nội khoa:*

Bệnh ở giai đoạn sớm và không có điều kiện làm nội soi.

Điều trị bằng thuốc lợi mật, tẩy giun, thuốc dãn cơ oddi, không nên điều trị kháng sinh vì làm mất dấu hiệu nhiễm khuẩn. Nhưng phải theo dõi chặt chẽ bệnh nhân về:

+ Tiến triển của đau bụng
+ Có xuất hiện hội chứng nhiễm khuẩn: sốt, bạch cầu cao, máu lắng cao
+ Theo dõi siêu âm, đánh giá tình trạng gan, đường mật, giun trong đường mật.

Nếu không kết quả thì phải điều trị kháng sinh ngay và chỉ định mổ.

- *Chỉ định điều trị bằng nội soi:*

Nếu có nội soi thì nên nội soi rút giun khỏi đường mật ngay ở giai đoạn sớm và giai đoạn viêm đường mật.

- *Chỉ định mổ khi:*

+ Điều trị nội khoa hoặc nội soi không kết quả.

+ Giai đoạn áp xe gan, đã có hoặc chưa có biến chứng.

6.1.2. Chỉ định thời gian mổ: cấp cứu hay cấp cứu trì hoãn?

Với viêm đường mật do giun hoặc áp xe gan do giun, nên có điều trị nội khoa chuẩn bị để nâng cao thể trạng, làm bớt dấu hiệu viêm nhiễm, tình trạng toàn thân ổn định hơn. Chỉ mổ cấp cứu khi áp xe gan có biến chứng vỡ vào khoang màng tim, khoang màng phổi, vào ở bụng hoặc chảy máu đường mật nặng

6.2. Điều trị chuẩn bị mổ

- Chống nhiễm khuẩn: kháng sinh liều cao, phối hợp loại kháng sinh tác dụng với trực khuẩn gram âm, vi khuẩn kỵ khí. Các kháng sinh có thể dùng phối hợp.

+ Nhóm cephalosporin thế hệ 3.

+ Nhóm aminoside.

+ Nhóm metronidazole.

- Nâng cao thể trạng.

+ Truyền máu: nếu thiếu máu, dựa công thức máu. Huyết sắc tố, hồng cầu hematocrit.

+ Truyền đạm: dựa protein huyết thanh.

+ Truyền nước, điện giải dựa dấu hiệu mất nước và điện giải đồ.

- Các sinh tố nhóm B,C.

- Tẩy giun.

- Vitamin K: dựa tỷ lệ prothrombin.

6.3. Điều trị phẫu thuật

6.3.1. Gây mê: nội khí quản.

6.3.2. Đường mổ: thường là đường giữa trên rốn.

6.3.3. Nguyên tắc trong phẫu thuật

- Mở ống mật theo chiều ngang ống

- Lấy hết giun, sỏi, trong đường mật.

- Tìm và mở hết các ổ áp xe ở nhu mô bề mặt gan để lấy xác giun và hút hết mủ. Có thể cắt hạ phân thuỳ đối với các áp xe đã vỡ.
- Lấy nước mật cấy vi khuẩn và làm kháng sinh đồ.
- Rửa sạch đường mật trong và ngoài gan.
- Có chụp đường mật trong mổ để xác định lấy hết giun và đường mật lưu thông bình thường,
- Dẫn trong mật chủ bằng dẫn lưu Kehr.
- Dẫn lưu ở rốn gan và cạnh chỗ mở các ổ áp xe.

6.3.4. Một số chỉ định kỹ thuật khác

- Trong chảy máu đường mật.
  + Thắt động mạch gan riêng.
  + Cắt phần gan tương ứng với chỗ chảy máu ở đường mật.
- Trong hoại tử đường mật ngoài gan.
  + Nếu hoại tử nhỏ ở mặt trước, mở đường mật chỗ hoại tử và đặt dẫn lưu Kehr sau khi đã làm sạch đường mật.
  + Có thể dùng mạc nối lớn khâu che phủ phần đường mật hoại tử.
  + Dùng một phần dây chằng tròn chuyển xuống tái tạo lại phần đường mật bị hoại tử nếu phần hoại tử ở mặt trước đường mật ngoài gan.
  + Nếu đường mật ngoài gan bị hoại tử nhiều, không tái tạo lại được thì cái thể cắt bỏ ống mật chủ, đưa 1 quai hỗng tràng lên nối với ống gan chung theo kỹ thuật Roux-en-Y.
- Áp xe gan khu trú ở một phân thuỳ hay ở 1 thuỳ, đường mật vào vùng gan đó bị chít hẹp gây dẫn đường mật phía trên mà không giải quyết được yếu tố gây ứ động thì cắt gan hạ phân thuỳ hoặc phân thuỳ.
- Áp xe gan vỡ vào khoang màng tim, khoang màng phổi: mổ dẫn lưu khoang màng tim, khoang màng phổi kết hợp xử lý tổn thương gan và dẫn lưu đường mật.

6.4. Điều trị sau mổ

- Tiếp tục điều trị:
  + Kháng sinh theo kháng sinh đồ.
  + Hồi sức nâng cao thể trạng.
  + Rửa đường mật qua Kehr nếu còn ra nước mật đục.
  + Chụp đường mật qua kehr từ ngày thứ 7 sau mổ.
  + Rút Kehr khi đường mật lưu thông, hết dị vật.
- Theo dõi kết quả xa:
  + Tẩy giun theo định kỳ.
  + Theo dõi các biến chứng: sỏi mật, hẹp đường mật.

TÀI LIỆU THAM KHẢO

1. ***Trần Ngọc Bích.*** Tác dụng lợi mật của Anisomeles - Ovata R.Br trên người.

   Luận văn tốt nghiệp bác sỹ chuyên khoa cấp I hệ Nội trú các bệnh viện.

   Trường Đại học Y Hà Nội - 1979.

2. ***Trần Ngọc Bích.*** Dùng dây chằng tròn tái tạo lại phần đường mật ngoài gan bị hoại tử.

   Đại hội thành lập Hội Phẫu thuật nhi Hà Nội. Tháng 4-2000, tr 58-64.

3. ***Caroli.J., Corcos. V, et Chirinlou - Motlagh.*** La lithiase intrahépatique.

   Maladies des voies biliaires intrahépatiques.

   Masson & Cie, éditeurs, 1964,Chapitre VIII, p 207 -279

4. ***Hoàng Bội Cung, Phùng Tấn Cường, Nguyễn Xuân Thụ.*** Những nhận xét mới đây về áp xe gan do giun đũa ở trẻ em.

   Y học Việt nam, 1980, 2: 41 - 48

5. ***Nguyễn Trinh Cơ, Nguyễn Như Bằng.*** Áp xe gan ở Việt Nam 593 trường hợp. Y học Việt Nam 1964, 3: 30 - 47.

6. Gauthier T. Pathologie des voies biliaires extrahépatiques en dehors de l'atrésie.

   Chirurgie digestive de l' enfant. Doin éditeurs de Paris 1990, 245-246.

7. ***Nguyễn Thanh Liêm, Vũ Công Vinh, Lê Thu Phương, Nguyễn Xuân Thụ.*** Đối chiếu biểu hiện lâm sàng, hình ảnh siêu âm và thương tổn trong mổ của các bệnh nhân bị áp xe gan do giun.

   Y học thực hành. Kỷ yếu công trình NCKH Viện Bảo vệ sức khoẻ trẻ em 1991-1995, tr 205 - 211.

8. ***Nguyễn Dương Quang, Nguyễn Xuân Thụ.*** Giun chui ống mật ở trẻ em.

   Y học Việt nam, 1962, 2: 3-11.

9. ***Nguyễn Dương Quang, Nguyễn Xuân Thụ.*** Cắt gan do áp xe giun đũa ở trẻ em.

   Y học Việt nam, 1963, 4: 29 - 38.

10. ***Nguyễn Dương Quang***: Áp xe gan đường mật.

    Bách khoa thư bệnh học. Hà Nội 1991, trang 10-11.

BÀNG QUANG LỘ NGOÀI

Bàng quang lộ ngoài (Extrophie vésicale) là dị tật hay gặp nhất trong các dị tật về bàng quang, và thường gặp bàng quang lộ ngoài hoàn toàn.

Bàng quang lộ ngoài hoàn toàn

Gặp ở tỷ lệ 1/10.000 - 1/40.000 trẻ sơ sinh. Thường gặp ở trẻ trai, trẻ trai mắc bệnh gấp ba lần trẻ gái. Dị tật này không có tính di truyền nhưng có thể gặp hai, ba bệnh nhân trong một gia đình. Đây là một dị tật bao gồm dị tật về cơ, xương, bàng quang, niệu đạo, cơ thắt cổ bàng quang, thành bụng, tầng sinh môn và cơ quan sinh dục trong. Cần phải giải thích ngay cho bố mẹ bệnh nhân về mức độ nặng của dị tật.

1. BÀO THAI HỌC

Máng niệu đạo, đáng lẽ nằm ở mặt bụng của củ sinh dục như ở những người bình thường, thì lại nằm ở mặt lưng của củ sinh dục. Phần niệu dục của màng ổ nhớp không thoái triển và ở lại phía trước của phần dưới của thành bụng. Sự sai vị trí này ngăn cản trung bì di chuyển vào giữa ngoại bì và nội bì. Do vậy "sự trung bì hoá" không xảy ra. Sự thiếu hoàn toàn này sẽ tạo ra bàng quang lộ ngoài và các thương tổn phối hợp.

Chẩn đoán được tật bàng quang lộ ngoài bằng siêu âm trước đẻ: hai thận bình thường nhưng không thấy được bàng quang ngay cả khi có nghiệm pháp lợi niệu.

2. LÂM SÀNG

2.1. Bàng quang

Biểu hiện như một tấm màu đỏ nhạt, liên tục với da, nằm ở phần bụng dưới, hình bầu dục to, đường kính từ 2-6cm. Không có rốn mà có thoát vị trong dây rốn (omphalocèle) ở phần trên của tấm này. Nó tương ứng với thành sau bàng quang bị bóc trần. Ở phần dưới, cả hai bên đường giữa, có 2 núm nhỏ mà ở đỉnh núm có lỗ niệu quản, lỗ niệu quản thường mở rộng.

Tấm bàng quang lộ ngoài đau khi sờ vào và dễ chảy máu. Nó có độ dày khác nhau và lồi lên do áp lực ổ bụng đẩy. Cần phải đánh giá khả năng đưa bàng quang lộ ngoài vào ổ bụng và khả năng đóng lại bàng quang.

Về tổ chức học: thành bàng quang bị xơ hoá ít hoặc nhiều và có thể có dị sản của ống tiêu hoá. Sự thoái hoá dưới dạng ung thư biểu mô tuyến có thể xảy ra ở tuổi trưởng thành.

2.2. Cổ bàng quang và niệu đạo

Không hoàn chỉnh, chỉ có phần thành sau và niệu đạo ngắn.

2.3. Cơ quan sinh dục: biến dạng bất thường.

- *Ở trẻ gái:*

Âm hộ rất nhỏ, âm vật bị tách đôi và cách nhau, niệu đạo đổ ra giữa hai tạng cương của âm vật. Âm đạo có nhưng có thể ngắn, lỗ âm đạo bị đẩy ra trước, tử cung và 2 phần phụ bình thường. Hiếm gặp có tử cung và âm đạo đôi.

- *Ở trẻ trai:*

Dương vật to nhưng ngắn và quặt lên phía tấm bàng quang đặc biệt rõ khi cương. Máng niệu đạo nằm giữa ở phía trên hai vật hang, thường là nhìn rõ ụ núi lồi vào giữa máng niệu đạo. Bao qui đầu chỉ có ở mặt dưới và trông giống hình "tạp dề". Phần còn lại của bộ phận sinh dục nam nói chung là bình thường. Tinh hoàn đôi khi ở ống bẹn hoặc lỗ bẹn nông.

2.4. Thành bụng

Bất thường, vùng dưới rốn rất ngắn, hai cơ thẳng to bị tách ra hai bên tương ứng với khoảng cách tách ra của xương mu.

Thường thiếu hụt thành bụng bên và gây ra thoát vị bẹn bẩm sinh.

2.5. Tầng sinh môn

Cũng rất ngắn, lỗ hậu môn bị đẩy ra trước và nhiều trường hợp phần trước cơ thắt mỏng, sự xơ hoá kém chức năng nên dễ bị sa trực tràng. Ngay cả khi không có sa trực tràng nhưng do đau tấm bàng quang lộ ngoài cũng dẫn tới sự mót rặn thường xuyên và gây ra đại tiện kém tự chủ.

2.6. Xương

Xương mu bị tách ra nên không có khớp mu. Xương chậu bị dẹt về hai bên, và hai ổ cối hướng ra ngoài do vậy tạo ra dáng đi của vịt khi trẻ lớn lên. Hiện tượng này có thể tự điều chỉnh dần dần, nhưng nó vẫn lộ một khoảng khá rộng ở mặt trong phía trên đùi và trông xấu khi trẻ gái lớn lên.

Tóm lại: Khám lâm sàng đủ chẩn đoán tật bàng quang lộ ngoài và đánh giá được các thương tổn phối hợp.

Cần giải thích và hướng dẫn cha mẹ bệnh nhân cách săn sóc vệ sinh tại chỗ.

3. CÁC THĂM KHÁM BỔ SUNG

3.1. Siêu âm: tim mạch, hệ tiết niệu.

3.2. Chụp thận có tiêm thuốc cản quang (UIV): để đánh giá chức năng thận, hình thái thận - niệu quản.



Hình 17.1. Bàng quang lộ ngoài, chỉ có một thận - niệu quản, lỗ niệu quản lộ ra, có thoát vị bẹn hai bên



Hình 17.2. UIV của một bệnh nhân sau mổ chữa

4. ĐIỀU TRỊ

Điều trị bàng quang lộ ngoài thể hoàn toàn **rất phức tạp** và kết quả bấp bênh, thường không đạt được ý muốn của gia đình.

Nếu có chẩn đoán siêu âm ở thời kỳ bào thai: **có thể đặt vấn đề** không giữ thai.

Nếu chẩn đoán sau đẻ, cần giải thích rõ với **cha mẹ bệnh nhân** về thời gian điều trị với nhiều phẫu thuật và cần sự cộng tác lâu dài **của gia đình** bệnh nhân.

Có hai loại phẫu thuật:

- Phẫu thuật tái tạo lại bộ phận tiết niệu.
- Phẫu thuật dẫn lưu nước tiểu.

4.1. Phẫu thuật tái tạo

4.1.1. Mục đích của phẫu thuật

- Bảo vệ chức năng thận.
- Điều trị đái không tự chủ.
- Tái tạo lại bàng quang, thành bụng và cơ quan sinh dục.

Đây là một giải pháp lý tưởng, nhưng cần có ba điều kiện:

- Đường tiết niệu phải bình thường.
- Tấm bàng quang không quá dày và có kích thước **đủ rộng để** tái tạo lại bàng quang.
- Phẫu thuật viên phải có kinh nghiệm.

4.1.2. Phẫu thuật

4.1.2.1. Giai đoạn đầu

Thời gian mổ: sớm, trẻ sau đẻ từ 1 giờ - 72 giờ.

Khi mổ sớm: dễ kéo áp tạo lại khớp mu mà không cần mở xương chậu phía sau ở hai bên.

Nếu mổ muộn hoặc trong trường hợp khớp mu toác rộng thì phải mở xương chậu để khâu kéo áp tạo khớp mu. Khâu bằng chỉ nilon.

- Mục đích khâu áp tạo khớp mu để:
  + Áp lại 2 vật hang của dương vật, làm dài dương vật.
  + Áp lại 2 vật hang của âm vật và tạo môi lớn.
  + Di chuyển tầng sinh môn ra sau và cả cổ bàng quang, niệu đạo ra phía sau hơn để ở vị trí bình thường hơn.
  + Dễ đóng lại bàng quang hơn và làm giảm sự căng của thành bụng trước.
- Tái tạo lại bàng quang, cổ bàng quang, niệu đạo tiền liệt tuyến và phục hồi thành bụng trước bàng quang.

  Sử dụng kháng sinh trước mổ và duy trì 7-10 ngày sau mổ.

4.1.2.2. Giai đoạn 2: Lúc trẻ 1 tuổi.

Mổ chữa tật lỗ đái lệch cao theo kỹ thuật Cantwell Ransley.

4.1.2.3. Giai đoạn 3: lúc trẻ 4 tuổi.

Chữa để đái tự chủ, tái tạo lại cổ bàng quang, cơ thắt, mổ theo kỹ thuật của Young Des - Leadbetter.

4.1.2.4. Chữa bổ sung

- Bàng quang bé: Tái tạo nới rộng bàng quang bằng một đoạn hồi tràng hoặc đại tràng sigma ma biệt lập.
- Luồng trào ngược bàng quang- niệu quản: Mổ trồng lại niệu quản theo kỹ thuật Cohen.
- Với trẻ trai bị dị tật lỗ đái lệch cao: mổ làm thẳng-dài dương vật và tạo hình niệu đạo để bệnh nhân tiểu tiện và sinh hoạt tình dục được sau này.
- Với trẻ gái: mổ tạo hình âm hộ để có thể sinh hoạt tình dục sau này.

4.2. Dẫn lưu nước tiểu

4.2.1. Dẫn lưu trong

Là dẫn lưu nước tiểu vào đại tràng. Bệnh nhân đi tiểu qua đường hậu môn. Có nhiều kỹ thuật mổ.

- Kỹ thuật Maydl: trồng cả vùng Trigone vào trực - đại tràng sigma.
- Kỹ thuật Coffey: Mở thông niệu quản vào trực đại tràng sigma với kỹ thuật chống luồng trào ngược.
- Trồng lại hai niệu quản vào quai đại tràng sigma biệt lập và nối đoạn đại tràng sigma này với đại tràng (Montage en Y).

Dẫn lưu nước tiểu vào đại tràng có một nhược điểm lớn là nguy cơ nhiễm khuẩn đường tiết niệu ngược dòng gây suy thận.

4.2.2. Dẫn lưu ngoài

Là chuyển dòng nước tiểu ra ngoài da

- Kỹ thuật Bricker: Mở thông niệu quản ra da qua một đoạn ruột non (hồi tràng) hoặc qua một đoạn đại tràng sigma biệt lập.
- Kỹ thuật mở thông hai niệu quản ra da trực tiếp.
- Kỹ thuật Mitrofanoff: Dẫn lưu bàng quang ra da qua ruột thừa biệt lập.

4.2.3. Bàng quang còn lại sau phẫu thuật chuyển dòng nước tiểu

Nếu bàng quang không còn chức năng chứa giữ nước tiểu thì nên cắt bỏ để tránh sự thoái hoá sau này.

5. SAU MỔ

Với những bệnh nhân có dẫn lưu, chuyển dòng nước tiểu thì phải có sự hướng dẫn cách săn sóc, theo dõi nhiễm khuẩn nước tiểu và chức năng thận.

BÀNG QUANG LỘ NGOÀI THỂ KHÔNG HOÀN TOÀN

Thể bệnh này hiếm gặp, gồm có:

1. BÀNG QUANG LỘ NGOÀI Ở GIỚI HẠN CỦA TẬT LỖ ĐÁI LỆCH CAO

Lỗ ở dưới xương mu rộng và niêm mạc bàng quang lộn ra ngoài, có thể lộn cả niêm mạc có lỗ niệu quản ra.

2. KHE BÀNG QUANG

Bàng quang thông ra ngoài thành bụng bởi một lỗ rò rộng. Cổ bàng quang và niệu đạo bình thường. Điều trị bằng mổ đóng lại đường rò.

3. BÀNG QUANG LỘ NGOÀI CHỈ Ở PHẦN DA

Bàng quang vẫn có chức năng bình thường nhưng phần giữa của vùng dưới rốn có màu nâu nhạt hoặc đỏ nhạt có vẻ như là tấm bàng quang lộ ngoài.

TÀI LIỆU THAM KHẢO

1. ***Cendron. J.:*** Extrophies et autres malformations.
   Urologie pédiatrique.
   Flammarion Médecine-Sciences, 1985, p 190-196.
2. ***Donald R Cooney.:*** Defects of the abdominal wall:
   Pediatric surgery - 5 th ed/edited by James A-O' Neill, Jr...
   Mosby- Years book, In C, 1998, p 1045 -1070.
3. ***John W. Brock, III, James A.O' Neill, Jr.:*** Bladder Extrophy
   Pediatric surgery - 5 th ed/edited by James A-O' Neill, Jr...
   Mosby- Years book, In C, 1998, p 1709 - 1760.
4. ***Gearhart.J.P.:*** Bladder and Cloacal exstrophy.
   Pediatric urology pratice.
   Lippincott Williams-Wilkins, 1999, p 339-363.
5. ***Mollard. P.*** Exstrophies et épispades.
   Précis d'urologie de l'enfant. Masson, Paris, 1984, p 227-255.

XOẮN TINH HOÀN Ở TRẺ EM

1. ĐẠI CƯƠNG

Xoắn tinh hoàn đã được Delasiauve mô tả lần đầu tiên năm 1840. Đây là một cấp cứu ngoại khoa cần được chẩn đoán và điều trị sớm để tránh những biến chứng đáng tiếc như hoại tử tinh hoàn hoặc teo tinh hoàn với tỷ lệ 68%.

Bệnh lý này có thể xảy ra ở mọi lứa tuổi nhưng thường xảy ra ở trẻ sơ sinh với tỷ lệ khoảng 12 - 17% và ở trẻ từ 10 - 14 tuổi.

2. PHÂN LOẠI: chia ba loại:

- Xoắn cả bó mạch thừng tinh gây hoại tử tinh hoàn và mào tinh. Loại xoắn này gặp là chủ yếu.
- Xoắn tinh hoàn đơn thuần: Khi có sự bất thường về cố định mào tinh - tinh hoàn và có một mạc treo giữa mào tinh với tinh hoàn, tinh hoàn có thể bị xoắn quanh mạc treo. Loại xoắn này ít gặp hơn.
- Xoắn phần phụ của mào tinh - tinh hoàn: cũng ít gặp và triệu chứng lâm sàng không nặng nề như hai loại trên.

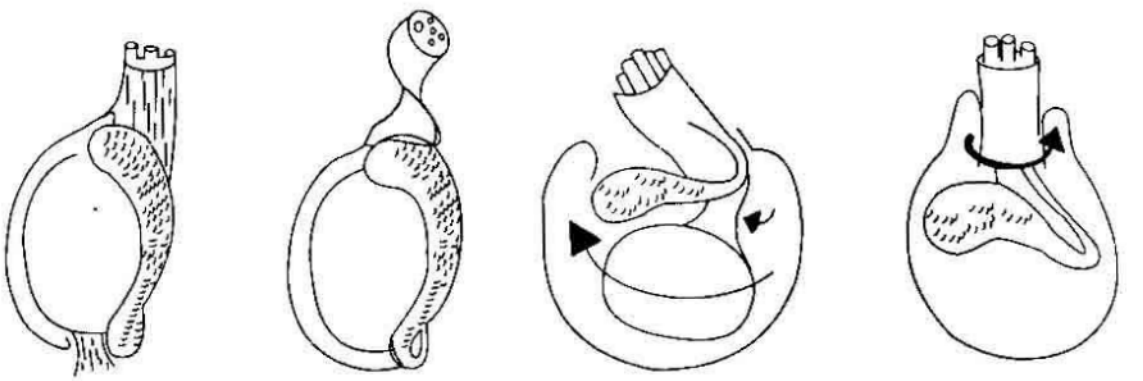

Hình 18.1. Xoắn tinh hoàn
1. Tinh hoàn bình thường; 2. Xoắn toàn bộ tinh hoàn và mào tinh;
3. Xoắn tinh hoàn; 4. Xoắn mào tinh hoàn.

3. THƯƠNG TỔN GIẢI PHẪU BỆNH LÝ

Khi tinh hoàn bị xoắn trên 360^0 thì gây hoại tử tinh hoàn sau 2 giờ bị xoắn trên thực nghiệm và trong khoảng thời gian từ 4 - 6 giờ ở người.

3.1. Về các yếu tố thuận lợi gây xoắn tinh hoàn

Xoắn tinh hoàn thường xảy ra khi tinh hoàn chưa cố định ở túi bìu và di chuyển bất thường đặc biệt khi tinh hoàn nằm trong ống phúc tinh mạc. Xoắn tinh hoàn có thể xảy ra và tự tháo nhiều lần.

Một vấn đề nữa cần được nêu: Thoát vị bẹn cùng bên có liên quan và ảnh hưởng như thế nào với tinh hoàn ?

Đã có công trình chứng minh thoát vị bẹn có thể gây chèn ép vào bó mạch thừng tinh, gây thiếu máu nuôi dưỡng, gây hoại tử tinh hoàn và gây teo tinh hoàn. Cũng có thể khối thoát vị khi di chuyển xuống bìu và lên lại ổ bụng kéo theo sự di chuyển của tinh hoàn trong ống bẹn và tạo ra nguy cơ xoắn tinh hoàn.

3.2. Teo nhỏ tinh hoàn

Có thể xảy ra sau mổ tháo xoắn hoặc sau nhiều lần bị xoắn và tự tháo xoắn. Khi tinh hoàn bên xoắn bị teo thì tinh hoàn bên đối diện cũng có nguy cơ bị teo sau này.

4. TRIỆU CHỨNG LÂM SÀNG

- Đau đột ngột dữ dội vùng bẹn, bìu. Đau khu trú hay lan dọc theo ống bẹn lên hố chậu cùng bên. Đau làm trẻ có xu hướng gấp đùi lại và ít cử động. Trẻ lớn thường tự xác định được vị trí đau. Với trẻ sơ sinh và bú mẹ thì có biểu hiện quấy khóc nhiều.
- Bìu và ống bẹn sưng to, nề, đau. Nếu thời gian bị bệnh lâu thì da có thể có màu đỏ.
- Tinh hoàn bị kéo lên cao phía lỗ bẹn nông, nắn vào tinh hoàn bệnh nhân đau và đau khi nắn dọc theo ống bẹn. Đây là một triệu chứng quan trọng để chẩn đoán.
- Sốt có thể xảy ra sau khi tinh hoàn bị xoắn vài giờ.
- Nôn.
- Tiền sử và bệnh khác phối hợp: cần phải khám và khai thác kỹ như: tình trạng mơ hồ giới tính, có thoát vị bẹn cùng bên, có tinh hoàn chưa xuống bìu ở cùng bên, đã có những đợt đau ở vùng ống bẹn và vùng bìu nhưng tự khỏi...

5. CẬN LÂM SÀNG

Ngoài những xét nghiệm cơ bản. Để chẩn đoán có các khám khác như

- Siêu âm Doppler màu.
- Đồng vị phóng xạ.

6. CHẨN ĐOÁN

6.1. Chẩn đoán xoắn tinh hoàn

Làm thế nào để có chẩn đoán xoắn tinh hoàn đúng và sớm?

Để chẩn đoán xoắn tinh hoàn, có thể dùng siêu âm Doppler màu hoặc thăm dò đồng vị phóng xạ. Trong điều kiện hiện tại ở Việt Nam, chúng tôi thấy chẩn đoán vẫn phải dựa chủ yếu vào lâm sàng với các triệu chứng nêu trên.

6.2. Chẩn đoán phân biệt

- Thoát vị bẹn nghẹt: Thường vẫn nắn thấy tinh hoàn ở ngoài khối thoát vị và nắn không đau.
- Viêm mào tinh hoặc viêm tinh hoàn - mào tinh: Thường ít biểu hiện cấp tính, thường có dịch rỉ ra ở niệu đạo và hay gặp ở bệnh nhân bị hẹp niệu đạo sau hoặc trước do các nguyên nhân khác nhau.
- Viêm nhiễm cấp tính, áp xe ở da, tổ chức dưới da ở vùng ống bẹn, bìu: Da viêm tấy đỏ, sốt cao, vẫn nắn thấy tinh hoàn không đau, chọc dò hút ra mủ.

7. ĐIỀU TRỊ

7.1. Chỉ định

Mổ khi có chẩn đoán xoắn tinh hoàn hoặc nghi ngờ.

Trong mọi trường hợp, khi có biểu hiện bìu to đau cấp tính nếu không chẩn đoán thoát vị bẹn nghẹt thì phải nghĩ tới xoắn tinh hoàn và có chỉ định mổ cấp cứu. Không nên tiền mê để đẩy khối này vào ổ bụng mà nên mổ để đánh giá và xử lý thương tổn kịp thời.

7.2. Cách mổ

- Gây mê nội khí quản hoặc gây tê khe cùng kết hợp Halothane
- Đường mổ: Thường là đường ngang ở nếp lằn bụng-mu cùng bên
- Đánh giá thể loại xoắn và thương tổn để quyết định:
  + Tháo xoắn và cố định tinh hoàn: Khi tinh hoàn sau tháo xoắn có màu sắc trở lại bình thường.
  + Cắt: khi tinh hoàn có dấu hiệu hoại tử.
- Thăm dò bên đối diện: có thể tiến hành và cố định tinh hoàn.

8. THEO DÕI SAU MỔ

Kiểm tra sự phát triển của tinh hoàn được tháo xoắn và cả tinh hoàn đối bên.

TÀI LIỆU THAM KHẢO

1. ***Trần Ngọc Bích.*** Xoắn hoại tử tinh hoàn.

   Nhi Khoa, 1998, 1: 115-117.

2. ***Trần Ngọc Bích.*** Xoắn tinh hoàn ở trẻ em. Chẩn đoán và điều trị.

   Báo cáo khoa học Đại hội Ngoại khoa Việt Nam lần thứ X, năm 1999, tập 1, tr 311-314.

3. ***Besson.R., Sfeir.R., Sarakos.C., Bonnevalle.*** M. La nécrose testiculaire. Complication de la hernie inguinale e'tranglée du gargon.

   Résumé des communications, 53 ème congrès de chirurgie pédiatrique.

   September 1996 C.N.I.T. Paris la defense.

4. ***Bettex M, Kuffer F. Sharli.*** Tumefaction aigué du testicule et du scrotum.

   Précis de chirurgie infantile. Masson 1978, p 281-284.

5. ***George Tryfonas, Assimina Violaki, George Tsikopoulos et al.*** Late postoperative results in treated for testicular torsion during childhood. Journal of pediatric surgery, 1994, 29, 553 - 556.

6. ***John M. Hutson.*** Torsion of the testis.

   Pediatric surgery - 5 th ed/edited by James A-O' Neill, Jr...

   Mosby- Years book, In C, 1998,p 1093 - 1101.

7. ***Mollard. P.*** Malformation diverse du cordon spermatique et du testicule.

   Précis d'urologie de l'enfant.

   Masson, Paris, 1984, 345 - 347.

8. ***Salam Yezbeck and Heidi B. Patriquin.*** Acuracy of Doppler Sonography in the evaluation of acute conditions of the scrotum in Children.

   Journal of pediatric surgery, 1994, 29, 1270 - 1272.

TEO RUỘT NON BẨM SINH

1. ĐẠI CƯƠNG

Teo ruột non bẩm sinh là sự bít tắc hoàn toàn lòng ruột non do các nguyên nhân bẩm sinh. Đây là một trong những cấp cứu hay gặp của phẫu thuật sơ sinh.

Tỷ lệ mắc bệnh khoảng 1-2700 trẻ sơ sinh.

Người đầu tiên mô tả teo hồi tràng là Goeller vào năm 1684. Những báo cáo khác về teo ruột như của Calder năm 1773 và Osiander năm 1779. Năm 1804, Voisin đã mổ mở thông ruột để điều trị teo ruột. Năm 1889, Bland – Sutton đã đề nghị một phân loại về teo ruột. Năm 1894 ,Wamitschek là người đầu tiên cắt nối ruột để điều trị teo ruột nhưng không thành công và tới năm 1911, Fockens mới mổ cắt nối ruột thành công lần đầu tiên.

Trước đây tỷ lệ tử vong của bệnh rất cao. Dần dần với sự tiến bộ của gây mê hồi sức sơ sinh, của kỹ thuật mổ, của chẩn đoán sớm đặc biệt chẩn đoán trước đẻ mà tỷ lệ tử vong giảm nhiều, còn ở tỷ lệ thấp.

Ở Việt Nam, Tỷ lệ chết do teo ruột ở bệnh viện Việt-Đức từ năm 1960-1970 là 80% với 84 bệnh nhân. Ở Viện Nhi, tỷ lệ tử vong trong giai đoạn 1981-1990 là 55% với 46 bệnh nhân và tới năm 2001, tử vong chỉ còn 14,2% với 70 bệnh nhân.

2. SINH BỆNH HỌC

Có hai giả thuyết về nguyên nhân teo ruột.

2.1. Thuyết của Tandler (1902)

Ruột nguyên thuỷ là một ống rỗng. Từ tuần thứ 4 trong thời kỳ bào thai, do sự phát triển của nút liên bào biến ruột thành ống đặc. Từ tuần lễ thứ 9, những xoang rỗng sẽ hình thành trong khối liên bào đó, các xoang nối liền nhau để làm ruột thông nòng trở lại từ tuần thứ 12 trở đi. Teo ruột xảy ra ở những vị trí mà nút liên bào không tiêu đi.

2.2. Thuyết của Low và Barnard (1955)

Cho là tai biến mạch máu mạc treo gây teo ruột. Trên thực nghiệm, thắt mạch máu mạc treo và gây nghẹt ruột ở giai đoạn cuối của thời kỳ thai nghén và sau 14 ngày kiểm tra lại thì thấy teo ruột với những hình thái khác nhau như những thể bệnh quan sát được ở người.

Nguyên nhân gây tai biến mạch máu mạc treo có thể do nghẽn tắc bởi xoắn ruột, lồng ruột, thoát vị bên trong, khe hở thành bụng...

Khi mổ teo ruột, chúng tôi đã gặp một bệnh nhi bị teo ruột gián đoạn, đoạn ruột dưới chỗ teo vẫn có phân xu và bị xoắn hoại tử đoạn ruột có đầu ruột teo. Nguyên nhân teo ruột ở bệnh nhân này chúng tôi nghĩ là do xoắn ruột trong bào thai ở thời kỳ cuối thai nghén.



Hình 19.1. Teo ruột gián đoạn, túi cùng đầu ruột trên giãn to, đoạn ruột dưới có phân xu, bị xoắn và hoại tử một đoạn

3. GIẢI PHẪU BỆNH

- Quai ruột trên chỗ teo:
  + Về đại thể: Đoạn ruột ngay trên chỗ teo thường giãn to, thành dày, nhu động kém. Sự ứ đọng ở đầu ruột trên là điều kiện thuận lợi phát triển vi khuẩn gây bệnh gây viêm ruột, hoại tử, thủng ruột.
  + Về mặt mô học ở đoạn ruột này: Lớp cơ trơn thành ruột tăng sản phì đại, các tế bào cơ trải rộng ra. Các sợi thần kinh cũng dày và to đáng kể đặc biệt là ở đáy của túi cùng trên.
- Đoạn ruột dưới chỗ teo:

Ruột nhỏ bé, xẹp, mềm mại. Có một số nghiên cứu mô học phát hiện ở một số trường hợp, đám rối thần kinh ở thành ruột có biểu hiện chưa trưởng thành. Do vậy nhu động ruột sẽ kém bình thường.

Trong lòng ruột thường có kết thể chắc, màu trắng đục hoặc xanh nhạt. Kết thể này hình như hạt lạc hoặc kết dính thành chuỗi. Một số ít trường hợp có phân xu đặc, dính quánh hơn bình thường.



Hình 19.2. Đoạn ruột trên chỗ teo giãn to thành dày (như dạ dày)
Đoạn ruột dưới bị teo 7 vị trí và nhỏ

4. PHÂN LOẠI TEO RUỘT

Có nhiều cách phân loại nhưng cách phân loại hay được sử dụng là của Grosfeld. Grosfeld chia teo ruột làm 4 loại:

- Loại I: Teo do màng ngăn niêm mạc.

Thành ruột và mạc treo nguyên vẹn nhưng lòng ruột bị gián đoạn, ngăn cách do một màng ngăn cấu tạo bằng niêm mạc của ruột.

- Loại II: Hai đầu ruột teo cách nhau bởi một dây xơ đặc
- Loại III: Teo gián đoạn, được chia làm 2 thể.
  + III. A: Teo ruột gián đoạn hoàn toàn. Hai đầu ruột không dính nhau, mạc treo ruột bị khuyết hình chữ V.
  + III.B: Teo ruột gián đoạn có hình "vỏ táo", "đuôi lợn", "cây thông".

Vị trí teo thường cao, ở hỗng tràng gần góc Treitz. Mạc treo bị thiếu một khoảng rộng. Ruột dưới chỗ teo được nuôi dưỡng bởi một mạch máu mỏng mảnh xuất phát từ động mạc treo màng trên, động mạch đại tràng phải hoặc động mạch hồi đại tràng. Ruột dưới chỗ teo quấn quanh trục mạch máu tạo nên hình dáng đặc biệt giống như "vỏ quả táo gọt", " đuôi lợn" hay "hình cây thông".

- Loại IV. Teo ruột ở nhiều vị trí.

Tỷ lệ teo ruột giữa hỗng tràng và hồi tràng tương đương nhau. Đại đa số là teo một vị trí, còn teo nhiều vị trí chỉ chiếm 5 - 10%.

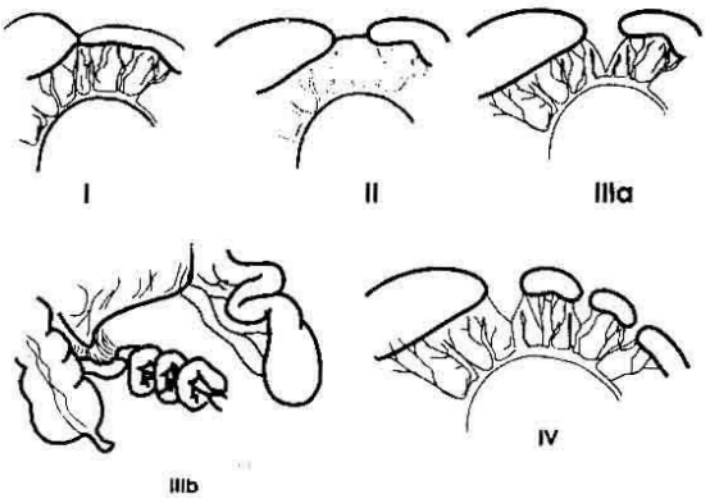

Hình 19.3. Phân loại teo ruột của Grosfeld

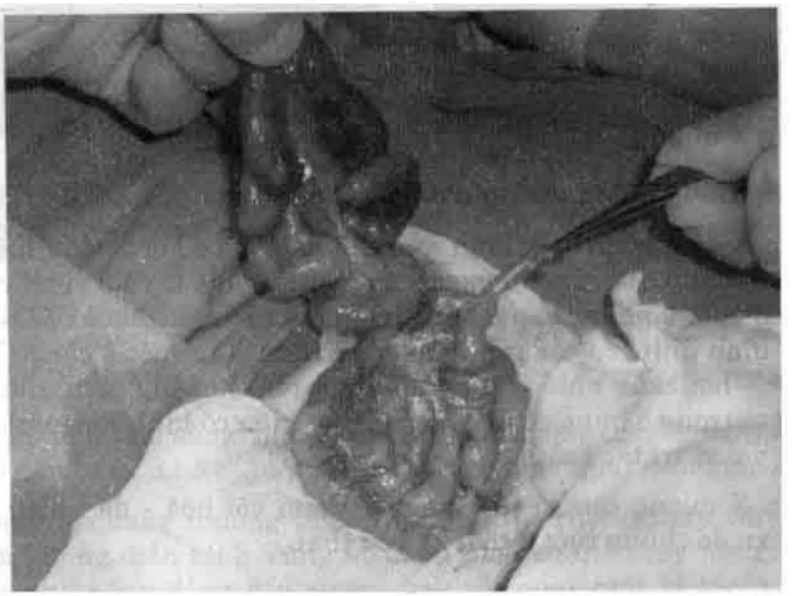

Hình 19.4. Teo ruột 6 vị trí ở hỗng tràng, teo gián đoạn, ruột dưới chỗ teo xoắn quanh trục mạch máu mạc treo, có túi thừa Meckel

5. TRIỆU CHỨNG VÀ CHẨN ĐOÁN

5.1. Triệu chứng lâm sàng

- Đa ối ở mẹ là một dấu hiệu gợi ý trong chẩn đoán tắc đường tiêu hoá.
- Nôn:

Nôn ra dịch mật là triệu chứng bao giờ cũng gặp và thường là triệu chứng có sớm nhất. Nôn xuất hiện sớm khi teo ở hỗng tràng và muộn hơn nếu teo ở hồi tràng.

- Bụng trướng:

Thường trướng bụng sau khi đẻ 12 - 24 giờ. Bụng trướng dần, trướng nhiều và trướng đều nếu teo ở cuối hồi tràng. Ngược lại bụng chỉ trướng trên rốn khi teo ruột ở gần góc Treitz.

Trướng bụng ngay sau đẻ thường gặp ở viêm phúc mạc có thủng ruột trước đẻ.

Có quai ruột nổi, khi kích thích thành bụng có thể có sóng nhu động của ruột - dấu hiệu rắn bò

- Không đại tiện:

Hầu hết các bệnh nhi không đại tiện phân xu. Bệnh nhi có thể tự đại tiện ra một ít kết thể nhầy trắng, chắc, lổn nhổn hoặc các kết thể này có thể được tống ra khi đặt ống thông vào hậu môn và bơm thụt bằng nước muối sinh lý.

Kết thể nhày trắng đục hoặc màu xanh nhạt là một dấu hiệu quan trọng để chẩn đoán tắc ruột hoàn toàn.

Khi thăm trực tràng bằng ngón tay út thấy lòng trực tràng nhỏ, hẹp và không thấy phân xu.

- Vàng da do tăng bilirubin gián tiếp cũng là dấu hiệu thường gặp. Dấu hiệu này thường xuất hiện từ ngày thứ hai sau đẻ.

5.2. Triệu chứng X quang

5.2.1. Chụp bụng đứng thẳng không chuẩn bị

Trên phim X quang thường, hình ảnh các mức nước hơi là dấu hiệu của tắc ruột sơ sinh. Tắc ruột ở cao có số lượng các mức nước - hơi ít và ở vị trí cao, không có hơi trong quai ruột ở phần thấp ổ bụng. Dấu hiệu ba mức nước hơi với chân đế rộng thường là hình ảnh của tắc ruột gần góc Treitz. Tắc ruột ở càng thấp thì số lượng mức nước - hơi càng nhiều. Mờ vùng dưới rốn, khoảng cách giữa các quai ruột dày chứng tỏ trong ổ bụng có dịch. Quai ruột giãn có hình mức nước - hơi lớn nhất tương ứng với vị trí tắc ruột.

Trên phim X quang còn có thể thấy các đám vôi hoá - dấu hiệu của viêm phúc mạc phân xu do thủng ruột ở thời kỳ bào thai.

5.2.2. Chụp đại tràng có cản quang

Có chỉ định khi X quang thường có hình ảnh tắc ruột thấp, chụp nhằm các mục đích:

- Phân biệt vị trí tắc ruột là ở đại tràng hay ở ruột non. Trong tắc ruột non, toàn bộ đại tràng thường nhỏ đều.
- Xác định vị trí của manh tràng để phát hiện sự bất thường về quay và cố định của ruột. Vị trí manh tràng nằm ngay dưới gan là một dấu hiệu bất thường.

5.2.3. Chụp lưu thông ruột

Ít áp dụng cho teo ruột, thường chỉ định cho các trường hợp hẹp ruột, để tìm vị trí hẹp, góp phần chẩn đoán nguyên nhân.



Hình 19.5. Ba mức nước hơi.
Teo hỗng tràng gần góc Treitz



Hình 19.6. Tắc ở cuối hồi tràng.
Nhiều mức nước-hơi

6. CHẨN ĐOÁN PHÂN BIỆT

6.1. Tắc ruột phân xu

- Biểu hiện lâm sàng: bụng trướng đều, thường nôn từ ngày thứ hai sau đẻ. Sờ nắn bụng ở hố chậu phải có thể thấy một quai ruột giãn chứa phân xu
- Chụp X quang thường thấy hình ảnh tắc ruột ở thấp với các mức nước - hơi không điển hình.Vùng hố chậu phải có thể thấy hình ảnh lỗ chỗ, cản quang không đồng đều tương ứng với quai ruột bị tắc, giãn, chứa đầy phân xu.

6.2. Bệnh Hirschsprung

Có dấu hiệu chậm phân xu, bụng trướng dần, có thể nôn, luồn ống thông vào trực-đại tràng hút ra phân xu, nếu thụt tháo đại tràng bằng dung dịch NaCL 0,9% thì tháo ra được nhiều phân xu và hơi, bụng bớt trướng.

Trong thể bệnh vô hạch toàn bộ đại tràng: Có triệu chứng như của tắc ruột non nhưng thụt tháo đại tràng vẫn ra được ít phân xu. Sau thụt tháo, bụng vẫn trướng. Trong trường hợp này, chẩn đoán thường nhầm với tắc ruột và chẩn đoán được trong mổ với kết quả sinh thiết tức thì.

Chụp khung đại tràng thẳng, nghiêng sẽ giúp xác định chẩn đoán.

6.3. Hội chứng nút phân xu

Trên lâm sàng và X quang thường biểu hiện tắc ruột ở thấp.

Thăm trực tràng rỗng, không có phân xu.

Luồn ống thông vào trực tràng, thụt tháo ra một nút phân xu cứng sau đó ra nhiều phân xu và bụng hết trướng.

6.4. Teo trực tràng

Thăm trực tràng bằng ngón tay út hoặc bằng một ống thông. Nếu đầu ngón tay hoặc ống chỉ vào sâu được 2-3 cm rồi dừng lại: Đây là teo trực tràng.

6.5. Teo đại tràng

Triệu chứng của tắc ruột thấp, chụp đại tràng cản quang để chẩn đoán.

6.6. Các nguyên nhân gây tắc ruột non khác

- Hẹp ruột do màng ngăn có lỗ:

Vẫn có đại tiện phân xu. Tuỳ theo vị trí của màng ngăn ở hỗng tràng hay hồi tràng và lỗ thủng của màng ngăn to hay nhỏ mà dấu hiệu tắc ruột biểu hiện sớm hay muộn, trướng bụng ở các mức độ khác nhau. Chụp lưu thông tiêu hoá để chẩn đoán.

- Tắc và hẹp ruột do ruột đôi:

Triệu chứng tắc ruột xuất hiện sau đẻ vài ngày với mức độ tăng dần. Thường vẫn đại tiện phân xu. Nắn bụng có thể thấy một khối tròn nhỏ di động. Siêu âm có thể phát hiện một nang ở thành ruột. Chụp lưu thông tiêu hoá sẽ thấy vị trí ruột đôi gây tắc ruột.

- Tắc ruột do xoắn trung tràng cấp tính:

Thường kèm hẹp tá tràng do dây chằng Ladd. Bệnh cảnh lâm sàng của tắc ruột cao. Chụp lưu thông tiêu hoá xác định chẩn đoán.

- Tắc ruột do xoắn ruột:

Nguyên nhân thuận lợi là do có nang bạch huyết ở mạc treo ruột, do còn túi thừa Meckel dính vào thành bụng.

- Tắc ruột do dính và dây chằng:

Là nguyên nhân ít gặp. Đây là hậu quả của viêm phúc mạc do thủng ruột thai nhi. Chẩn đoán bệnh nếu bệnh nhi có bệnh cảnh tắc ruột kèm với vết vôi hoá trên phim chụp bụng không chuẩn bị. Biểu hiện tắc ruột có thể xảy ra trong thời kỳ sơ sinh, trẻ bú mẹ, trẻ nhỏ...

7. CHẨN ĐOÁN TRƯỚC ĐẺ

Siêu âm trước đẻ ở thai phụ đa ối được thực hiện để phát hiện ra tắc tá tràng và tắc ruột non, nhưng chẩn đoán tắc ruột non có tỷ lệ chẩn đoán đúng thấp hơn so với tắc tá tràng.

Ngày nay, siêu âm trước đẻ đã được thực hiện thường qui để theo dõi thai nhi và để tìm phát hiện các dị tật bẩm sinh với độ chính xác cao.



Hình 19.7. Siêu âm trước đẻ phát hiện các quai ruột non giãn to
Chẩn đoán có tắc ruột

8. CÁC DỊ DẠNG PHỐI HỢP

Có các loại dị tật bẩm sinh phối hợp như : hội chứng Down, bệnh tim bẩm sinh, những dị dạng của thận, cột sống, hệ thần kinh trung ương. Tắc ruột non phối hợp với khe hở thành bụng bẩm sinh (gastroschisis) hoặc thoát vị vùng rốn bẩm sinh (omphalocele) cũng thường xảy ra.

9. ĐIỀU TRỊ

Điều trị bắt đầu ngay sau đẻ nếu có chẩn đoán trước sinh, hoặc khi có những triệu chứng đầu tiên sau đẻ.

Mục đích điều trị là phục hồi sự lưu thông và chức năng của ruột.

9.1. Điều trị trước mổ

Là cần thiết để có được kết quả phẫu thuật tốt.

- Giữ thân nhiệt ổn định, tránh hạ thân nhiệt đặc biệt vào mùa lạnh.
- Nhịn ăn
- Đặt ống thông dạ dày cỡ 8 -10F và hút cách quãng để làm xẹp dạ dày, phần trên của ruột, tránh trào ngược vào phổi.
- Làm các xét nghiệm cần thiết như công thức máu, thời gian máu chảy, thời gian đông máu, nhóm máu, điện giải đồ, khí máu, bilirubin máu nếu bệnh nhi có vàng da.
- Truyền dịch để giữ cân bằng nước, điện giải, thăng bằng kiềm toan. Có thể lấy tĩnh mạch rốn làm đường truyền trong những ngày đầu, thuận tiện cho việc di chuyển bệnh nhân tới các trung tâm mổ nhi.

- Theo dõi lượng nước tiểu để đánh giá sự truyền dịch.
- Cho Vitamin K 1 mg tiêm bắp
- Cho kháng sinh phổ rộng để chống nhiễm khuẩn
- Nếu thể trạng bệnh nhi ổn định, không có viêm phổi thì thời gian chuẩn bị trước mổ từ 4 -10 giờ. Nếu bệnh nhi có viêm phổi nặng, cần điều trị đến lúc tình trạng viêm phổi cải thiện mới tiến hành phẫu thuật.
- Cần xác định các dị tật bẩm sinh phối hợp.

9.2. Gây mê

- Gây mê nội khí quản.
- Đặt ống thông dạ dày hút để tránh trào ngược.

9.3. Phẫu thuật

9.3.1. Cắt và nối ruột ngay thì đầu

Cắt và nối ruột ngay thì đầu được chỉ định cho hầu hết các trường hợp tắc ruột. Lập lại lưu thông của ruột sẽ khó khăn khi có sự chênh lệch lớn đường kính giữa hai đầu ruột trên và dưới chỗ teo.

Đã có nhiều kỹ thuật cắt, nối ruột.

9.3.1.1. Nối bên - bên

Là phương pháp dễ làm, miệng nối rộng, nhưng có nhược điểm là gây ra hội chứng túi cùng của quai ruột tịt nên ngày nay đã bỏ khi mổ sơ sinh.

9.3.1.2. Nối ruột tận - bên

- Kỹ thuật của Bishop - Koop: Nối ruột tận bên và dẫn lưu đầu ruột dưới ra ngoài ở bụng.

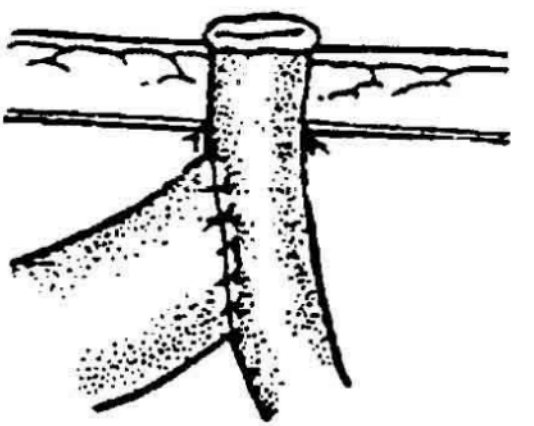

Hình 19. 8. Nối ruột tận - bên kiểu Bishop - Koop

- Kỹ thuật của Santulli: Nối ruột tận - bên và dẫn lưu đầu trên ra ngoài ổ bụng.

  Nhược điểm của phương pháp nối này là mất dịch qua đầu ruột dẫn lưu, đặc biệt khi teo ruột cao gần góc Treitz và cần một lần mổ nữa để đóng kín nơi dẫn lưu ruột.

- Nối ruột tận - bên không có dẫn lưu

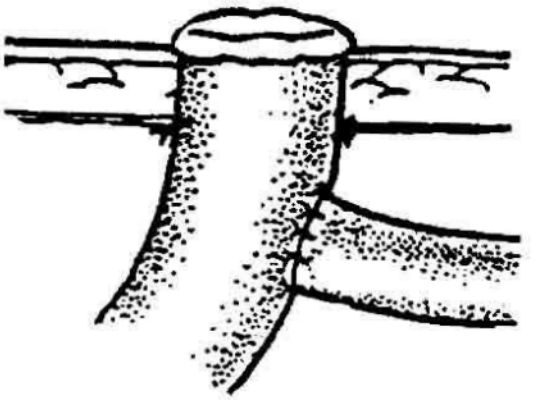

Hình 19.9. Kỹ thuật Santulli

9.3.1.3. Nối ruột tận - chéo

Kỹ thuật này hay được áp dụng

Đầu ruột dưới được cắt chéo 45^0 từ bờ mạc treo vát về phía trên của bờ tự do. Có thể mở dọc thêm bờ tự do để mở rộng thêm đầu ruột dưới.

Mặc dù đầu ruột dưới đã được cắt vát, kích thước 2 đầu ruột vẫn chênh lệch nhau và rất dễ hẹp miệng nối và ứ đọng ở đoạn ruột phía trên miệng nối. Do vậy, nên cắt bỏ đoạn ruột giãn to trước khi nối.

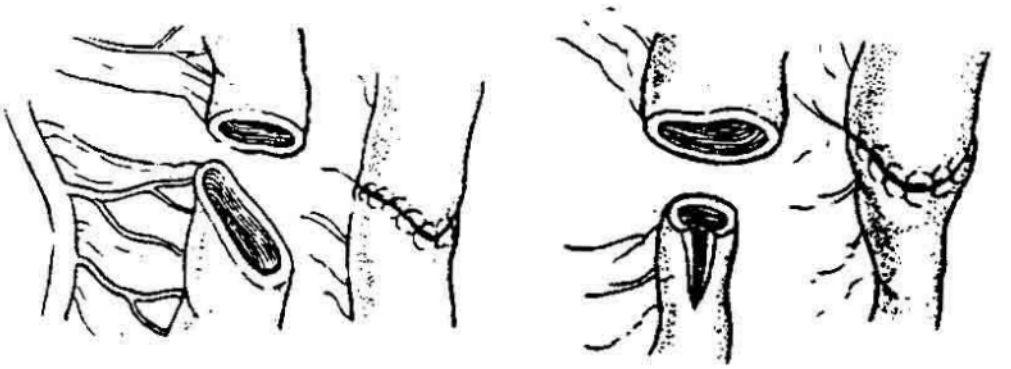

9.3.1.4. Nối ruột tận - tận hoặc tận - chéo sau khi tạo hình nhỏ bớt đầu ruột trên, Có ba kỹ thuật khác nhau

- Kỹ thuật của Thomas

Sau khi cắt bỏ một phần đoạn ruột giãn, cắt ruột dọc theo bờ tự do lên tới góc Treitz. Sau đó khâu vùi đường cắt bằng PDS 5.0 mũi rời hoặc khâu vắt. Nối ruột đầu trên với đầu dưới tận - tận hoặc tận - chéo một lớp mũi rời bằng chỉ 6.0 kim tròn (PDS, Maxon, Vicryl).

Kỹ thuật này hay được áp dụng vì giải quyết được sự chênh lệch đường kính giữa 2 đầu ruột và tránh ứ đọng ở đoạn ruột trên, lưu thông ruột dễ dàng hơn.

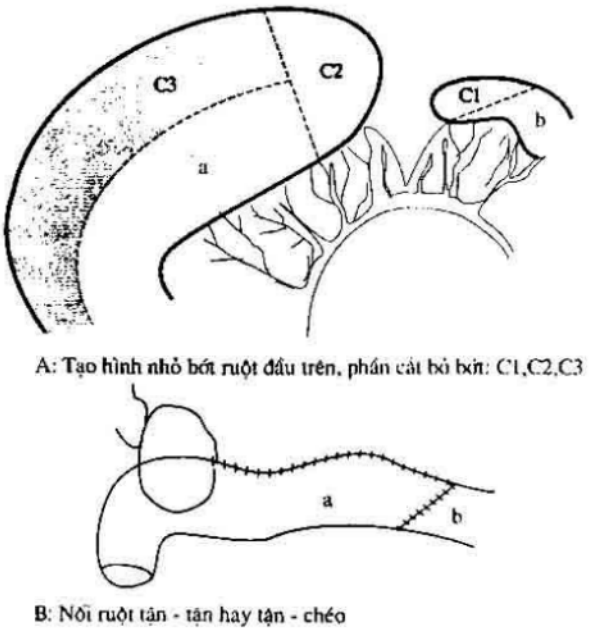

Hình 19.11. Cắt bớt, tạo hình nhỏ đoạn ruột trên, nối ruột tận tận hoặc tận chéo

- Kỹ thuật của Harrrison và De Lorimier:

Là kỹ thuật xếp gấp nếp bờ tự do của đoạn giãn trên chỗ teo để làm nhỏ bớt đường kính đoạn ruột trên. Nhưng nhược điểm của kỹ thuật là có thể gây hẹp lòng ruột.

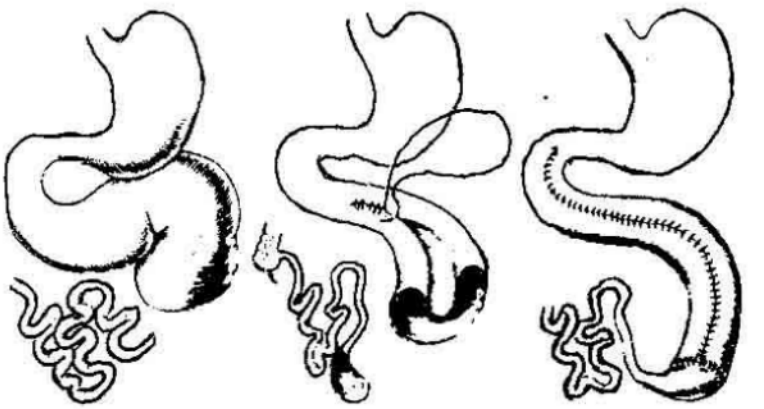

Hình 19.12. Nối ruột tận - tận sau khi xếp gấp nếp bờ tự do đầu trên

- Kỹ thuật của Kimura

Kỹ thuật tạo hình đoạn giãn trên chỗ teo bằng cách cắt bỏ lớp thanh cơ hình elíp ở bờ tự do, chỉ để lại lớp niêm mạc và dưới niêm nguyên vẹn thay cho kỹ thuật xếp gấp nếp bờ tự do.

Kỹ thuật này tránh được nguy cơ hẹp lòng ruột và bục đường khâu.

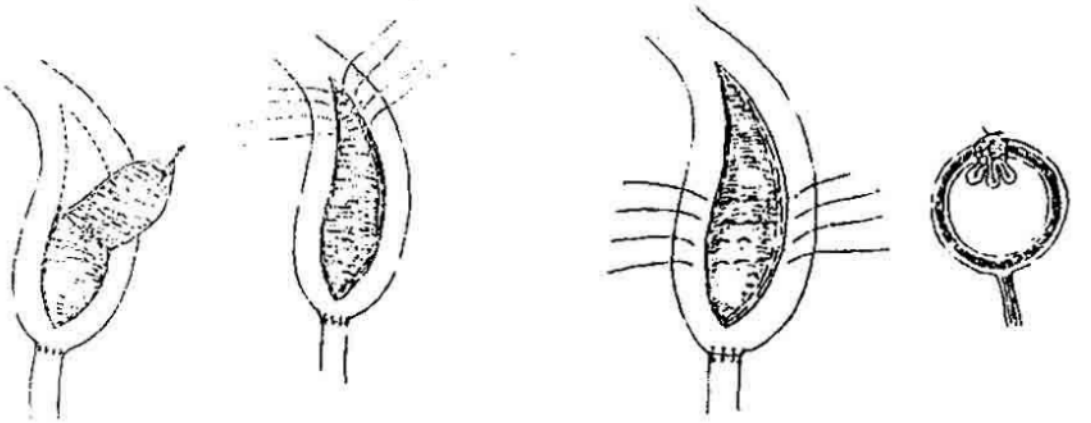

Hình 19.13. Nối ruột tận - tận kiểu Kimura

9.3.2. Dẫn lưu ruột tạm thời ra ngoài ổ bụng



Hình 19.14. Dẫn lưu hai đầu ruột kiểu nòng súng

Chỉ định : *cho các trường hợp:*

- Tắc ruột có biến chứng viêm phúc mạc nặng
- Tắc ruột kèm viêm phúc mạc thai nhi mà ruột dính nhiều và tình trạng toàn thân nặng
- Tắc ruột mà đoạn ruột trên giãn dài, thành ruột nề. Nếu cắt nối ruột ngay thì đoạn ruột giãn bị cắt bỏ nhiều, cắt bớt tạo hình nhỏ đoạn ruột trên và làm miệng nối ruột có nguy cơ bục miệng nối cao.

Chỉ định tương đối phụ thuộc vào điều kiện trong mổ và kinh nghiệm của phẫu thuật viên.

- *Về kỹ thuật:*

Cắt bỏ đoạn ruột giãn, thành dày phía trên và đưa hai đầu ruột ra ngoài theo kiểu nòng súng. Sau khi dẫn lưu ruột, từ ngày thứ 5, 6 sau mổ trở đi, nên đặt ống thông vào đầu ruột dưới (đặc biệt khi dẫn lưu ở hỗng tràng, gần góc Treitz) để bơm dung dịch Oresol, dịch của đường tiêu hoá chảy ra qua đầu ruột dẫn lưu trên và sữa vào lòng ruột để ruột giãn nở, tăng kích thước và hấp thu nước, chất điện giải cùng chất dinh dưỡng, giảm nguy cơ teo lớp nhung mao niêm mạc ruột giúp ruột phục hồi chức năng tốt hơn và dễ nối ruột ở lần mổ sau. Nếu bệnh nhi có thể trạng ổn định, vẫn tăng cân, không có dấu hiệu mất nước điện giải, có thể nối lại ruột sau 3 tháng. Nếu bệnh nhân có dấu hiệu mất nước không bù đủ bằng đường truyền tĩnh mạch, không tăng cân, nên mổ lại sớm để nối lại hai đầu ruột.

9.3.3. Kỹ thuật mổ trong các trường hợp đặc biệt

9.3.3.1. Kỹ thuật mổ các trường hợp tắc ruột sát góc Treitz

Cắt đoạn tá, hỗng tràng bị giãn, mất trương lực. Cần mở dọc D2 tá tràng kiểm tra bóng Vater trước khi cắt bớt để làm nhỏ tá tràng. Tạo hình nhỏ bớt đường kính của tá tràng.

Nối tá - hỗng tràng tận - tận hoặc tận - chéo.

Sau mổ có hai xu hướng: Đặt ống thông vào dạ dày qua mũi - miệng hoặc mở thông dạ dày để làm giảm áp lực trong dạ dày và đoạn ruột trên miệng nối.

Mở thông dạ dày: Cũng có hai cách:

- Dùng một ống thông để trong dạ dày theo kỹ thuật thường quy.
- Dùng hai ống: một ống đặt tại dạ dày và một ống nhỏ cho qua miệng nối xuống hỗng tràng để cho ăn sớm.

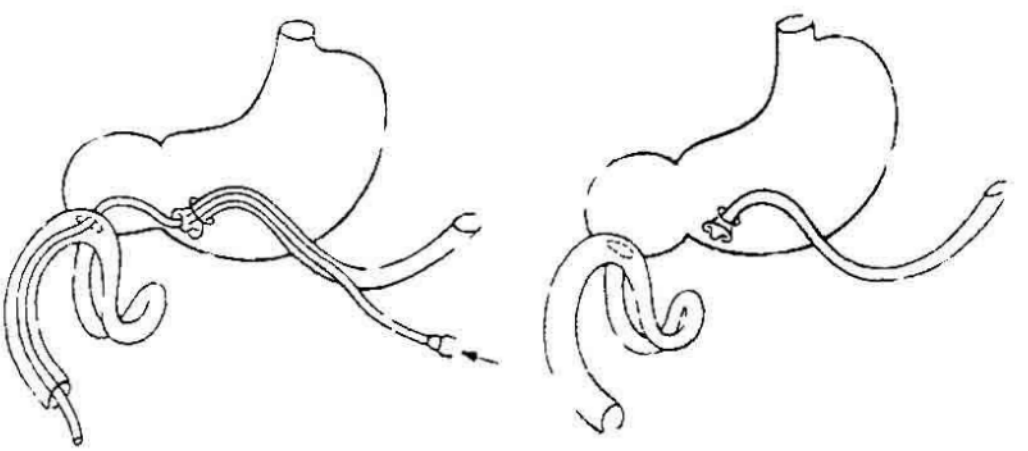

A B

Hình 19.15. Cách mở thông dạ dày. A. Bằng hai ống. B. Bằng một ống

9.3.3.2. Kỹ thuật mổ các trường hợp tắc ruột nhiều vị trí:

Cắt bỏ đoạn ruột teo nhiều chỗ nếu đoạn này ngắn. Nếu khoảng cách giữa các vị trí teo dài thì nên bảo tồn ruột và tạo hình nhỏ bớt đường kính ruột nếu có giãn. Nối ruột tận- tận hoặc nối tận - chéo. Có thể phải thực hiện 2, 3 miệng nối ruột để tránh cắt ruột nhiều.

9.3.4. Điều trị sau mổ

- Duy trì thân nhiệt, sử dụng lồng ấp.
- Cân bằng nước, điện giải, truyền máu nếu cần.
- Nuôi dưỡng tĩnh mạch hoàn toàn trong ít nhất 5 ngày đầu.
- Hút ngắt quãng dịch dạ dày cho đến khi dịch không có mật, khi đó có thể cho trẻ bú với số lượng tăng dần.
- Nếu có ống thông dạ dày đặt qua miệng nối thì bơm sữa qua ống thông từ ngày thứ 3 sau mổ để cho ăn sớm.
- Kháng sinh chống nhiễm khuẩn.

9.3.5. Biến chứng, tử vong sau mổ

9.3.5.1. Biến chứng

- Các biến chứng sớm:

+ Viêm phổi do hít phải dịch dạ dày - thức ăn trào ngược: là biến chứng nặng gây tử vong đặc biệt ở bệnh nhi thiếu tháng, cân nặng thấp. Nôn và trào ngược vào phổi có thể xảy ra trước mổ, những ngày đầu sau mổ, thậm chí 7 - 10 ngày sau mổ, khi lưu thông tiêu hoá đã trở lại tương đối bình thường, đã hết truyền dịch và bệnh nhân được nuôi dưỡng đường miệng.
+ Hẹp - tắc miệng nối ruột: đều được mổ lại sớm sau chẩn đoán. Mổ làm lại miệng nối
+ Viêm phúc mạc do bục miệng nối hoặc do khâu gây thủng ruột khi đóng thành bụng. Mổ làm lại miệng nối, khâu lỗ thủng hoặc dẫn lưu hai đầu ruột ra ngoài ổ bụng tạm thời.
+ Toác thành bụng sau mổ: Do có nhiễm khuẩn, thành bụng mỏng, do kỹ thuật khâu.
+ Các trường hợp rò miệng nối được điều trị nội khoa kết hợp nuôi dưỡng tĩnh mạch. Phẫu thuật lại khi tình trạng rò không cải thiện,.

- Các biến chứng muộn:

+ Tắc ruột sau mổ do dính hoặc dây chằng, thoát vị bên trong.
+ Hội chứng kém hấp thu kéo dài sau mổ cũng là một biến chứng tương đối phổ biến. Nuôi dưỡng tĩnh mạch hỗ trợ cho đến khi chức năng của ruột phục hồi.

+ Hội chứng ruột ngắn xảy ra ở những bệnh nhi bị cắt mất nhiều ruột, đoạn ruột non còn lại ngắn không đủ để tiêu hoá và hấp thu thức ăn, đặc biệt là trong trường hợp không còn van hồi manh tràng. Điều trị bằng chế độ ăn uống đặc biệt và nuôi dưỡng đường tĩnh mạch hỗ trợ. Nếu cách điều trị trên không kết quả thì cần phẫu thuật bổ sung làm tăng chiều dài ruột non.

+ Hội chứng túi cùng (Nếu nối ruột bên bên) với các dấu hiệu tiêu chảy, tiêu phân mỡ, thiếu máu hồng cầu to, suy dinh dưỡng, trướng bụng. Có thể viêm loét và thủng túi cùng. Chụp lưu thông ruột thấy ruột giãn và nhu động kém trên chỗ nối ruột thì nên được phẫu thuật lại, cắt nối ruột tận tận.

9.3.5.2. Tử vong sau mổ

Thường là do biến chứng bục miệng nối gây viêm phúc mạc, viêm phổi nặng, bệnh nhân cân nặng thấp và có dị tật hoặc bệnh nặng phối hợp.

Để tiên lượng khả năng sống của bệnh nhi sau mổ, Nixon và Tawas chia bệnh nhi thành 3 nhóm dựa vào cân nặng và các dị tật phối hợp.

Nhóm A: Cân nặng khi đẻ 2500g và không có các dị tật quan trọng phối hợp.

Nhóm B: Cân nặng khi đẻ 1800 - 2500g, hoặc có các dị tật phối hợp ở mức độ trung bình.

Nhóm C: Cân nặng khi đẻ < 1800g hoặc phối hợp với các dị tật nghiêm trọng.

Nhóm C có tỷ lệ sống là 32%, nhóm A và B có tỷ lệ sống là 81%.

9.3.6. Kết quả lâu dài

Nếu các bệnh nhân không bị các biến chứng nặng, ruột bị cắt bỏ ít, hầu hết các bệnh nhân vẫn có sự phát triển bình thường về thể lực, trí tuệ và có cuộc sống bình thường.

TÀI LIỆU THAM KHẢO

1. ***Nguyễn Văn Đức.:*** Teo ruột non.

   Phẫu thuật bụng ở sơ sinh và trẻ em, 1989, tập 1, tr 46-52

2. ***Frederick j. Rescorla.:*** Meconium Ileus.

   Pediatric surgery - 5 th ed/edited by James A-O' Neill , Jr...

   Mosby- Years book, In C, 1998, p 1159 – 1172

3. ***Goutail - Flaua. M. F.:*** Syndrome du grêle court.

   Chirungie digestive de l'enfant.

   Doin éditeurs, 1990. p 51 - 64.

4. ***Grosfeld J.L, Ballantine T.V.N., Shoemarker R.:*** Operative management of intestinal atresia and stenosis based on pathologic findings.

J. Pediatr. Surg, 1979, 14(3) p 368

5. ***Grosfeld J.L.:*** Jejunoileal Atresia and stenosis

Pediatric surgery - 5 th ed/edited by James A-O' Neill , Jr...

Mosby- Years book, In C, 1998, p 1145-1158

6. ***Gruner. M, Belas, M, Hervé J- M:*** Atrésies et sténoses congénitales du jejuno - ileon.

Chirurgie digestive de l'enfant. Doin éditeurs, 1990. p 383 - 398.

7. ***Howard C. fieston.:*** Other causes of intestinal otrustruction,

Pediatric surgery - 5 th ed/edited by James A-O' Neill, Jr...

Mosby- Years book, In C, 1998, p 1215 – 1222.

8. ***Keith. T. Oldham:*** Atresia, stenosis, and other obstructions of the colon.

Pediatric surgery - 5 th ed/edited by James A-O' Neill , Jr...

Mosby- Years book, In C, 1998, p 1361 – 1368.

9. ***Nguyễn Kỳ Minh, Nguyễn Thanh Liêm.:*** Kết quả điều trị teo hỗng hồi tràng - Kinh nghiệm qua 70 trường hợp.

Y học thực hành, 2002, 410(2), tr 32-34.

10. ***Robert J. Touloukian, E. Ide Smith.:*** Disorders of rotation and fixation.

Pediatric surgery - 5 th ed/edited by James A-O' Neill, Jr...

Mosby- Years book, In C, 1998, p 1199 - 1214.

11. ***Sheldon J, Bond, Diller B, Groff:*** Gastrointestinal Duplications

Pediatric surgery - 5 th ed/edited by James A-O' Neill , Jr...

Mosby- Years book, In C, 1998, p 1257 - 1268.

TẮC TÁ TRÀNG

1. ĐẠI CƯƠNG

Tắc và hẹp tá tràng là bệnh lý tương đối hiếm gặp. Tỷ lệ mắc từ 1/40.000 tới 1/10.000 trẻ sơ sinh. Tỷ lệ mắc bệnh ở nam và nữ tương đương nhau. Bệnh biểu hiện chủ yếu ở trẻ sơ sinh nhưng có cả ở trẻ bú mẹ, trẻ nhỏ, trẻ lớn thậm chí người lớn. Tắc tá tràng bẩm sinh có thể do nguyên nhân bên ngoài, bên trong hoặc kết hợp cả hai nguyên nhân trên. Bệnh có thể kèm theo các dị tật khác phối hợp.

Tắc tá tràng được Candler mô tả đầu tiên năm 1733.

Năm 1818, Tiedemann là người lần đầu mô tả tắc tá tràng do tuỵ nhẫn. Năm 1905, Vidal đã mổ cứu sống một bệnh nhân bị tắc tá tràng do tuỵ nhẫn bằng nối dạ dày với hỗng tràng. Năm 1914, Ernst đã nối tá hỗng tràng với kết quả tốt ở một bệnh nhân bị màng ngăn niêm mạc ở D2.

Điều trị tắc tá tràng do tuỵ nhẫn được Gross dùng phương pháp nối tá- hỗng tràng vào năm 1944 và sau đó là phương pháp nối tá tá tràng ra đời và vẫn ứng dụng cho tới ngày nay.

Những dị tật hiếm gặp khác của tắc tá tràng là tắc tá tràng do tĩnh mạch cửa được mô tả lần đầu năm 1921. Tắc tá tràng dây chằng Ladd là nguyên nhân hay gặp và được Ladd mô tả lần đầu năm 1932 và nêu phương pháp điều trị năm 1936.

Từ đầu thế kỷ thứ 19, để chữa bệnh này chỉ có hai phương pháp: mở thông dạ dày hoặc mở thông tá tràng nhưng kết quả chết 100%. Năm 1929, Kaldor tìm trong y văn có 250 bệnh nhân tắc tá tràng, tới năm 1931 mới có 9 bệnh nhân được cứu sống.

Tại khoa ngoại Viện Nhi từ tháng 1/1977 đến tháng 3/1983 có 23 bệnh nhân bị tắc tá tràng thì tỷ lệ tử vong chung là 73,6% và do phẫu thuật là 52,6%. Còn tại Việt Đức từ năm 1960 đến 1974 có 41 bệnh nhân tắc tá tràng thì tỷ lệ tử vong 51,8%.

Sau đó nhờ tiến bộ của gây mê hồi sức và kỹ thuật mổ nên tỷ lệ tử vong giảm dần. Vào những năm 60, tỷ lệ tử vong chung khoảng 50%. Tới ngày nay, tỷ lệ sống sau mổ theo y văn nước ngoài đã đạt tới 90%.

Các kỹ thuật điều trị khác như tạo hình nhỏ tá tràng dãn phía trên trước khi nối tá tá tràng hoặc cắt màng ngăn bằng Laser qua nội soi và nội soi ổ bụng để chữa tắc tá tràng do dây chằng Ladd đã được ứng dụng.

Một tiến bộ quan trọng khác nữa là chẩn đoán trước đẻ bằng siêu âm. Năm 1975, Lovenday, Barr và Aitken lần đầu chẩn đoán tắc tá tràng trước sinh và cho tới nay thì chẩn đoán trước sinh đã được thực hiện thường quy. Chẩn đoán siêu âm có thể thực hiện từ khi thai 15 tuần, nhưng thường chẩn đoán lúc thai được 7 - 8 tháng.

2. VÀI NÉT VỀ GIẢI PHẪU TÁ TRÀNG

Tá tràng đi từ môn vị tới góc tá - hỗng tràng, nằm sát thành bụng sau, trước cột sống, hình chữ C, ôm lấy đầu tụy, chia thành bốn đoạn D1, D2, D3, D4. Chỉ có 2/3 đầu của D1 là di động có phúc mạc tạng bao bọc, còn 1/3 dưới của D1 và D2, D3, D4 là các đoạn cố định chỉ có phần thanh mạc ở mặt trước. Ở D2 có hai nhú tá đổ vào: Nhú tá lớn (Vater) có ống mật chủ và ống tuỵ chính đổ vào, còn nhú tá bé ở bên trên nhú Vater độ 3 cm và có ống tuỵ phụ đổ vào. Ở mặt sau tá tràng D1 là ống mật chủ. Ở mặt sau tá tràng D3 là động mạch chủ bụng và tĩnh mạch chủ dưới, còn phía trước D3 là động mạch mạc treo tràng trên.

Do đặc điểm giải phẫu như vậy nên phẫu thuật chữa tắc tá tràng có những điểm cần chú ý, khác với tắc ở ruột non hoặc đại tràng việc cắt nối ruột luôn thực hiện thuận lợi.

3. BỆNH SINH HỌC

Nguyên nhân gây tắc tá tràng có thể từ bên trong hay từ bên ngoài hoặc cả hai loại trên phối hợp.

- *Có hai thuyết giải thích nguyên nhân teo tá tràng.*

  – Thuyết của Tandler (1902):

Trong suốt tháng thứ hai của bào thai, lớp tế bào biểu mô phát triển mạnh trong khi ruột chưa phát triển nên dẫn tới tắc lòng ruột. Điều này đặc biệt xảy ra ở thực quản, tá tràng và trực tràng. Khi ruột phát triển, sự không bào hoá bắt đầu và lòng ruột được thông trở lại vào cuối tuần thứ 8 đến thứ 10. Sự sai lạc trong quá trình không bào hoá gây ra tắc tá tràng. Cùng thời gian này, có thể xảy ra các dị tật của tuỵ, hệ thống đường ống mật-tuỵ ngoài gan.

  – Thuyết mạch máu:

Tắc nghẽn mạch tới nuôi tá tràng gây teo tá tràng. Nguyên nhân tắc mạch có thể do xoắn ruột, lồng ruột...

- *Tắc tá tràng do tuỵ nhẫn:*

Là hiện tượng tá tràng bị bao bọc và chèn ép xung quanh bởi tổ chức của tụy giống như ngón tay đeo chiếc nhẫn.

Tuỵ nhẫn được hình thành là do khuyết tật trong quá trình hình thành tuỵ ở giai đoạn phôi thai.

Thời kỳ bào thai, tụy được hình thành từ hai phần: phần tụy bụng ở bên phải tá tràng, phần tụy lưng bên trái tá tràng. Trong quá trình phát triển, mầm tụy bụng phải quay 180° sang bên trái tá tràng để hoà với phần tuỵ lưng hình thành tụy vĩnh viễn. Tụy nhẫn được hình thành do phần tụy bụng vẫn ở bên phải tá tràng và bị kéo quanh tá tràng hoà vào phần chính của tụy lưng.

4. PHÂN LOẠI TẮC TÁ TRÀNG THEO GIẢI PHẪU BỆNH

4.1. Tắc tá tràng do nguyên nhân bên trong

4.1.1. Teo tá tràng

Chia thành ba thể bệnh theo Gray và Skandalakis:

- Loại 1: Do màng ngăn niêm mạc toàn bộ. Vị trí màng ngăn có thể ở trên nhú Vater nhưng thường gặp ở dưới nhú vater.
- Loại 2: Teo tá tràng gián đoạn nhưng hai đầu ruột tá nối với nhau bằng dây xơ.
- Loại 3: Teo tá tràng gián đoạn. Mạc treo ruột bị khuyết hình chữ V.

Ở thể bệnh này, có thể kết hợp với dị dạng đường mật.

4.1.2. Hẹp tá tràng

4.1.2.1. Do màng ngăn có lỗ

Vị trí màng ngăn có thể trên hoặc dưới Vater.

4.1.2.2. Do tá tràng đôi

4.2. Tắc do nguyên nhân từ bên ngoài

4.2.1.Tắc tá tràng do tuỵ nhẫn

Trước đây, người ta cho rằng tuỵ nhẫn đơn thuần gây tắc tá tràng nên có phương pháp mổ chỉ cắt bỏ vòng tuỵ nhẫn. Sau này người ta thấy tụy nhẫn đơn thuần không phải nguyên nhân gây tắc tá tràng vì nó thường kết hợp với màng ngăn tại vị trí tụy nhẫn. Do vậy đã có thuật ngữ "Tắc tá tràng kèm theo tụy nhẫn" thay cho thuật ngữ "Tắc tá tràng do tụy nhẫn".



Hình 20.1. Tuỵ nhẫn gây hẹp tá tràng

4.2.2. Tắc do dây chằng

4.2.2.1. Dây chằng Ladd

Là nguyên nhân hay gặp nhất. Dây chằng Ladd là một giải phúc mạc đi từ manh tràng ra phía thành bụng sau và chẹt qua phần cuối tá tràng D2 gây hẹp. Đây là hậu quả của quá trình quay và cố định bất thường của ruột.

4.2.2.2. Dây chằng: phát sinh do thủng ruột thai nhi, ít gặp.

4.2.3. Hẹp tá tràng do tĩnh mạch cửa trước tá tràng

Tĩnh mạch cửa trước tá tràng có thể do

- Các vòng nối giữa hai tĩnh mạch nõn hoàn bị tắc bất thường.
- Có bất thường trong quá trình quay của ruột: Đảo lộn vị trí của dạ dày và tá tràng.

Dị tật này hiếm gặp.

4.2.4. Do kìm động mạch

Bình thường thì đoạn ba của tá tràng chạy ngang qua cột sống và nằm trong kìm động mạch: động mạch chủ bụng ở phía sau và động mạch mạc treo tràng trên ở phía trước. Bình thường thì hai động mạch này tạo một góc 45 - 60^0. Khi góc giữa hai động mạch này bị hẹp thì gây chèn ép tá tràng. Góc hẹp do hai nguyên nhân: do tá tràng ở vị trí cao hơn bình thường hoặc do động mạch mạc treo ở vị trí thấp hơn bình thường.

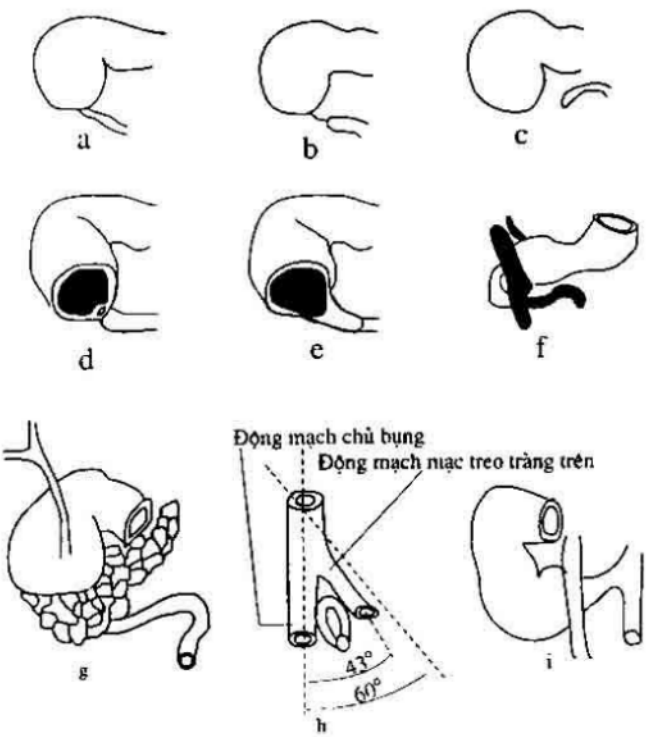

Hình 20.2. Các nguyên nhân gây tắc tá tràng

a. Tắc tá tràng do màng ngăn niêm mạc hoàn toàn.
b. Teo tá tràng gián đoạn, có dây xơ nối hai đầu ruột.
c. Teo tá tràng gián đoạn.
d. Hẹp do màng ngăn có lỗ.
e. Tắc có màng ngăn niêm mạc bị đẩy xuống dưới.
f. Tĩnh mạch cửa trước tá tràng.
g. Tuỵ nhẫn.
h + i. Kìm động mạch.

5. LÂM SÀNG VÀ CẬN LÂM SÀNG

Triệu chứng lâm sàng và cận lâm sàng của tắc tá tràng bẩm sinh đa dạng, phức tạp.

Tiền sử mẹ đa ối, đẻ non từ 25 đến 70%.

- *Chẩn đoán bằng siêu âm trước đẻ:* Hình ảnh dạ dày- tá tràng giãn, chứa đầy dịch.



Hình 20.3. Hình ảnh dạ dày - tá tràng giãn.

- *Chẩn đoán sau đẻ:* Dựa lâm sàng với các triệu chứng nôn, chướng bụng, bất thường về đại tiện phân xu. X quang chụp bụng không chuẩn bị và chụp lưu thông tiêu hoá, siêu âm. Tuỳ theo vị trí tắc, mức độ tắc, thời gian bị tắc, các bệnh phối hợp mà có các dấu hiệu sau.

5.1. Tắc tá tràng hoàn toàn

Bệnh cảnh của tắc tá tràng là hội chứng tắc ruột sơ sinh loại cao.

- Nôn sớm sau khi đẻ: 90% các trường hợp xuất hiện nôn trong ngày đầu tiên sau sinh.
- Đa số nôn ra dịch mật vì vị trí tắc thường ở dưới bóng Vater.

Đối với trường hợp tắc trên bóng Vater, bệnh nhân nôn ra dịch trong hoặc ra sữa. Các trường hợp này dễ nhầm với các bất thường ở dạ dày như tắc môn vị.

- Không có phân xu nếu tắc ở dưới bóng Vater
- Chậm đại tiện phân su hoặc có phân su bình thường khi tắc ở trên bóng Vater.
- X quang: Có hình ảnh đặc hiệu của tắc tá tràng là hình hai mức nước mức hơi: một ở dạ dày (dưới hạ sườn trái, bên trái cột sống), một ở tá tràng (vùng dưới gan, bên phải cột sống), không có hơi trong các quai ruột non. Khi tắc tá tràng ở phần trên D2, D1 thì thường chỉ có một mức nước hơi to của dạ dày và dạ dày giãn.

5.2. Hẹp tá tràng

5.2.1. Hẹp tá tràng có biểu hiện của bệnh cảnh tắc ruột sơ sinh

Khi mức độ hẹp gần như tắc hoàn toàn do màng ngăn có lỗ nhỏ...

- Nôn xuất hiện sớm sau đẻ và thường nôn ra mật

- Phân xu thường có nhưng ít.
- X quang: Trên phim chụp bụng không chuẩn bị tư thế đứng có hình hai mức nước mức hơi điển hình, nhưng vẫn có hơi ở các quai ruột non.

5.2.2. Hẹp tá tràng có bệnh cảnh tắc ruột không điển hình và muộn

Trong trường hợp hẹp tá tràng mức độ vừa và nhẹ như do màng ngăn có lỗ rộng, tuỵ nhẫn, dây chằng Ladd, tá tràng đôi....

Bệnh có thể biểu hiện trẻ sơ sinh nhưng cũng có thể ở trẻ bú mẹ, trẻ nhỏ, trẻ lớn hoặc thậm chí ở người lớn.

- Nôn xuất hiện muộn, thường nôn ra mật.
- Có thể đau bụng vùng trên rốn: biểu hiện ở trẻ nhỏ và trẻ lớn.
- Bệnh xuất hiện từng đợt, có khi thuyên giảm.
- Chụp tá tràng có cản quang và nếu quan sát lưu thông của thuốc dưới màn huỳnh quang có thể xác định được vị trí và mức độ tắc. Từ đó có thể chẩn đoán nguyên nhân gây tắc.



Hình 20.4. Tắc tá tràng ở D1. Chỉ có một mức nước hơi của dạ dày



Hình 20.5. Tắc tá tràng D2, có hai mức nước - hơi, do tuỵ nhẫn kèm màng ngăn niêm mạc.



Hình 20.6. Tắc tá tràng ở cuối D3. Có hai mức nước hơi Mức nước hơi ở dưới có chân đế rộng và nằm ngang cột sống



Hình 20.7. Hẹp tá tràng do màng ngăn có lỗ, tá tràng D2 giãn, hơi có nhiều trong ruột non



Hình 20.8. Hẹp tá tràng do tá tràng đôi. Hình khuyết ở thành tá tràng.

6. CÁC DỊ TẬT PHỐI HỢP

Các dị tật như: hội chứng Down có thể mắc với tỷ lệ 15-30%, dị dạng quay của ruột mắc tới 20%, bệnh tim mạch, dị tật hệ tiết niệu, có thể có các nguyên nhân gây tắc tá tràng, tắc ruột non phối hợp. Chúng tôi đã mổ một bệnh nhân bị hẹp tá tràng do tuỵ nhẫn và dây chằng Ladd, ruột ngừng quay ở 180^0, xoắn trung tràng và có túi Meckel.

7. ĐIỀU TRỊ

Điều trị ngay sau đẻ nếu phát hiện được bệnh trước đẻ bằng siêu âm hoặc khi có triệu chứng đầu tiên của bệnh.

7.1. Chuẩn bị trước mổ

- Giữ thân nhiệt ổn định bằng lồng ấp.
- Bồi phụ nước, điện giải và thăng bằng kiềm toan.
- Đặt lưu ống thông dạ dày và hút cách quãng để tránh nôn trào ngược vào phổi.
- Cho kháng sinh phổ rộng để chống nhiễm khuẩn.
- Tiêm vitamin K (với bệnh nhân sơ sinh).
- Nếu bệnh nhân không có viêm phổi, thời gian chuẩn bị từ 6 đến 12 giờ. Nếu bệnh nhân có viêm phổi nặng cần điều trị kháng sinh và chờ cho tình trạng viên phổi cải thiện mới tiến hành phẫu thuật.

7.2. Phẫu thuật

- Gây mê: Gây mê nội khí quản.
- Đường mở bụng: theo đường ngang dưới sườn phải hoặc đường giữa trên rốn.
- Kiểm tra tá tràng, ruột non và đại tràng và các tạng khác.
- Cần xác định: thể loại tắc tá tràng và các bệnh phối hợp.
  + Vén gan lên trên để bộc lộ tá tràng phần giãn nhất và kiểm tra dọc tá tràng cho đến mạc treo đại tràng ngang.
  + Giải phóng góc đại tràng phải, kéo đại tràng ngang xuống dưới, phẫu tích toàn bộ tá tràng nằm ở bên phải cuống mạc treo tràng trên.
  + Bộc lộ tá tràng D3 và D4.
- Tuỳ thuộc vào vị trí và nguyên nhân gây tắc mà có các kỹ thuật mổ khác nhau.

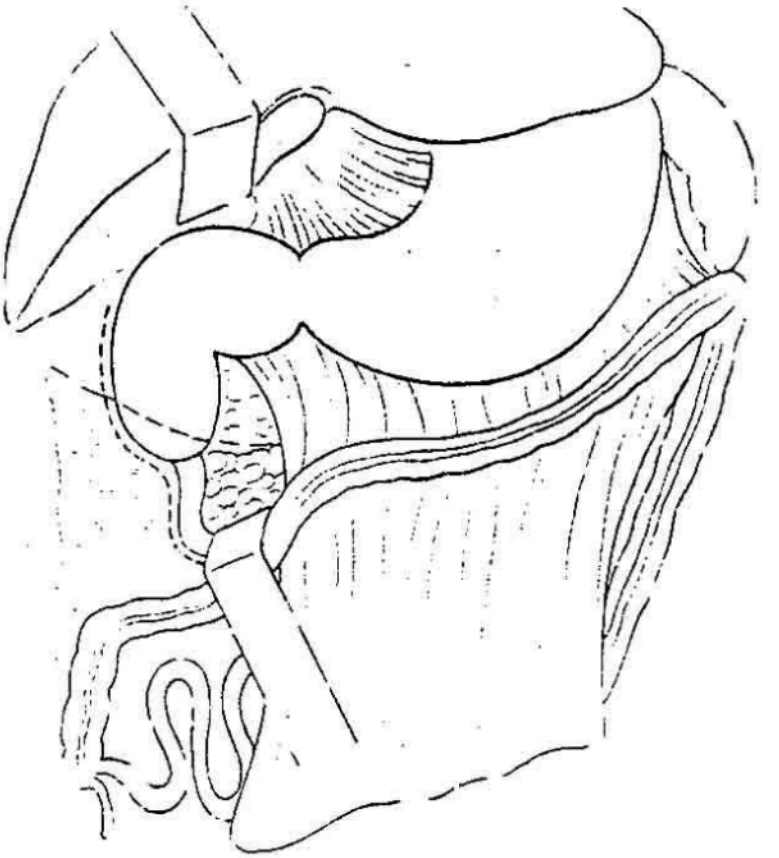

Hình 20.9. Tìm chỗ tắc sau khi hạ góc đại tràng phải xuống

7.2.1. Các kỹ thuật

7.2.1.1. Nối tá - tá tràng

- Chỉ định cho các trường hợp:
  + Tắc do teo tá tràng ở D1, D2.
  + Tắc tá tràng do tụy nhẫn.
- Kỹ thuật:
  + Nối tá tràng bên - bên ở mặt trước.
  + Khâu nối hai lớp bằng chỉ 6/0 chậm tiêu (PDS, Vicryl).
  + Có thể tạo hình làm nhỏ bớt đường kính đoạn tá tràng giãn phía đầu trên và nối tận tận với đầu dưới.

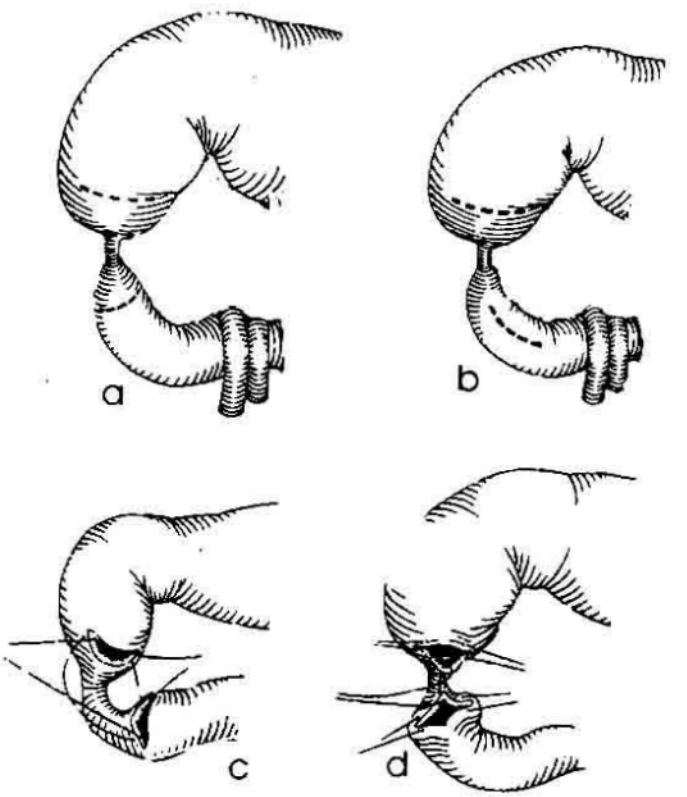

Hình 20.10. Nối tá tá tràng bên bên khi mổ tắc tá tràng do tuỵ nhẫn

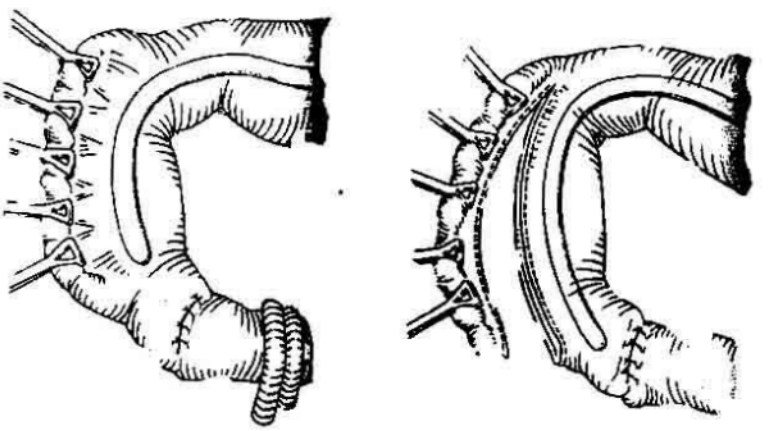

Hình 20.11. Cắt bớt và tạo nhỏ đoạn tá tràng giãn bên trên

7.2.1.2. Nối tá - hỗng tràng

- Chỉ định cho tắc tá tràng ở vị trí D3 và D4.
- Cách nối: nối phần giãn thấp nhất của tá tràng với phần cao nhất của hỗng tràng qua mạc treo đại tràng ngang.

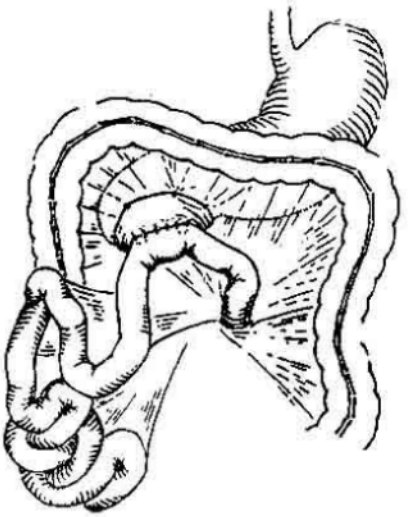

Hình 20.12. Nối tá - hỗng tràng qua mạc treo đại tràng ngang

7.2.1.3. Thực hiện thủ thuật Ladd

- Cắt dây chằng Ladd.
- Tải rộng mạc treo chung.
- Cắt ruột thừa.
- Đưa đại tràng sang bên trái, đưa ruột non sang bên phải.

7.2.1.4. Cắt màng ngăn tá tràng

Vị trí màng ngăn: thường có vết lõm tạo một ngấn tròn ở thành ruột.

- Mở tá tràng theo chiều dọc qua vị trí của màng ngăn.
- Cắt toàn bộ màng ngăn.
- Khâu chỗ mở tá tràng theo chiều ngang.

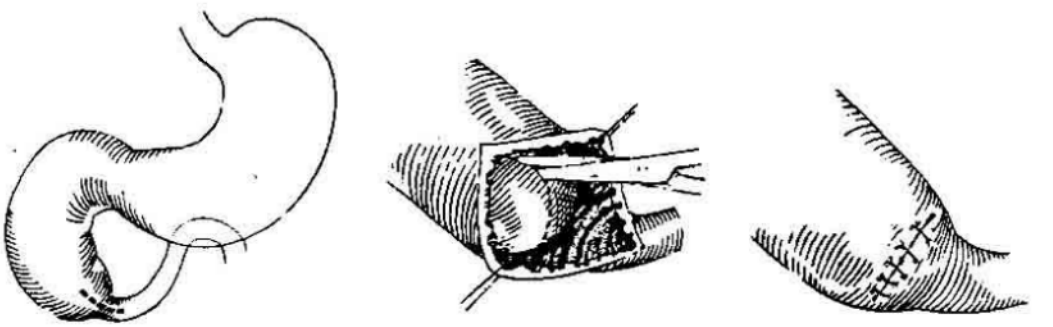

Hình 20.13. Cắt bỏ màng ngăn niêm mạc, đường mở ruột theo chiều dọc được khâu lại theo chiều ngang

7.2.1.5. Tắc do dây chằng đơn thuần: cắt dây chằng

7.2.1.6. Tắc do tá tràng đôi

- Cắt tá tràng đôi
- Mở thông tá tràng đôi vào lòng tá tràng bên cạnh.
- Đưa quai hỗng tràng hình chữ Y nối vào tá tràng đôi.

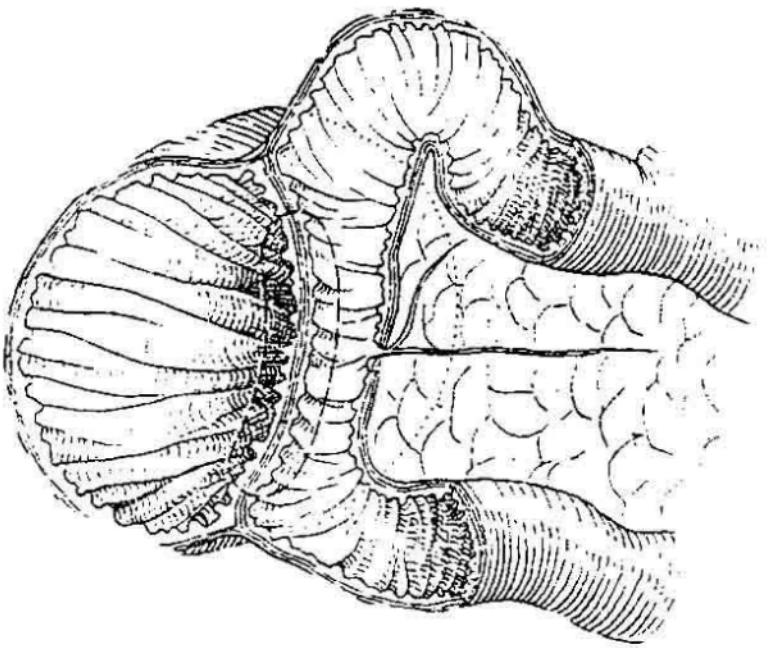

Hình 20.14. Nối tá tràng đôi phụ vào lòng tá tràng chính

7.3. Lưu ý

- Trước khi tiến hành khâu nối, bắt buộc phải kiểm tra sự lưu thông của toàn bộ ruột dưới chỗ nối. Luồn một ống thông vào đầu ruột dưới bơm nước để kiểm tra và nong rộng hơn đoạn ruột bên dưới.
- Mở thông dạ dày hoặc đặt ống thông dạ dày qua mũi-miệng tùy thuộc theo phẫu thuật viên.
- Mở thông dạ dày: bằng một ống thông như thường qui hay bằng hai ống thông: một ống đặt trong dạ dày và một ống nhỏ đặt qua dạ dày, miệng nối xuống hỗng tràng để cho ăn sớm.

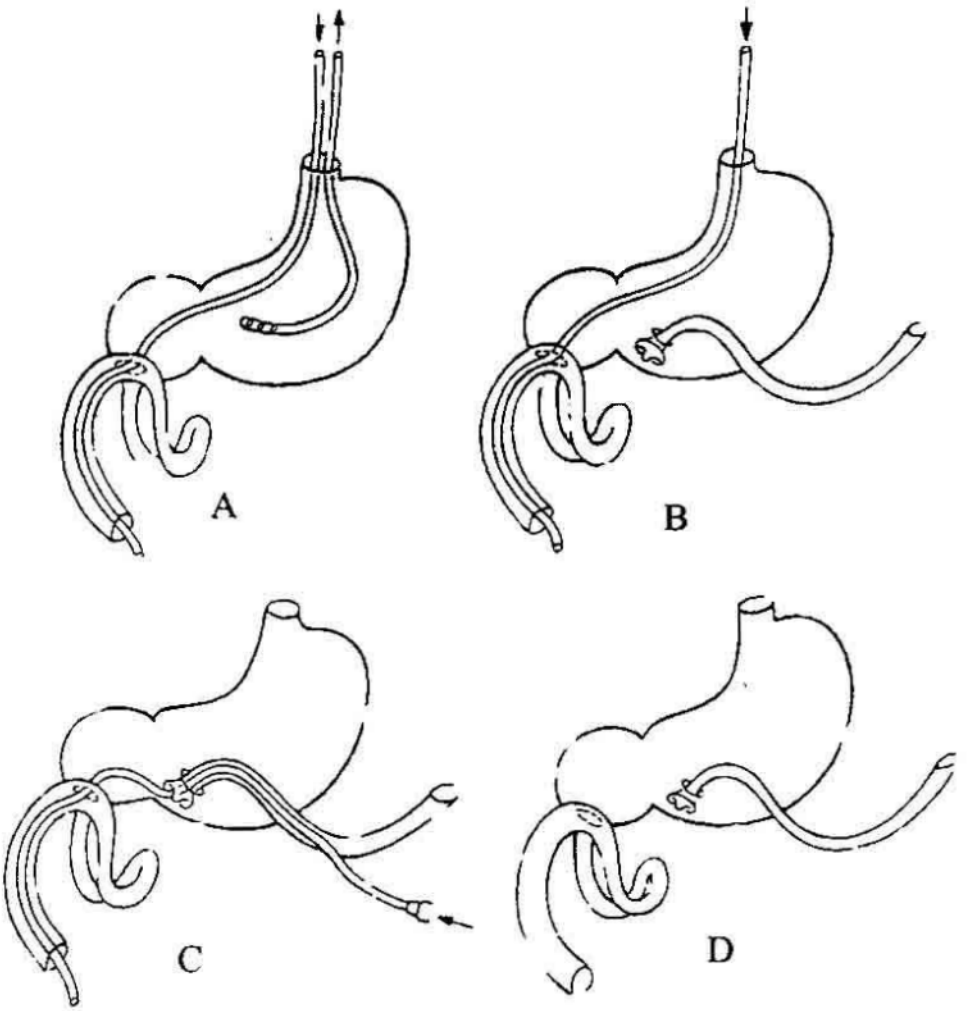

Hình 20.15. A. Đặt hai ống thông qua mũi hoặc miệng xuống dạ dày và qua miệng nối. B. Mở thông dạ dày kết hợp đặt một ống thông qua mũi xuống dạ dày và qua miệng nối. C. Mở thông dạ dày bằng hai ống: Một cho qua miệng nối, một ống ở dạ dày. D. Mở thông dạ dày bằng một ống.

7.4. Điều trị sau mổ

Sau mổ, bệnh nhân cần được tiếp tục:

- Giữ thân nhiệt ổn định.
- Đặt ống thông dạ dày, hút áp lực nhẹ.
- Bồi phụ nước và điện giải.
- Theo dõi cân nặng và lượng nước tiểu hàng ngày.
- Nuôi dưỡng đường tĩnh mạch cho đến khi ống thông dạ dày ra dịch trong và bệnh nhân có đại tiện.

TÀI LIỆU THAM KHẢO

1. ***Vũ Thị Hồng Anh, Nguyễn Thanh Liêm:*** Nghiên cứu đặc điểm lâm sàng, cận lâm sàng và kết quả điều trị phẫu thuật tắc tá tràng bẩm sinh. Y học thực hành, 2002, 410 (2), 29-32.
2. ***Trần Ngọc Bích***: Ruột đôi ở trẻ em (Nhận xét về chẩn đoán và điều trị ở 21 bệnh nhân). Ngoại Khoa, 2001, 1: 46-50.
3. ***Trần Ngọc Bích, Đỗ Đức Vân, Trần Bình Giang và Phạm Đức Huấn***: Hẹp tá tràng do dây chằng Ladd và xoắn ruột ở sơ sinh và người lớn. Ngoại Khoa, 2003,4: 48-52.
4. ***Grapin C Atrésises et sténoses duodénales.*** Chirungie digestive de l'enfant. Doin éditeurs, 1990. p 349 - 368.
5. ***Robert J. Touloukian, E. Ide Smith:*** Disorders of rotation and fixation, Pediatric surgery - 5 th ed/edited by James A-O' Neill , Jr...

   Mosby- Years book, In C, 1998, p 1199 - 1214.
6. ***Howard C. fieston.:*** Other causes of intestinal otrustruction, Pediatric surgery - 5 th ed/edited by James A-O' Neill , Jr...

   Mosby- Years book, In C, 1998, p 1215 - 1222.
7. ***Sheldon J, Bond, Diller B, Groff***: Gastrointestinal Duplications Pediatric surgery - 5 th ed/edited by James A-O' Neill , Jr...

   Mosby- Years book, In C, 1998, p1257 - 1268
8. ***Stauffer U.G, Schwoebel M***: Duodenal Atresis and stenosis - Annular pancreas. Pediatric surgery - 5 th ed/edited by James A-O' Neill , Jr...

   Mosby- Years book, In C, 1998, vol 2, p.1133- 1144.

TẮC RUỘT DO RUỘT QUAY VÀ CỐ ĐỊNH BẤT THƯỜNG

Tắc ruột do xoắn ruột khi ruột quay và cố định bất thường (còn gọi là xoắn trung tràng) với hẹp tá tràng do dây chằng Ladd là một cấp cứu gặp chủ yếu ở thời kỳ sơ sinh, nhưng cũng có thể gặp ở trẻ nhỏ, trẻ lớn thậm chí ở người lớn. Do tần xuất ít gặp ở trẻ lớn, người lớn nên chẩn đoán đúng nguyên nhân hẹp tá tràng và xoắn ruột trước mổ, thậm chí trong mổ có thể gặp khó khăn và gây lúng túng trong cách xử lý thương tổn mặc dù cách điều trị thuộc loại đơn giản.

1. LỊCH SỬ

Trường hợp bất thường quay của ruột được Morgagny mô tả lần đầu tiên vào năm 1761.

Quá trình quay và cố định của ruột đã được mô tả đầu tiên bởi His năm 1880 và Mall vào năm 1898. Sau đó đã có những báo cáo chi tiết hơn về phôi thai học như Frazer và Robbins năm 1915 đã mô tả ba giai đoạn quay của ruột, rồi năm 1968, Rees và Redo đã bổ xung thêm.

Dị tật này đã được phân loại bởi Grob năm 1953 và Chaffin với Snyder vào năm 1954.

Về điều trị: Vào năm 1923, Dott là người đầu tiên gợi ý chữa dị dạng quay của ruột bằng phẫu thuật và Higgins đã báo cáo bệnh nhân sơ sinh đầu tiên bị dị tật này được mổ thành công.

Ladd là người đầu tiên đánh giá tầm quan trọng của nếp phúc mạc vắt ngang qua tá tràng gây hẹp tá tràng (được đặt tên là dây chằng Ladd). Ông đã đưa ra phương pháp tháo xoắn ruột vào năm 1932 và cách cắt bỏ dây chằng Ladd, đưa manh đại tràng về bên trái vào năm 1936.

2. BÀO THAI HỌC

2.1. Bào thai học về quá trình quay và cố định bình thường của ruột

Ống tiêu hoá nguyên thuỷ gồm ba phần là:

- Tiền tràng: sẽ tạo thanh quản, thực quản, dạ dày.
- Trung tràng: sẽ tạo tá tràng, ruột non, đại tràng phải.
- Hậu tràng: tạo phần còn lại của đại tràng.

Cả ba phần trên được xếp trên một mặt phẳng.

Trung tràng gồm hai quai: quai tá hỗng tràng và quai manh đại tràng.

Trong thời kỳ đầu của phôi thai, quai tá hỗng tràng nằm ở phía trên động mạch mạc treo tràng trên còn quai manh đại tràng nằm phía dưới động mạch mạc treo tràng trên.

2.1.1. Quá trình quay của ruột

Quá trình quay của ruột chia ba giai đoạn, bắt đầu từ tuần thứ 11 của bào thai cho tới sau đẻ. Ba giai đoạn quay: mỗi lần quay 90 độ, quai tá hỗng tràng và quai manh đại tràng cùng quay quanh trục động mạch mạc treo tràng trên theo chiều ngược chiều kim đồng hồ.

- *Giai đoạn 1:*

Cả hai quai sau khi cùng quay 90 độ thì quai tá hỗng tràng sang nằm bên phải động mạch, còn quai manh đại tràng nằm bên trái động mạch mạc treo tràng trên.

- *Giai đoạn 2:*

Cả hai quai tiếp tục quay thêm 90 độ (quay được 180 độ) thì quai tá hỗng tràng nằm dưới động mạch, còn quai manh đại tràng nằm bên trên động mạch.

- *Giai đoạn 3:*

Cả hai quai tiếp tục quay thêm 90 độ nữa (tổng cộng quay 270 độ) để quai tá hỗng tràng nằm bên trái động mạch mạc treo tràng trên, còn quai manh đại tràng nằm bên phải động mạch mạc treo tràng trên.

Đại tràng tiếp tục phát triển chiều dài và manh tràng tiến dần về hố chậu phải.

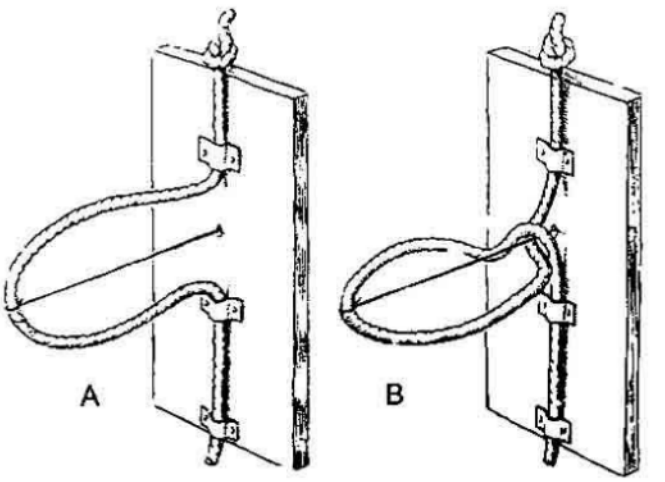

Hình 21.1. Quá trình quay của ruột được sơ đồ hoá như sau

A. Thay cho quai tá hỗng tràng và quai manh đại tràng là một sợi dây được căng dọc trên tấm gỗ dựng đứng, được nâng và giữ ở giữa bởi một dây thép tượng trưng cho động mạch mạc treo tràng trên. Cung dây ở nửa trên là quai tá hỗng tràng, cung dây ở dưới là quai manh đại tràng.

B. Cầm sợi dây quay sang trái ba lần (90 độ, 180 độ, 270 độ) ngược với chiều quay kim đồng hồ, sẽ thấy cung dây trên quay sang phải rồi xuống dưới và sang trái, trong khi đó cung dây dưới quay từ dưới sang trái, rồi lên trên và sang bên phải.

Rối loạn quay có thể xảy ra ở các giai đoạn và có thể quay ngược chiều.

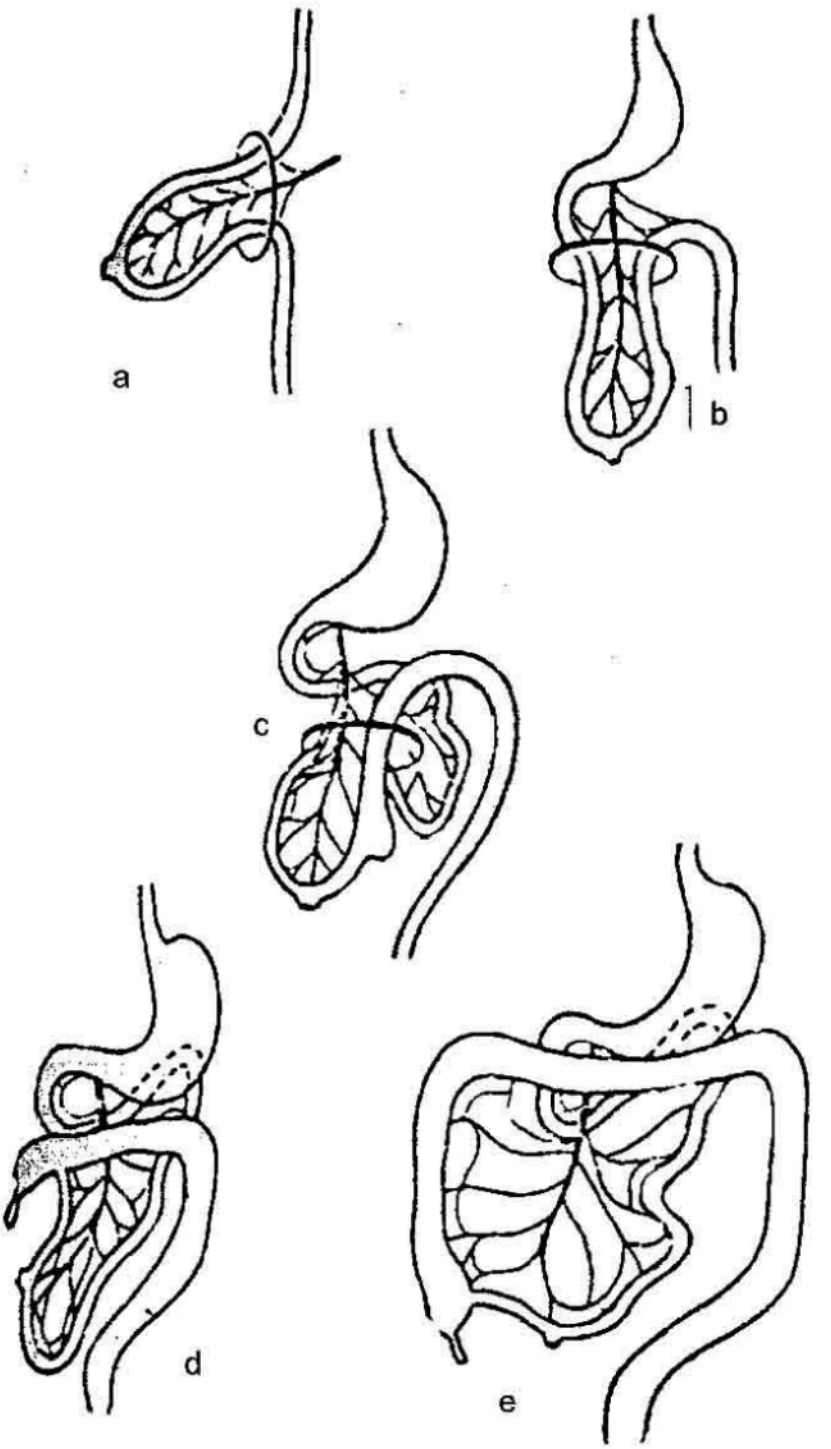

Hình 21.2. Quá trình quay của ruột. a- ống tiêu hoá nguyên thuỷ. b. giai đoạn 1, c. giai đoạn 2, d và e. giai đoạn 3.

2.1.2. Sự cố định của ruột

Ruột bắt đầu được cố định từ cuối tháng 12 của bào thai tới lúc đẻ. Khi kết thúc quá trình quay và phát triển của ruột: hồi đại tràng về vị trí phía sau của ổ bụng, manh tràng tới vị trí bình thường ở hố chậu phải. Khung đại tràng và rễ mạc treo được cố định. Sự cố định của tá tràng và đại tràng lên xác định vị trí của rễ mạc treo. Rễ mạc treo dính, cố định vào thành bụng phía sau theo một đường chéo dài từ hố chậu phải tới vùng dưới sườn trái. Sự cố định rễ mạc treo trên một chiều dài như vậy sẽ không gây xoắn ruột.

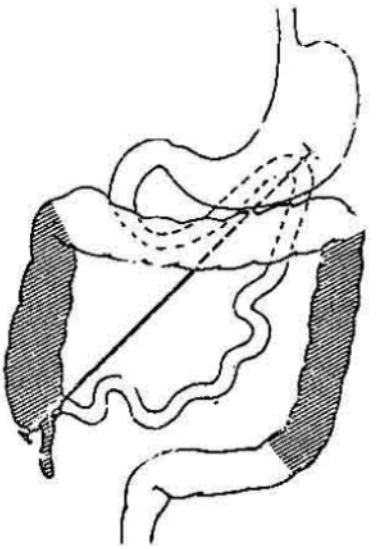

Hình 21.3. Sự cố định bình thường của ruột

2.2. Các dị dạng quay của ruột

2.2.1. Ruột không quay

Ruột ngừng quay ở 90 độ, ruột non nằm ở bên phải ổ bụng, manh tràng nằm ở hố chậu trái, góc tá hỗng tràng nằm ở bên phải động mạch mạc treo tràng, mạc treo chung hoàn toàn. Mạc treo ruột non và mạc treo đại tràng liên tục trên một bình diện.

Bất thường quay này không gây bệnh lý (trừ khi có dây chằng Ladd gây hẹp tá tràng) và lại là cách mổ xắp xếp lại ruột khi ruột quay bất thường ở 180 độ (theo phẫu thuật của Ladd).

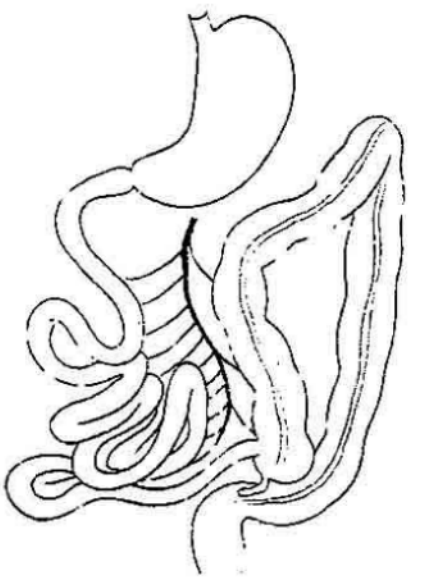

Hình 21.4. Ruột ngừng quay ở 90^0

2.2.2. Ruột quay dở dang

Ruột ngừng quay ở 180 độ, mạc treo chung không hoàn toàn. Tắc ruột xảy ra bởi hai nguyên nhân:

- Có dây chằng ladd
- Nguy cơ xoắn ruột: Do toàn bộ ruột xoay xung quanh trục động mạch mạc treo, các quai ruột rất gần nhau.

2.2.3. Ruột quay ngược chiều

Rất hiếm gặp. Sau lần quay đầu tiên ngược chiều kim đồng hồ 90 độ, ruột tiếp tục quay lần hai nhưng quay theo chiều kim đồng hồ 90 độ hoặc 180 độ. Trong tất cả các tình huống trên, tá tràng đều ở vị trí phía trước bó mạch mạc treo tràng trên.

Có một số tình huống có thể xảy ra:

- Nếu lần quay thứ hai là 90 độ, đại tràng phải ở vị trí hoặc phía sau mạc treo, hoặc phía trước tá tràng với phần cuối của hồi tràng ở phía sau bó mạch mạch mạc treo tràng trên.
- Nếu lần quay thứ hai là 180 độ, đại tràng ngang ở phía sau bó mạch mạc treo tràng trên, manh tràng và đại tràng phải ở vị trí bình thường.

  Đại tràng ngang có thể bị hẹp do bó mạch mạc treo chèn vào.
- Một tình huống ngoại lệ hiếm gặp khác: ruột non nằm ở bên trái ổ bụng còn toàn bộ đại tràng nằm ở bên phải.

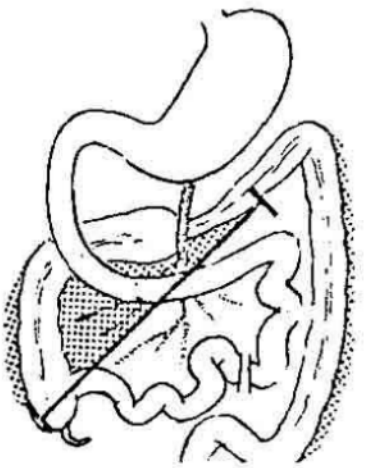

Hình 21.5. Ruột quay ngược chiều, đại tràng ngang bị hẹp do bó mạch mạc treo chèn ép.

2.2.4. Ruột quay quá mức

Manh tràng ở trong tiểu khung do đại tràng quay quá mức và xuống bất thường vào tiểu khung.

2.3. Bất thường về cố định ruột

2.3.1. Manh tràng ở dưới gan

Xảy ra ở tỷ lệ khoảng 6% những người bình thường. Nguyên nhân do sự thiếu sót trong quá trình phát triển của đại tràng phải.

2.3.2. Manh tràng sau phúc mạc

Manh tràng, ruột thừa và một phần đại tràng lên nằm ở sau phúc mạc (được gọi là màng Jackson). Sự cố định này không gây bệnh lý nhưng gây khó khăn cho chẩn đoán và mổ cắt bỏ ruột thừa.

3. BỆNH LÝ DO RUỘT QUAY BẤT THƯỜNG

Quá trình quay và cố định của ruột có thể xảy ra bất thường, nhưng không phải tất cả đều gây bệnh lý mà chỉ có một số dạng bất thường mới gây tắc ruột.

Tắc ruột có thể xảy ra sớm ngay sau đẻ hoặc sau nhiều tháng, nhiều năm.

Tuỳ thuộc vào nguyên nhân mà tắc ruột có thể cấp tính, bán cấp hoặc mãn tính.

3.1. Xoắn trung tràng cấp tính

- Thường xảy ra ở tuổi sơ sinh, tuổi bú mẹ .

Yếu tố thuận lợi gây xoắn ruột là: mạc treo ruột hẹp hay ruột được cố định vào thành bụng sau trên một diện hẹp, quai ruột ứ đọng dịch-thức ăn, giãn.

3.2. Xoắn trung tràng mãn tính

Thường gặp ở trẻ nhỏ, trẻ lớn hoặc người lớn.

Xoắn ruột thường không hoàn toàn, tự tháo xoắn và bị tái phát nhiều đợt. Hậu quả của xoắn tái phát nhiều lần gây ứ trệ máu tĩnh mạch và bạch mạch của mạc treo và có thể ứ trệ tạo nang dưỡng chấp ở mạc treo sát thành ruột.

3.3. Tắc tá tràng cấp do dây chằng Ladd

Xảy ra ở tuổi sơ sinh, khi dây chằng Ladd gây hẹp tá tràng mức độ nặng. Thường kết hợp với xoắn trung tràng.

3.4. Tắc tá tràng mãn tính do dây chằng Ladd

Xảy ra ở trẻ lớn, người lớn, khi dây chằng Ladd gây hẹp tá tràng mức độ nhẹ. Có thể kèm xoắn trung tràng từng đợt.

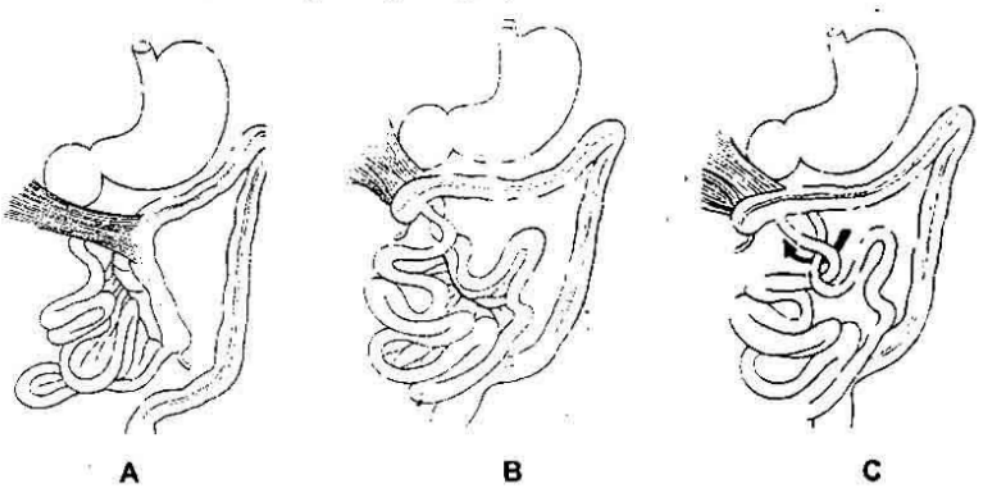

Hình 21.6. Tắc tá tràng do dây chằng Ladd với ruột ngừng quay ở 90 độ (A), ruột ngừng quay ở 180 độ (B), ruột ngừng quay ở 180 độ kèm xuắn ruột (C).

4. LÂM SÀNG, CẬN LÂM SÀNG VÀ CHẨN ĐOÁN

Có sự khác nhau về mức độ tắc ruột ở trẻ sơ sinh, trẻ bú mẹ, trẻ nhỏ và trẻ lớn-người lớn. Ở trẻ sơ sinh, trẻ bú mẹ, triệu chứng tắc ruột thường cấp tính. Còn ở trẻ nhỏ, trẻ lớn và người lớn , triệu chứng tắc ruột thường bán cấp, từng đợt.

4.1. Lâm sàng

4.1.1. Ở sơ sinh

- Nôn sớm sau đẻ, nôn dịch mật, nôn ra sữa bú vào.
- Đại tiện phân xu vẫn có tuy ít. Những ngày sau có thể đại tiện phân vàng. Phân có máu khi có xoắn ruột.
- Bụng trướng nhiều vùng trên rốn, thường có hình dạ dày giãn, nổi lên tự nhiên hay khi kích thích da bụng.
- Bụng trướng toàn bộ, có phản ứng thành bụng khi ruột xoắn-hoại tử.
- Có dấu hiệu mất nước do nôn, không ăn uống được.
- Sốt: do viêm phổi do hít phải chất nôn.

Ở bệnh nhân sơ sinh, khi có dấu hiệu tắc ruột cao, cấp tính, thường do hẹp tá tràng ở mức độ nặng hay hẹp-tắc tá tràng cấp tính. Thường kèm theo xoắn trung tràng. Bệnh lý này cần được mổ sớm.

4.1.2. Ở trẻ bú mẹ

Thường xảy ra ở những tháng đầu của tuổi bú mẹ. Triệu chứng nôn thường đã có từ giai đoạn sơ sinh, nôn ra dịch mật và sữa. Bệnh nhân vẫn ăn được, đại tiện phân vàng nhưng thường táo bón, chậm tăng cân. Khám thấy hình dạ dày giãn, nổi khi kích thích hoặc tự phát.

4.1.3. Ở bệnh nhân là trẻ nhỏ, trẻ lớn hay người lớn

Thường có hội chứng bán tắc ruột nhiều đợt. Dấu hiệu này thường rõ hơn ở phụ nữ khi có thai mà có bất thường quay của ruột. Có thể giải thích do khi tử cung to lên, đáy tử cung đẩy ruột cao lên nên dễ gây xoắn ruột từng đợt và dễ gây chẩn đoán nhầm với nhiễm độc thai nghén.

Khi có các dấu hiệu bán tắc ruột từng đợt ở bệnh nhân chưa mổ vào ổ bụng lần nào, ngoài những nguyên nhân mắc phải như bán tắc ruột do bã thức ăn, dính ruột... thì cũng phải nghĩ tới khả năng tắc ruột do những dị dạng bẩm sinh trong đó bất thường về sự quay của ruột là một nguyên nhân.

Ở trẻ lớn và người lớn: hẹp tá tràng thường ở mức độ nhẹ chứ không nặng hoặc cấp tính như trẻ sơ sinh. Tuy nhiên do bị hẹp lâu ngày nên tá tràng D1- D2 có thể bị giãn to, thành dày như dạ dày.

Xoắn trung tràng xảy ra từng đợt rồi tự tháo xoắn gây nên tắc ruột từng đợt.

4.2. X quang

Là phương tiện quan trọng để chẩn đoán.

4.2.1. Chụp bụng không chuẩn bị

Thường thấy có hai mức nước hơi: một mức lớn ở bên trái cột sống là của dạ dày và một mức nước hơi nhỏ hơn và ở thấp hơn, ở bên phải cột sống là của tá tràng. Ruột non vẫn có hơi. Khi có dấu hiệu này thì phải nghĩ tới có nguyên nhân hẹp ở tá tràng.

4.2.2. Chụp lưu thông tiêu hoá

Bơm thuốc cản quang vào dạ dày, trên màn chiếu nhìn thấy dạ dày dãn, tá tràng D2 dãn, có một chỗ hẹp ở cuối D2 và thuốc đi khá thẳng xuống dọc theo bờ phải cột sống, vào ruột non mà không thấy khung tá tràng hình chữ C như bình thường. Với hình ảnh này có thể chẩn đoán ngay được tắc do



Hình 21.7. Hẹp tá tràng do dây chằng Ladd, kèm xoắn trung tràng Ở bệnh nhân 21 ngày tuổi. Tá tràng D2 giãn to như dạ dày. Ruột ngừng quay ở 180 độ

hẹp tá tràng do dây chằng Ladd và có bất thường quay của ruột. Đây là dấu hiệu quan trọng để chẩn đoán loại trừ hẹp tá tràng do các nguyên nhân khác như màng ngăn có lỗ hoặc do kìm động mạch hoặc tá tràng đôi.

Nếu thấy thuốc cản quang đi vào một quai ruột giãn và đi theo một vòng xoắn thì chẩn đoán có xoắn ruột .

Khi chụp cản quang dạ dày tá tràng, nếu theo dõi thuốc di chuyển thì sẽ đánh giá chính xác vị trí hẹp và sự bất thường về vị trí ruột. Sẽ nhìn thấy nhu động ruột và thấy thuốc trào ngược lại nhiều lần ở trên vị trí hẹp ruột.



Hình 21.8. Hẹp tá tràng do dây chằng Ladd và tuy nhẫn, có hình hẹp tá tràng ở giữa D2 và cuối D2, có xoắn trung tràng, ở bệnh nhân 36 ngày tuổi. Ruột ngừng quay ở 180 độ



Hình 21.9. Hẹp tá tràng do dây chằng Ladd ở bệnh nhân 27 tuổi. Tá tràng D1, D2 giãn to như dạ dày.

4.2.3. Chụp khung đại tràng cản quang

Thấy vị trí manh tràng ở dưới gan chứ không ở hố chậu phải. Đây là một dấu hiệu của ruột quay và cố định bất thường.

4.3. Siêu âm

Thấy được hình ảnh tá tràng giãn.

Siêu âm Doppler màu có thể thấy hình xoáy nước là do tĩnh mạch mạc treo tràng trên xoắn quanh động mạch mạc treo tràng trên khi có xoắn trung tràng.

Tóm lại, để chẩn đoán đúng bệnh lý này, khai thác kỹ lâm sàng có thể nghi ngờ chẩn đoán và với X quang chụp bụng không chuẩn bị và lưu thông tiêu hóa thì chắc chắn chẩn đoán được trước mổ.

4.4. Chẩn đoán trong mổ

Không phải lúc nào cũng chẩn đoán được trước mổ, mà một số trường hợp chỉ chẩn đoán được trước mổ là tắc ruột hoặc hẹp tá tràng.

Làm thế nào để chẩn đoán đúng trong mổ để có thái độ xử trí nhanh và đúng ?

Khi mở bụng, nếu có xoắn ruột, quai ruột non bị xoắn thường ở vị trí bên phải ổ bụng, sau tháo xoắn sẽ thấy quai ruột này có mạc treo hẹp và quai ruột như chui ra từ mạc treo. Manh tràng thường ở dưới gan. Tá tràng D2 thường bị giãn ở các mức độ khác nhau. Không thấy góc Treist. Nhìn thấy sự xắp xếp bất thường của ruột và có cảm giác như ruột non bị tắc do mạc treo hồi tràng. Nếu phẫu tích, tách rồi lật manh - đại tràng sang bên trái sẽ thấy tá tràng từ D2 chạy khá thẳng xuống mà không tạo khung tá tràng như bình thường và nhìn rõ vị trí hẹp ở cuối D2.

Cách tìm dây chằng Ladd - nguyên nhân gây hẹp tá tràng.

Cần lưu ý: dây chằng Ladd chỉ là một dải phúc mạc đi từ manh tràng hoặc đại tràng chạy vắt ngang qua phần cuối D2 tá tràng tới thành bụng sau gây hẹp tá tràng. Ngay phía dưới đoạn tá tràng D2 dãn là đoạn ngắn ruột bị hẹp. Chỗ ruột hẹp chính là chỗ dây chằng Ladd chạy qua. Dây chằng Ladd là một dải phúc mạc nên trong, mỏng, khác hoàn toàn với những dây chằng gây tắc ruột thường như một dải hay dây xơ gây nghẹt ruột.

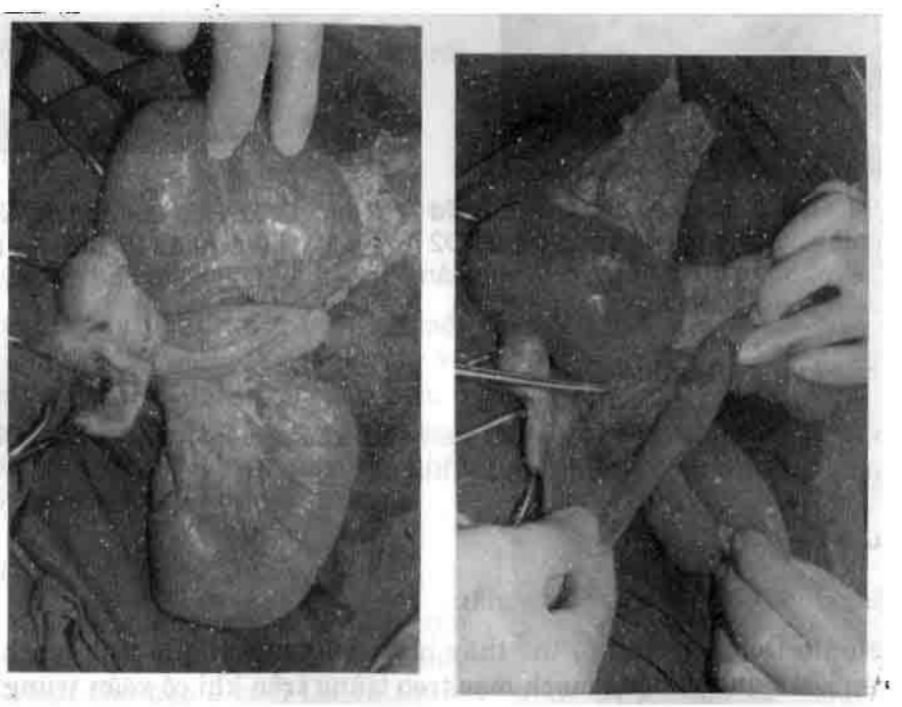

Hình 21.10. Hẹp tá tràng do dây chằng Ladd và xoắn ruột ở bệnh nhân nữ 35 tuổi có 7 lần mang thai, cả 7 lần khi thai được trên 20 tuần thì có dấu hiệu tắc ruột và xảy thai.

5. ĐIỀU TRỊ

5.1. Trước mổ

Đánh giá toàn trạng bệnh nhân. Cần xét nghiệm đánh giá tình trạng thiếu máu, giảm protide máu, điện giải đồ. Truyền dịch bù nước-điện giải. Đặt ống thông dạ dày để làm xẹp dạ dày, tránh trào ngược. Kháng sinh. Cần mổ sớm nếu có dấu hiệu tắc ruột cấp.



Hình 21.11. Chụp lưu thông tiêu hoá, quai ruột giãn do xoắn ở bệnh nhân nữ 35 tuổi

5.2. Kỹ thuật mổ

- Gây mê nội khí quản
- Đường mổ:

Đường giữa trên rốn hay đường ngang trên rốn bên phải. Đường ngang trên rốn hay được sử dụng hơn.

- Nguyên tắc điều trị của loại bệnh lý này là:

+ Tháo xoắn ruột nếu có.
+ Cắt dây chằng Ladd.
+ Đưa manh-đại tràng phải sang bên trái ổ bụng, để manh tràng vào hố chậu trái, đưa ruột non sang bên phải ổ bụng.
+ Cắt ruột thừa (Cần thông báo cho gia đình bệnh nhân)
+ Tải rộng mạc treo ruột để giảm nguy cơ xoắn ruột.
+ Cố định đại tràng.

Cần tìm những dị dạng phối hợp như màng ngăn có lỗ ở vị trí dây chằng Ladd... các dị tật phối hợp như tụy nhẫn và túi thừa Mecken, dị dạng ở hệ tiết niệu...

Chúng tôi đã mổ một bệnh nhi bị tắc tá tràng do dây chằng Ladd và do tuy nhẫn, có xoắn trung tràng cấp tính, ruột xoắn bị giãn to, kèm theo có túi thừa Mecken có nhân tuy lạc chỗ vào.

Về kỹ thuật cắt ruột thừa: có thể cắt như kinh điển hoặc lộn ruột thừa vào trong manh tràng sau khi đã cắt mạc treo ruột thừa .

Trong dị dạng quay của ruột kèm theo xoắn ruột, ít khi phải cắt ruột .

Chỉ cắt ruột khi có hoại tử ruột hoặc ruột giãn quá to, thành dầy kém nhu động.

Ngoài mổ mở theo kỹ thuật kinh điển, mổ nội soi đã bắt đầu được áp dụng.



Hình 21.12. Ở bệnh nhân 36 ngày tuổi, sau tháo xoắn ruột, một quai ruột non giãn to thành dày như dạ dày được cắt bỏ.

5.3. Chỉ định mổ trong những trường hợp đặc biệt

5.3.1. Ruột xoắn bị hoại tử gần hết chiều dài của ruột

Nếu cắt ruột thì gần hết ruột non, do vậy chỉ định cắt ruột phải rất thận trọng. Nên cắt bỏ chỗ ruột đã hoại tử và mở thông ruột ở ruột phía trên, chỗ có thiếu máu và nghi còn khả năng sống để giảm áp lực trong lòng ruột. Sau 24 - 48 giờ, mổ lại để đánh giá tình trạng ruột và có chỉ định điều trị triệt để. Có thể sử dụng oxy bơm vào lòng ruột với mục đích làm giảm nhiễm trùng do vi khuẩn yếm khí.

5.3.2. Dị dạng quay của ruột được phát hiện tình cờ

Trong một số trường hợp, khi mổ vào ổ bụng vì một bệnh khác (ví dụ như lồng ruột, viêm ruột thừa...) mới phát hiện ra có dị dạng quay của ruột.

Sau khi đã xử lý nguyên nhân phải mổ, dị dạng quay của ruột nên xử trí thế nào ?.

Trước hết cần phải xác định thể loại của dị dạng quay rồi mới đặt ra chỉ định.

Nếu dị dạng quay thuộc loại không gây tắc ruột như ruột ngừng quay ở 90 độ thì để nguyên, không can thiệp gì thêm.

Nếu dị dạng quay thuộc loại có thể gây tắc ruột như ruột ngừng quay ở 180 độ thì dù chưa có triệu chứng tắc ruột vẫn nên điều trị, chuyển thành vị trí ruột ngừng quay ở 90 độ theo nguyên tắc phẫu thuật Ladd.

5.3.3. Tắc- hẹp đại tràng do ruột quay ngược chiều

Khi ruột quay ngược chiều, đại tràng ngang có thể bị hẹp do bó mạch mạc treo tràng trên chẹt vào đại tràng ở mặt trước

Cách mổ:

- Cắt và nối lại đại tràng, nay ít áp dụng
- Giải phóng tá tràng và bó mạch mạc treo tách ra khỏi mặt trước đại tràng ngang. Kỹ thuật này hay được áp dụng.

5.4. Điều trị sau mổ

- Giữ thân nhiệt ổn định, đặc biệt trẻ sơ sinh vào mùa lạnh.
- Kháng sinh dự phòng
- Truyền dịch : Từ sau mổ cho tới khi bệnh nhân có lưu thông tiêu hoá trở lại với biểu hiện ống thông dạ dày không ra dịch mật, có đại tiện. Nên cho ăn sữa mẹ sớm.

Cần lưu ý:

Với bệnh nhân bị nhịn ăn dài ngày, sau mổ có thể bị ỉa lỏng kéo dài. Điều này có thể giải thích là ruột trẻ sơ sinh do không hoạt động nên nhung mao ruột bị tổn thương, gây rối loạn hấp thu. Điều trị bằng ăn đường miệng kết hợp nuôi dưỡng đường tĩnh mạch hỗ trợ.

Do vậy nếu chẩn đoán sớm được bệnh và mổ chữa sớm thì không phải cắt ruột và hậu phẫu đơn giản, tránh được nguy cơ viêm ruột, rối loạn hấp thu sau mổ.

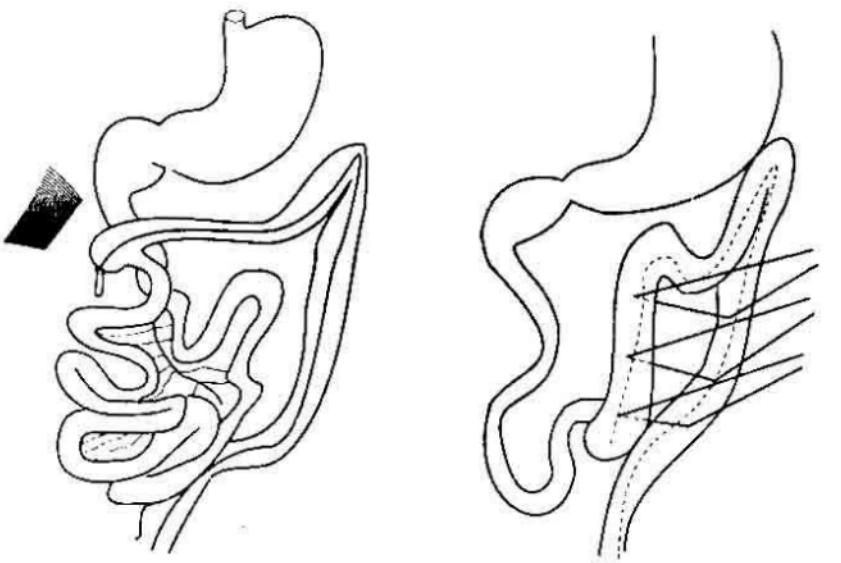

A: Mạc treo chung (Giai đoạn 180°) với dây chằng Ladd

B: Mạc treo chung (Giai đoạn 180°) với dây chằng Ladd, có xoắn ruột

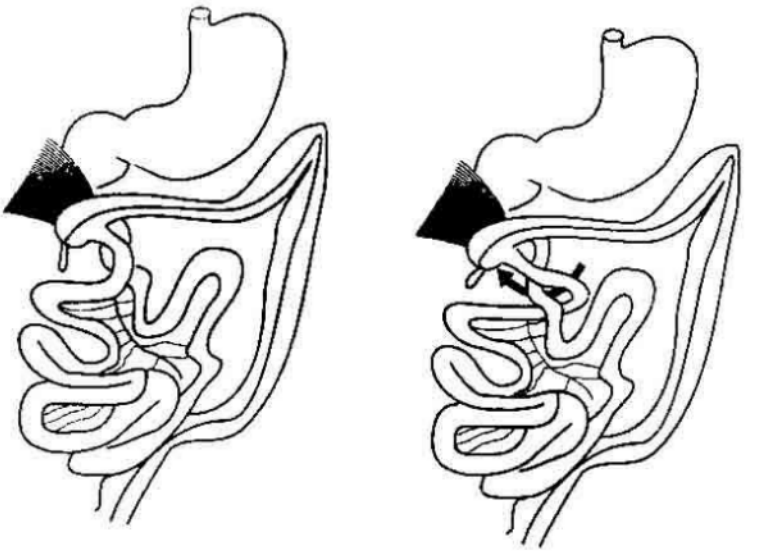

C: Cắt dây chằng Ladd

C: Cố định đại tràng

Hình 21.13. A. Dây chằng Ladd gây hẹp tá tràng.
B, C. Tháo xoắn ruột và cắt dây chằng Ladd.
D. Đưa đại tràng sang trái, ruột non sang phải và cố định ruột

TÀI LIỆU THAM KHẢO

1. ***Trần Ngọc Bích, Đỗ Đức Vân, Trần Bình Giang, Phạm Đức Huấn:***
   Hẹp tá tràng do dây chằng Ladd và xoắn ruột ở sơ sinh và người lớn. Ngoại khoa, 2003, 4: 48 - 52
2. ***Bettex. M., Kuffer. F., Scharli .A.:*** Anomalies du situs intestinal.
   Précis de chirurgie infantile.
   Masson, 1978. 144-148.
3. ***Juskiewenski.S.:*** Occlusions duodénales néonatales .
   Technique de chirurgie pediatrique.
   Masson , 1978 : 269-278
4. ***Nihoul-Fékété.C., Pellerin. D.:*** Anomalie de rotation et d'accolement du mésetère commun.
   Gastro-entérologie pédiatrique.
   Médecine-Sciences- Flammarion, 1986, 394-396
5. ***Robert,J., Touloukian, E., Smith, F.I.:*** Disorders of rotation and fixation. Pediatric surgery - 5 th ed/ edited by James .A. O' Neill.
   Mosby - year book , Inc ,1998. 1199-1214

ỐNG TIÊU HOÁ ĐÔI Ở TRẺ EM

1. ĐẠI CƯƠNG

Ống tiêu hoá đôi được biết từ lâu với những báo cáo của Goellner năm 1684, của Blasius năm 1711 và Calder năm 1733. Sau đó có những báo cáo hoàn chỉnh hơn bởi các tác giả như Roth năm 1881, Fraenkel năm 1882, Jaboulay năm 1901 và Venden năm 1911. Những báo cáo này đã nêu lên các tên gọi khác nhau như: U nang ruột, nang ruột bẩm sinh, hồi tràng đôi, đại tràng đôi, nang ruột, nang dạ dày ở trung thất, túi thừa khổng lồ. Thuật ngữ "Đôi" lần đầu được Fitz sử dụng năm 1884. Năm 1937, Ladd đã nhóm các tên gọi bệnh này dưới một tên chung: ống tiêu hoá đôi.

1.1. Định nghĩa

Gross đã định nghĩa ống tiêu hoá đôi như sau: ống tiêu hoá đôi là một dị tật hình cầu hoặc hình ống, có thể gặp từ miệng tới hậu môn, có tiếp giáp với ống tiêu hoá và có thể thông với ống tiêu hoá. Về cấu trúc có lớp cơ tròn và niêm mạc của ống tiêu hoá.

1.2. Tần suất

Ống tiêu hoá đôi là một bệnh lý ít gặp, gặp ở tỉ lệ 1/5400 khi mổ tử thi và tỷ lệ từ 1‰ - 3/‰ của các loại dị tật bẩm sinh .

Từ báo cáo đầu tiên về ruột đôi vào năm 1733. Tới năm 1962 có 216 bệnh nhân bị ống tiêu hoá đôi ở trong y văn tiếng Đức và tới năm 1967 mới có 764 bệnh nhân bị ống tiêu hoá đôi được báo cáo trong y văn tiếng Pháp .

1.3. Vị trí ống tiêu hoá đôi

Ống tiêu hoá đôi ở ruột chiếm hơn 50% tổng số ống tiêu hoá đôi. Theo một thống kê thì ống tiêu hoá đôi ở miệng và thanh quản từ 1-2 %, ở thực quản ngực 19,5%, ở dạ dày khoảng 4%, ở tá tràng 7%, ở hỗng hồi tràng 55% trong đó góc hồi manh tràng 17,6%, ở ruột thừa 1,5%, ở đại tràng 5-6%, ở trực tràng 4-5%, ở thực quản cổ ít gặp, tới 1988 mới chỉ có dưới 10 bệnh nhân bị thực quản đôi được thông báo trong y văn.

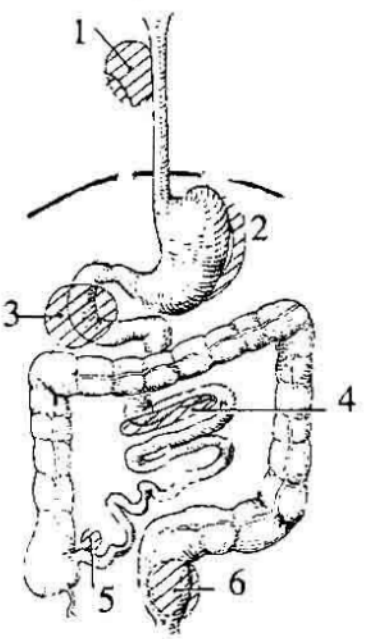

Hình 22.1. Vị trí ống tiêu hoá đôi: 1. Ở thực quản, 2. Ở dạ dày, 3. Ở tá tràng, 4, 5. Ở ruột non, 6. Ở đại - trực tràng.

Năm 2000, Chúng tôi có báo cáo về 21 bệnh nhân có ống tiêu hoá đôi, trong đó 2 bệnh nhân có thực quản đôi, 2 tá tràng đôi và 17 ruột đôi ở hỗng - hồi tràng.

1.4. Giới

Tỷ lệ mắc bệnh ở nam và nữ tương đương nhau.

1.5. Các dị dạng phối hợp

Từ 12 - 30% theo các tác giả khác nhau. Bao gồm các dị tật ở cột sống, đường tiết niệu, đường tiêu hoá như có túi thừa Meckel, có màng ngăn niêm mạc ruột gây hẹp lòng ruột, dị tật hậu môn trực tràng, thoát vị hoành, thoát vị rốn, dị dạng đường mật, có thể có 2 hoặc nhiều vị trí có ruột đôi ở một bệnh nhân.

Ở 21 bệnh nhân của chúng tôi, có 6 bệnh nhân có bệnh - tật khác phối hợp như túi Meckel, teo ruột, màng ngăn niêm mạc, lồng ruột, viêm phúc mạc do ruột đôi vỡ, xoắn ruột.

2. VỀ HÌNH THÁI GIẢI PHẪU

Hình thái ống tiêu hoá đôi: Có hai dạng hình nang và hình ống.

2.1. Dạng nang

Chiếm 90 - 95% trong tổng số ống tiêu hoá đôi. Có các hình thái sau

a. Nang hình cầu nằm ở thành ruột, có chung lớp thanh mạc bao phủ với ruột cạnh nó, còn lớp cơ và niêm mạc của nang ruột thì độc lập với ruột bên cạnh.

b. Nang hình cầu nằm ở thành ruột. Nang có chung lớp thanh mạc và lớp cơ với ruột bên cạnh, còn lớp niêm mạc của nang tách biệt với lớp niêm mạc của ruột bên cạnh.

c. Nang hình cầu ở ngoài thành ruột, ở trong mạc treo ruột.

d. Nang tự do trong ổ bụng, ngoài mạc treo ruột nhưng nối với ống tiêu hoá bởi một cuống mạch mạc treo riêng biệt. Thể bệnh này rất hiếm gặp

2.2. Dạng ống

Có tỷ lệ 5 - 10% trong tổng số ống tiêu hoá đôi.

2.2.1.Nang dạng ống

Trông như một đoạn ruột bị tách làm hai, song song với nhau nên có hình nòng súng và thường có thông với ruột ở một đầu, hầu hết là thông ở đầu ruột dưới. Thể loại này gặp ở ruột non nhưng hay gặp hơn ở đại-trực tràng.

- Ống tiêu hoá đôi nằm song song nhau, lớp thanh mạc, cơ, niêm mạc riêng biệt.
- Ống tiêu hoá đôi nằm sát nhau, có chung lớp cơ và thanh mạc, chỉ cách nhau bởi lớp niêm mạc.

2.2.2. Dạng túi thừa thông với lòng ruột

2.2.3. Các hình minh hoạ

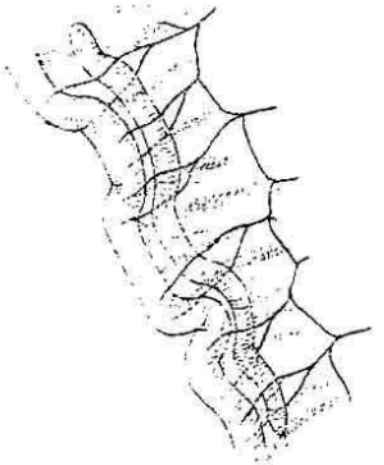

Hình 22.2. Ống tiêu hoá đôi dạng ống có thông với ruột, thường thông với ruột ở đầu cuối của ống



Hình 22.3. Ống tiêu hoá đôi dạng nang. Thường ở thực quản, dạ dày, tá tràng, ruột non

Hình 22.4. Ống tiêu hoá đôi nằm dưới thanh mạc, trong mạc treo

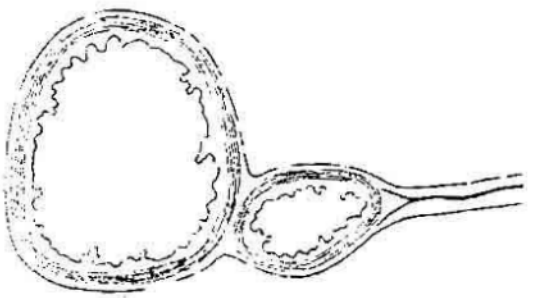



Hình 22.5. Ở bệnh nhân 10 tuổi: Ruột đôi hình nòng súng có riêng thanh - cơ - niêm mạc và ruột đôi dạng nang hình cầu ở mạc treo ruột non bị hoại tử thành, kèm theo có túi thừa Meckel.

2.3. Về mạch máu

Khoảng 90% ống tiêu hoá đôi có chung mạng mạch máu với đoạn ruột bình thường bên cạnh. Điều này giải thích nguy cơ hoại tử ruột thứ phát do mạch máu bị chèn ép gây thiếu máu, xảy ra khi phát triển thể tích đặc biệt ở dạng nang, hiếm gặp ống tiêu hoá đôi có mạch máu riêng với một cuống mạch.

2.4. Về giải phẫu bệnh

2.4.1. Lớp niêm mạc của ống tiêu hoá đôi

Thường là niêm mạc của đoạn ống tiêu hoá cùng vị trí, nhưng có khoảng 25% là có niêm mạc dạ dày lạc chỗ vào, hiếm hơn nữa là có tổ chức tuỵ hoặc lớp biểu mô trụ của đường hô hấp.

2.4.2. Bên trong ống tiêu hoá đôi

Ống tiêu hoá đôi thể nang không thông với ống tiêu hoá, có tích dịch viêm gây dầy thành nang mạc treo và có thể gây ra dính nang với các tổ chức bên cạnh và gây dính ruột.

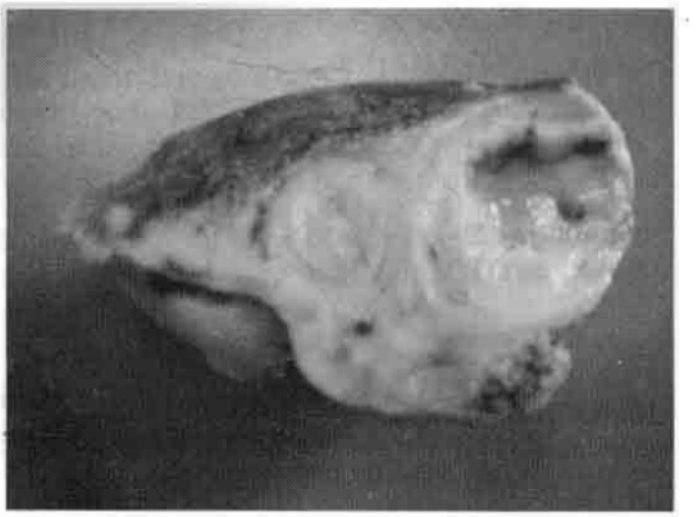

Hình 22.6. Ống tiêu hoá đôi dạng nang hình cầu bị hoại tử. Có niêm mạc dạ dày lạc sản trong nang

3. TRIỆU CHỨNG VÀ CHẨN ĐOÁN

3.1. Tuổi phát hiện bệnh

- Khoảng 70-80% số bệnh nhân được phát hiện bệnh ở tuổi dưới 1 tuổi, trong đó có ở sơ sinh. Trong số 21 bệnh nhân của chúng tôi, lứa tuổi dưới 25 tháng là 85,7% (18/21 bệnh nhân) và lứa tuổi sơ sinh là 33,3% (7/21).
- Có một nhận xét chung: ống tiêu hoá đôi ở thực quản, tá tràng và ruột non thì thường có biểu hiện triệu chứng sớm. Còn ống tiêu hoá đôi ở đại-trực tràng thì chẩn đoán thường muộn và gặp ở cả người lớn.

3.2. Các tình huống phát hiện bệnh

- Do có các biến chứng như : tắc ruột, thủng, chảy máu, loét, đau bụng hoặc rối loạn tiêu hoá kéo dài..
- Có chẩn đoán siêu âm trước đẻ.

3.3. Triệu chứng lâm sàng

Các biểu hiện lâm sàng đa dạng vì phụ thuộc vào vị trí, thể loại và tiến triển của ống tiêu hoá đôi. Do ít gặp nên chẩn đoán ống tiêu hoá đôi thường khó trước mổ và thậm chí cả trong mổ. Để điều trị đúng được bệnh này, cần phải chẩn đoán đúng trong mổ để có chỉ định chọn kỹ thuật mổ phù hợp.

3.3.1. Thực quản đôi ở cổ

- Có dấu hiệu chèn ép khí quản gây khó thở.
- Viêm phổi tái phát nhiều đợt.
- Nếu có u nang ở cổ: Cần chẩn đoán phân biệt với u nang bạch huyết. Chọc dò u mang bạch huyết hút ra dịch vàng trong, còn ở ruột đôi thì hút ra dịch trắng đục nhớt.

3.3.2. Thực quản đôi ở ngực

Có một hoặc những triệu chứng sau:

- Viêm phổi tái phát nhiều lần.
- Ho mạn tính.
- Sốt.
- Rối loạn hô hấp, thở rít, co kéo cơ hô hấp, có cơn tím tái, cơn ngừng thở.
- Rối loạn nuốt thường kín đáo lúc đầu.
- Rối loạn nhịp tim khi ruột đôi ở sau tim.
- Đau lưng, đi lại khó khăn do bị chèn ép rễ thần kinh.
- Không triệu chứng, chẩn đoán tình cờ khi chụp ngực.

3.3.3. Dạ dày đôi

Tuỳ theo kích thước mà có các triệu chứng sau:

- Nôn.
- Đau bụng âm ỷ vùng trên rốn.
- Chướng bụng vùng trên rốn.
- Đại tiện ra máu.
- Có dấu hiệu thiếu máu, suy dinh dưỡng, ăn kém.

3.3.4. Tá tràng đôi

- Dấu hiệu hẹp tá tràng tăng dần, gây tắc ruột cao
- Có thể nắn thấy khối u nhỏ trên rốn, bên phải cột sống.
- Chảy máu tiêu hoá.

3.3.5. Ở ruột non: ruột đôi.

- Hội chứng tắc ruột:
- Đau bụng âm ỷ hoặc từng cơn.
- Nôn: ra thức ăn, có thể có dịch mật, dịch ruột.
- Đại tiện: vẫn có ở trẻ nhỏ hoặc trẻ lớn. Còn ở trẻ sơ sinh thì có thể không có đại tiện nếu kèm theo teo ruột hoặc có hội chứng tắc ruột bán cấp với biểu hiện tắc ruột tăng dần sau đẻ.

- Xoắn ruột, lồng ruột nhất là khi ruột đôi ở góc hồi manh tràng.
- Dấu hiệu viêm phúc mạc do hoại tử ruột đôi dạng nang vỡ vào ổ bụng.
- Chảy máu tiêu hoá, thường là ở ruột đôi hình ống do có loạn sản niêm mạc dạ dày.
- Khám bụng: nắn thấy một u nhỏ tròn, di động, không đau.

3.3.6. Đại tràng đôi

- Nếu ở dạng nang thì triệu chứng giống như ở ruột non. Biểu hiện tắc ruột thấp.
- Đại tràng đôi dạng ống: chẩn đoán thường muộn với dấu hiệu bán tắc ruột từng đợt, và đã có vài đợt trong tiền sử .
- Nắn thường có khối phân cứng ở đại tràng.

Chẩn đoán phân biệt với bệnh Hirschsprung.

3.3.7. Trực tràng đôi

Triệu chứng tắc ruột thấp, táo bón, ỉa máu, nắn thấy khối phân cứng ở đại tràng Xich ma, dễ nhầm với u vùng tiểu khung.

3.4. Chẩn đoán hình ảnh và nội soi

3.4.1. Siêu âm

Có giá trị chẩn đoán. Có thể chẩn đoán nang ruột trước sinh.

Siêu âm phát hiện được u nang ở thành thực quản, ở mạc treo hay ở thành ruột, thành dạ dày, xác định vị trí và đo kích thước. Có giá trị chẩn đoán khi ống tiêu hoá đôi ở trung thất sau.

3.4.2. X quang

- Chụp bụng không chuẩn bị:

  Có thể thấy mức nước-hơi, một quai ruột giãn căng hơi...
- Chụp lưu thông tiêu hoá:
  + Thấy được hình thực quản cổ -ngực bị chèn ép, có hình khuyết lồi vào lòng thực quản.
  + Thấy được hình khuyết gây hẹp lòng ruột ở tá tràng, ruột non.
- Chụp khung đại tràng:
  + Xác định được đại-trực tràng đôi.
  + Chẩn đoán phân biệt với các bệnh khác như bệnh Hirschsprrung...

3.4.3. Chụp cắt lớp

Có giá trị chẩn đoán, đặc biệt với thực quản đôi ở cổ và ngực.

3.4.5. Nội soi đường tiêu hoá

Soi thực quản, soi dạ dày tá tràng, soi trực đại tràng có giá trị chẩn đoán. Nhưng biện pháp chẩn đoán này khó thực hiện ở trẻ sơ sinh và trẻ nhỏ.



Hình 22.7. Tá tràng đôi ở bệnh nhân 4 tuổi



Hình 22.8. Hồi tràng đôi ở bệnh nhân sơ sinh. Chụp thấy hình khuyết ở cuối hồi tràng. Khi mổ: thấy ruột đôi thể nang lồi vào lòng ruột

4. ĐIỀU TRỊ

Ống tiêu hoá đôi có chỉ định mổ thường vì biến chứng như tắc ruột, viêm phúc mạc, chèn ép khí quản – thực quản, có khối u ở cổ...

Về cách xử trí: tuỳ theo vị trí, thể loại ống tiêu hoá đôi mà có các loại kỹ thuật được sử dụng:

- Cắt bỏ ống tiêu hoá đôi phụ và bảo vệ ống tiêu hoá chính bên cạnh, đặc biệt khi ống tiêu hoá đôi ở các vị trí như ở thực quản, tá tràng, và trực tràng. Có thể chọc hút làm nhỏ thể tích nang ruột khi phẫu tích
- Cắt bỏ gần hết ống tiêu hoá đôi phụ, để lại phần cơ của ống tiêu hoá đôi dính vào thành ống tiêu hoá chính bên cạnh hoặc phải để lại một phần niêm mạc của ống tiêu hoá đôi nhưng phá huỷ lớp niêm mạc này và phải chắc chắn không có thông thương giữa ống tiêu hoá đôi phụ với ống tiêu hoá chính.
- Cắt đoạn ruột có ống tiêu hoá đôi: Thường hay áp dụng khi ống tiêu hoá đôi ở ruột non, đại tràng, ở dạng nang ruột hình cầu.

Sau khi cắt đoạn ruột, nên nối ruột tận tận ngay.

- Mổ dẫn lưu trong hoặc cắt vách ngăn ở ống tiêu hoá đôi để mở thông ống tiêu hoá đôi vào trong lòng ruột bình thường cùng vị trí .

Chỉ định khi:

+ Ống tiêu hoá đôi ở vị trí khó cắt bỏ, dễ có biến chứng nếu cắt bỏ như ở thành sau tá tràng.

+ Ống tiêu hoá đôi dài, nếu cắt bỏ thì mất nhiều ruột, do vậy nên nối ống tiêu hoá phụ với ống chính và nối ở cả hai đầu ống để tạo sự lưu thông bình thường.

- Với tá tràng đôi : còn có thể mổ nối hỗng tràng với tá tràng đôi bằng một quai ruột hình chữ Y.

- Dẫn lưu nang ruột ra ngoài : rất ít làm, chỉ làm khi nang ruột rất dính và thể trạng bệnh nhân yếu.

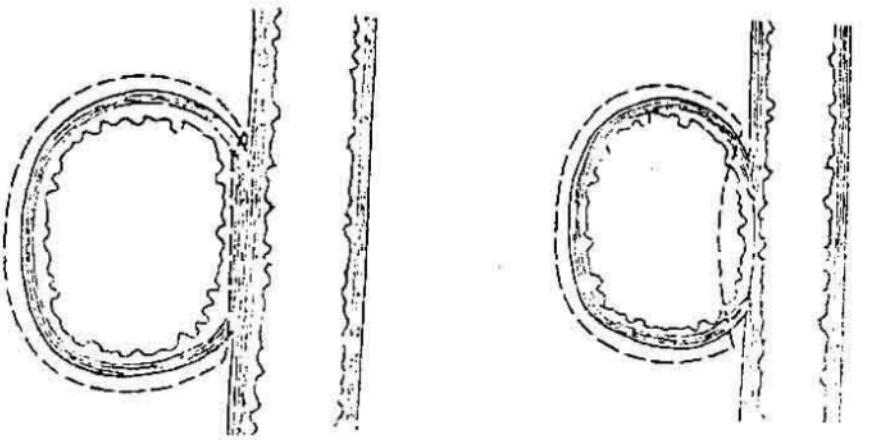

Hình 22.9. Cắt bỏ gần hết nang, A. chỉ để lại thành nang là lớp cơ chung với thành ruột bên cạnh, B. để lại một phần niêm mạc của nang ruột đôi.

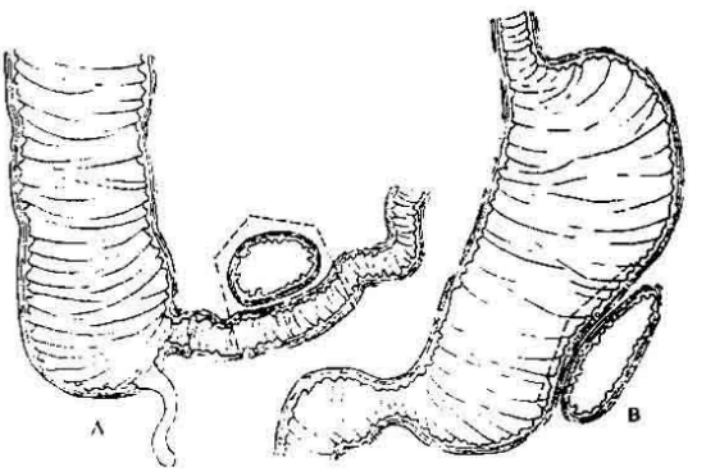

Hình 22.10. A. Ống tiêu hoá đôi dạng nang ở ruột non và đại tràng. Mổ cắt bỏ nang ruột và cả ruột bên cạnh rồi nối ruột tận tận. B. dạ dày đôi: mổ cắt bỏ một phần thành dạ dày và dạ dày đôi phụ

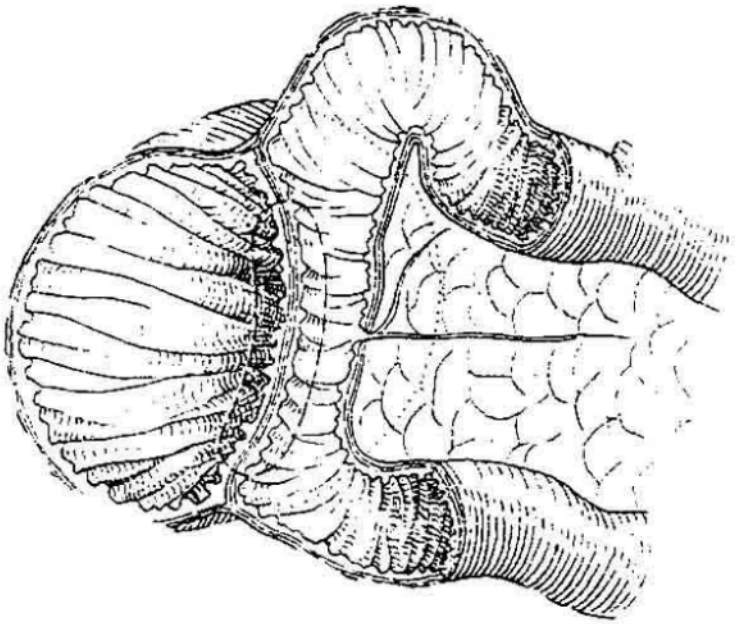

Hình 22.11. Nối ruột đôi phụ với ống ruột ở bên cạnh hay dẫn lưu trong

TÀI LIỆU THAM KHẢO

1. ***Trần Ngọc Bích:*** Ruột đôi ở trẻ em. Ngoại khoa 2001,1: 46-49.
2. ***Boureau M:*** Duplications intestinales. Gastro - enterologie Pédiatrique. Flammairon- Medecine – Sciences, 1986, 398 - 403.
3. ***Bettex M, Kuffer F, Alois Schárli A***: "Tumeurs" abdominales. Précis de chirurgie infantile. Masson, 1978, 194-196.
4. ***Nihoul - Fékété. C***: Duplications digestives. Techniques de chirurgie pédiatique. Masson,1987, 406 - 412.
5. ***Sapin E:*** Duplications digestives. Chirurgie digestive de l'enfant. Doin-éditeurs- Paris, 1990, 63-68
6. ***Sheldon J, Diller B,G.:*** Gastrointestinal Duplications. Pediatric Surgery. Mosby 1998, vol 2, p 1257- 1267.

NHÀ XUẤT BẢN Y HỌC

CẤP CỨU NGOẠI KHOA
NHI KHOA

Chịu trách nhiệm xuất bản
HOÀNG TRỌNG QUANG

Biên tập	BS. NGUYỄN THỊ TỐT
Sửa bản in:	NGUYỄN THỊ TỐT
Trình bày bìa:	CHU HÙNG
Kt vi tính:	NGUYỄN TRẦN SAN

In 1000 cuốn, khổ 19 x 27cm tại Xưởng in Nhà xuất bản Y học.
Giấy phép xuất bản số: 241-13/XB-QLXB ngày 10/01/2005.
In xong và nộp lưu chiểu quý II năm 2005.

Tìm đọc

- *Cấp cứu ngoại khoa tim mạch lồng ngực*
- *Cấp cứu ngoại khoa*
- *Cấp cứu ngoại khoa tiêu hoá*
- *Cấp cứu nhi khoa*
- *Cấp cứu nội khoa*
- *Ngoại khoa cơ sở*
- *Bài giảng nhi khoa (tập 1+ 2)*

NHÀ XUẤT BẢN Y HỌC
Địa chỉ: 352 Đội Cấn - Ba Đình - Hà Nội
Tel: 04.7.625922 - 7.625934 - 7.627819 - Fax: 04.7625923
E-maiil: Xuatbanyhoc@fpt.vn
Website: www.cimsi.org.vn/nhaxuatbanyhoc

MS $\frac{61 - 610.5}{YH - 2005}$ 13 - 2005

GIÁ: 55.000Đ